image
not
available

med
4975

UNIVERSITEITSBIBLIOTHEEK GENT
900000191486
Digitized by Google

Digitized by Google

Handbuch

der

allgemeinen und speciellen Chirurgi

mit Einschluss der topographischen Anatomie, Operations- und Verbandlehre.

Mit 136 Kupfertafeln, 52 lith. Umrisstafeln und zahlreichen Holzschnitten.

Bearbeitet von

Dr. Agatz in Augsburg, Prof. Dr. Billroth in Zürich, Prof. Dr. F. Esmarch
Kiel, Stabsarzt Dr. Fischer in Berlin, Prof. Dr. E. Gurlt in Berlin, Prof. Dr. Haeser
Breslau, Prof. Dr. Herz in Erlangen, Dr. Lorinser in Wien, Prof. Dr. Lücke in Be
Prof. Dr. Nussbaum in München, Prof. Dr. v. Patruban in Wien, Prof. Dr. v. Pit
in Wien, Prof. Dr. Simon in Rostock, Prof. Dr. v. Tröltsch in Würzburg, Prof.
R. Volkmann in Halle, Prof. Dr. A. Wagner in Königsberg, Prof. Dr. O. Webe
in Heidelberg,

redigirt von

Dr. v. Pitha,
Professor der Chirurgie in Wien.

und

Dr. Billroth,
Professor der Chirurgie in Zürich

ATLAS.

136 Tafeln in Stahlstich und 52 lithographirten Umrisstafeln.

Grösstentheils nach der Natur gezeichnet

von

Dr. Jos. Greb,
königl. bayer. Bataillonsarzt.

Erlangen.

Verlag von Ferdinand Enke.

1865.

Digitized by Google

Digitized by Google

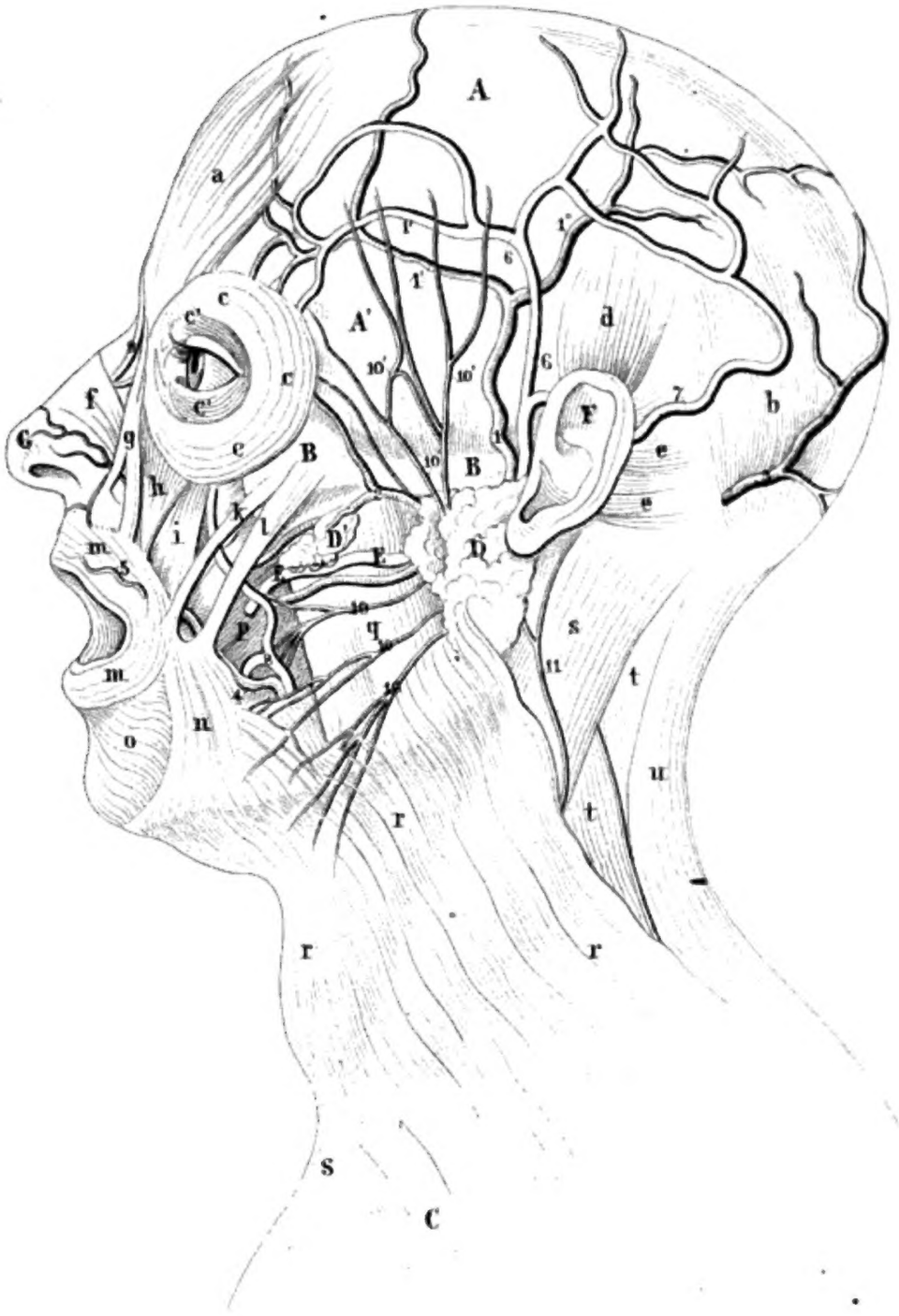

Digitized by Google

Anatomische Tafel I.

Kopf und Hals. — Gesichtsmuskeln, subcutane Gefässe und Nerven.

A. Sehnenhaube des Schädels. — *Galea aponeurotica s. Aponeurosis epicrania.*
A'. Oberflächliches Blatt der Schläfenbinde. — *Fasciae temporalis lamina superficialis.*
B. Jochbogen. — *Arcus zygomaticus.*
C. Schlüsselbein. — *Clavicula.*
D. Ohrspeicheldrüse. — *Glandula parotis.*
D'. Nebenspeicheldrüse. — *Glandula salivalis accessoria.*
E. Ausführungsgang der Ohrspeicheldrüse. — *Ductus Stenonianus.*
F. Ohrmuschel. — *Auricula s. Concha auris.*
G. Knorpeliger und häutiger Theil der Nase. — *Cartilago nasi.*

Muskeln.

a. Stirnmuskel. — *Musc. frontalis.*
b. Hinterhauptmuskel. — *M. occipitalis.* } *M. epicranius.*
c. (Aeusserer) Augenlidmuskel. — *M. orbicularis s. sphincter palpebrarum s. oculi (M. orbitalis).*
c'. Innerer Augenlidmuskel. — *M. orbicularis internus. s. palpebralis.*
d. Heber der Ohrmuschel. — *M. attollens auriculae.*
e. Zurückzieher der Ohrmuschel. — *Mm. retrahentes auriculae.*
f. Zusammendrücker der Nase. — *M. compressor nasi.*
g. Heber des Nasenflügels und der Oberlippe. — *M. levator labii superioris alaeque nasi s. pyramidalis narium.*
h. Heber der Oberlippe. — *M. levator labii superioris (proprius).*
i. Heber des Mundwinkels. — *M. levator anguli oris s. caninus. (Henle).*
k. Kleiner Jochbeinmuskel. — *M. zygomaticus minor.*
(g. h. k. *M. quadratus labii superioris. Henle).*
l. Grosser Jochbeinmuskel. — *M. zygomaticus major.*
m. Ringmuskel des Mundes. — *M. orbicularis s. sphincter oris.*
n. Herabzieher des Mundwinkels. — *M. depressor anguli oris s. triangularis.*
o. Herabzieher der Unterlippe. — *M. depressor labii inferioris s. quadratus menti.*
p. Backen oder Trompetermuskel. — *M. buccinator.*
q. Kau- oder Kiefermuskel. — *M. masseter s. mandibularis externus.*

Digitized by Google

r. Breiter Halsmuskel oder Hautmuskel des Halses. — *M. subcutaneus colli s. Platysma myoides.*
s. Kopfnicker. — *M. sterno-cleidomastoideus.*
t. Bauschmuskel des Kopfes. — *M. splenius capitis.*
u. Kappenmuskel. — *M. cucullaris s. trapezius.*

Gefässe und Nerven.

1. Oberflächliche Schläfenpulsader. — *Art. temporalis (superficialis).*
1′. Vorderer oder Stirnast der Schläfenpulsader. — *Art. temporalis ramus frontalis.*
1″. Hinterer oder Hinterhauptast der Schläfenpulsader. — *Art. temporalis ram. occipitalis.*
2. Quere Antlitzpulsader. — *Art. transversa faciei.*
3. Hinterhauptpulsader. — *Art. occipitalis.*
4. Aeussere Kieferpulsader. — *Art. maxillaris externa.*
5. Zweig der Kranzpulsader der Oberlippe. — *Art. coronariae labii superioris ramus.*
6. Schläfenblutader. — *Vena temporalis.*
7. Hinterhauptblutader. — *V. occipitalis.*
8. Vordere oder innere Antlitzblutader. — *V. facialis anterior s. interna.*
9. Augenwinkelblutadern. — *Vv. angulares.*
10. Vordere Zweige des Antlitznerven. — *Nervi facialis rami anteriores.*
10′. Oberflächliche Schläfenzweige des Antlitznerven. — *Nerv. facialis rami temporales superficiales.*
11. Grosser Ohrnerv. — *Nerv. auricularis magnus.*

Digitized by Google

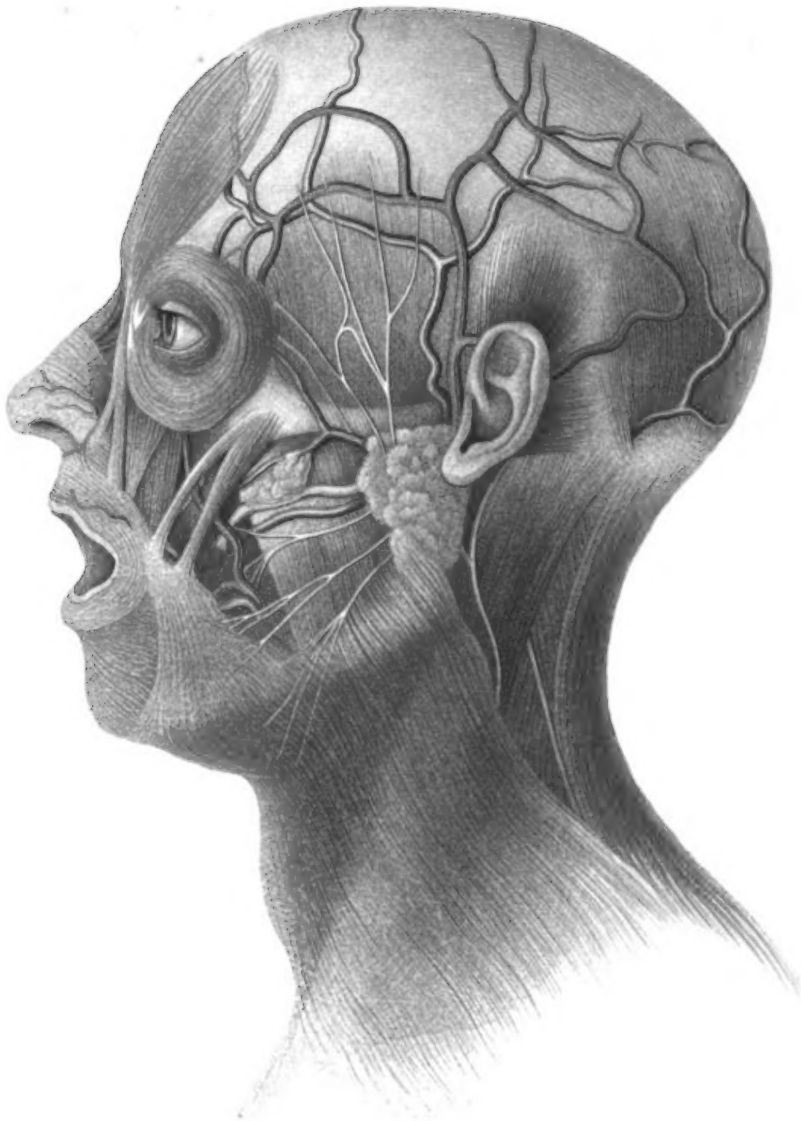

Digitized by Google

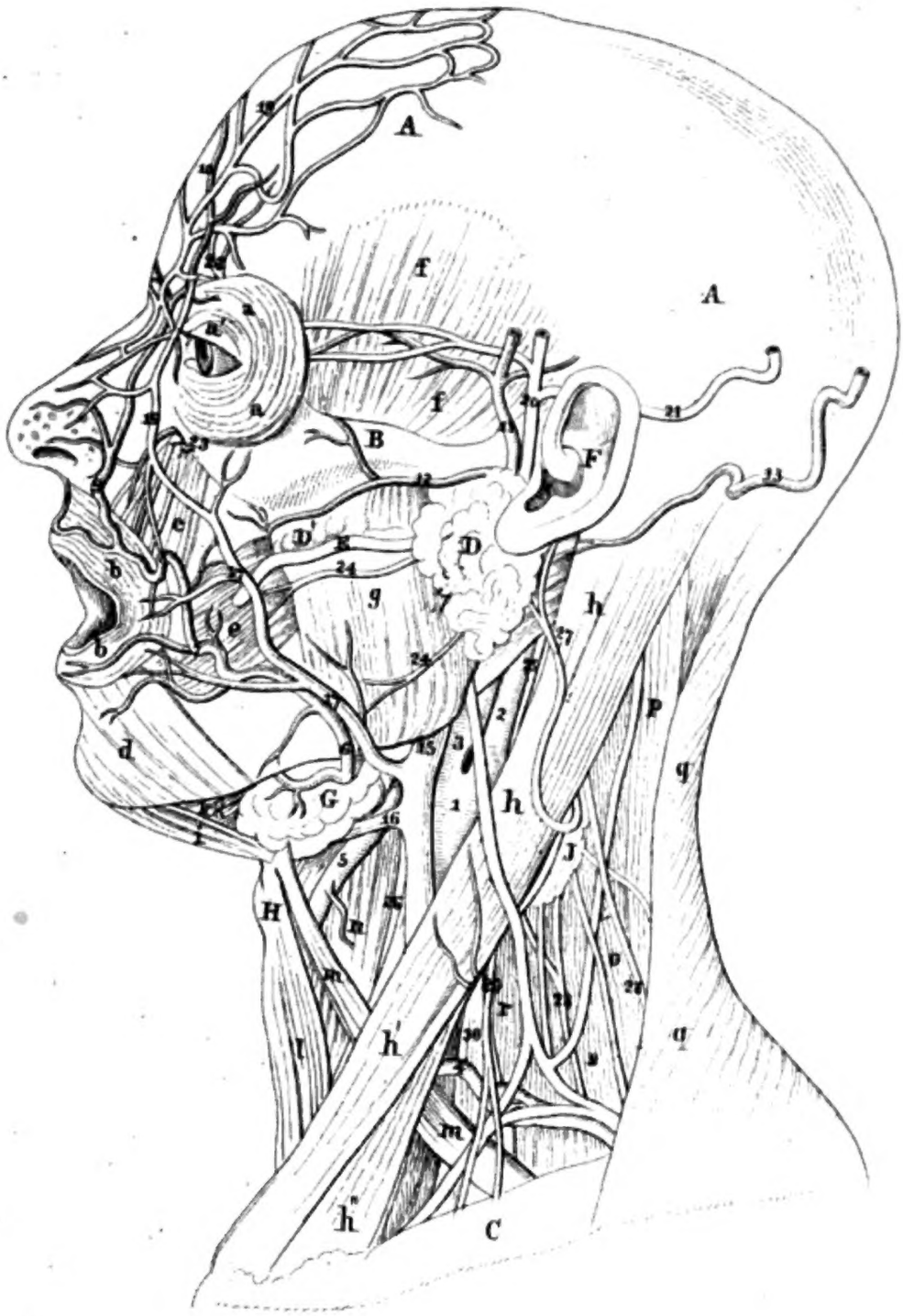

Digitized by Google

Anatomische Tafel II.

Kopf und Hals. Weichtheile des Gesichts und Halses.

A. Knochenhaut der Schädeldecke, *Pericranium*, nach Entfernung der Sehnenhaube mit ihren Muskeln.
B. Jochbogen. — *Arcus zygomaticus.*
C. Schlüsselbein. — *Clavicula.*
D. Ohrspeicheldrüse. — *Glandula parotis.*
D′. Nebenspeicheldrüse. — *Glandula salivalis accessoria.*
E. Ausführungsgang der Ohrspeicheldrüse. — *Ductus Stenonianus.*
F. Ohrmuschel. — *Auricula s. concha auris.*
G. Unterkieferdrüse. — *Glandula submaxillaris.*
H. Kehlkopf. — *Larynx.*
I. Lymphdrüsen des Nackens. — *Glandulae cervicales.*

Muskeln.

a. (Aeusserer) Augenlidringmuskel. — *Musc. orbicularis (externus) s. sphincter palpebrarum s. oculi (M. orbitalis).*
a′. Innerer Augenlidschliesser. — *M. orbicularis internus s. palpebralis.*
b. Ringmuskel des Mundes. — *M. orbicularis s. sphincter oris.*
c. Heber des Mundwinkels. — *M. levator anguli oris s. caninus (Henle).*
d. Herabzieher der Unterlippe. — *M. depressor labii inferioris s. quadratus menti.*
e. Backen- oder Trompetermuskel. — *M. buccinator.*
f. Schläfenmuskel. — *M. temporalis.*
g. Kau- oder Kiefermuskel. — *M. masseter s. mandibularis externus.*
h. Kopfnicker. — *M. sterno-cleidomastoideus s. Nutator capitis.*
h′. Innerer Kopfnicker. — *M. sternomastoideus s. caput sternale.*
h″. Aeusserer Kopfnicker. — *M. cleidomastoideus s. caput claviculare.*
i. Zweibäuchiger Unterkiefermuskel. — *M. biventer mandibulae s. digastricus maxillae inferioris.*
k. Kieferzungenbeinmuskel. — *M. mylohyoideus s. transversus mandibulae.*
l. Brust-Zungenbeinmuskel. — *M. sternohyoideus.*
m. Schulter-Zungenbeinmuskel. — *M. omohyoideus.*
n. Brustbein-Schildmuskel. — *M. sternothyreoideus.*
o. Schulterheber. — *M. levator scapulae s. anguli scapulae.*
p. Bauschmuskel des Kopfes. — *M. splenius capitis.*
q. Kappenmuskel. — *M. cucullaris s. trapezius.*

Digitized by Google

r. Vorderer Rippenhalter. — *M. scalenus anticus s. primus.*
s. Mittlerer. - — *M.* - *medius s. secundus.*

Gefässe und Nerven.

1. Gemeinschaftliche Kopfpulsader. — *Art. carotis communis.*
2. Innere - — - - *interna.*
3. Aeussere - — - - *externa.*
4. Quere Nackenpulsader. — *Art. transversa colli s. dorsalis scapulae s. scapularis posterior.*
5. Obere Schilddrüsenpulsader. — *Art. thyreoidea superior.*
6. Aeussere Kiefer- oder Antlitzpulsader. — *Art. maxillaris externa s.f acialis.*
7. Kranzpulsader der Unterlippe. — *Art. coronaria labii inferioris s. labialis inferior.*
8. Kranzpulsader der Oberlippe. — *Art. coronaria labii superioris s. labialis superior.*
9. Aeussere oder seitliche Nasenpulsader. — *Art. nasalis externa s. lateralis.*
10. Stirnpulsader. — *Art. frontalis.*
11. Schläfenpulsader. — *Art. temporalis.*
12. Quere Antlitzpulsader. — *Art. transversa faciei.*
13. Hinterhauptpulsader. — *Art. occipitalis.*
14. Aeussere Drosselblutader. — *Vena jugularis externa.*
15. Innere - — - - *interna s. cephalica communis.*
16. Obere Schilddrüsenblutader. — *Vena thyreoidea superior.*
17. Vordere oder innere Antlitzblutader. — *V. facialis anterior s. interna.*
18. Nasenblutader. — *V. nasalis.*
19. Stirnblutader. — *V. frontalis.*
20. Schläfenblutader. — *V. temporalis.*
21. Hinterhauptblutader. — *V. occipitalis.*
22. Oberaugenhöhlennerv. — *Nerv. supraorbitalis.*
23. Unteraugenhöhlennerv. — *N. infraorbitalis.*
24. Zweig des Antlitznerven. — *N. facialis ram.*
25. Unterzungennerv. — *N. hypoglossus.*
26. Absteigender Ast des Unterzungennerven. — *N. hypoglossi ram. descendens.*
27. Grosser Ohrnerv. — *N. auricularis magnus.*
28. Zweige des II. und III. Halsnerven. — *N. cervicalis II. et III. rami.*
29. Zwerchfellnerv. — *N. phrenicus.*
30. Armnervengeflecht. — *Plexus brachialis.*

Digitized by Google

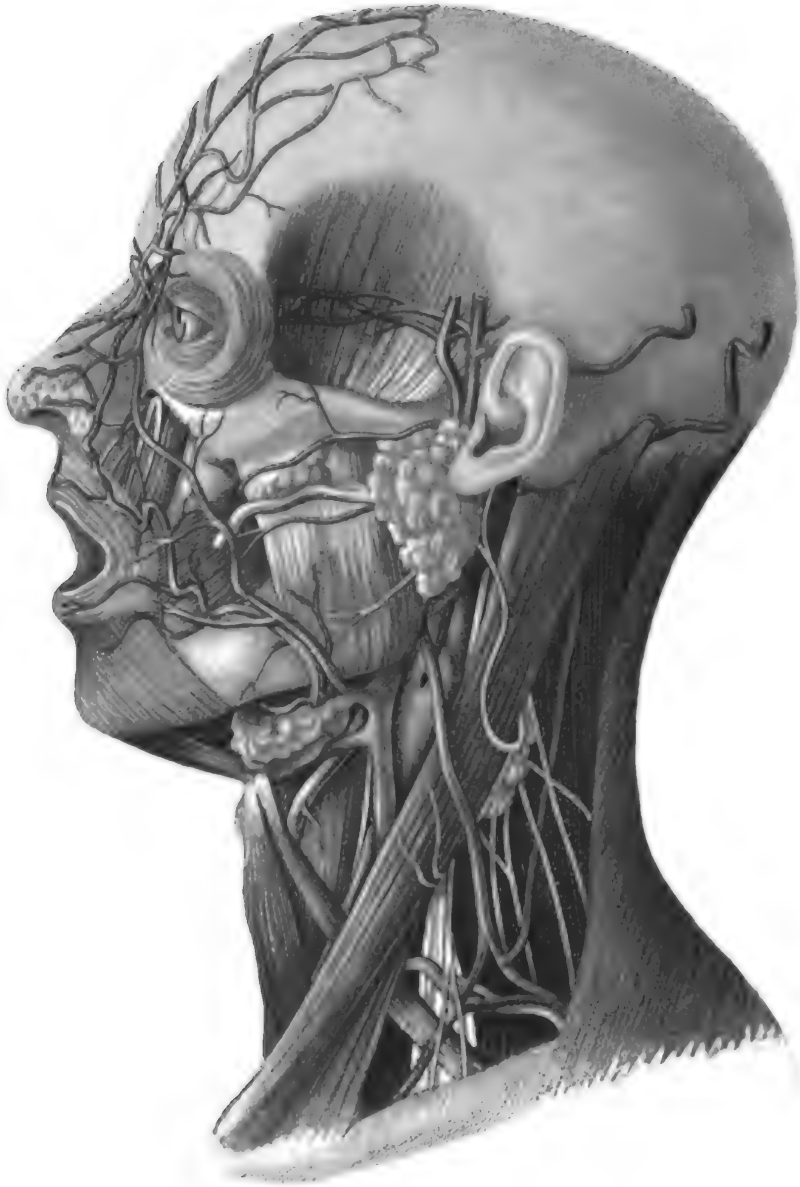

Digitized by Google

Digitized by Google

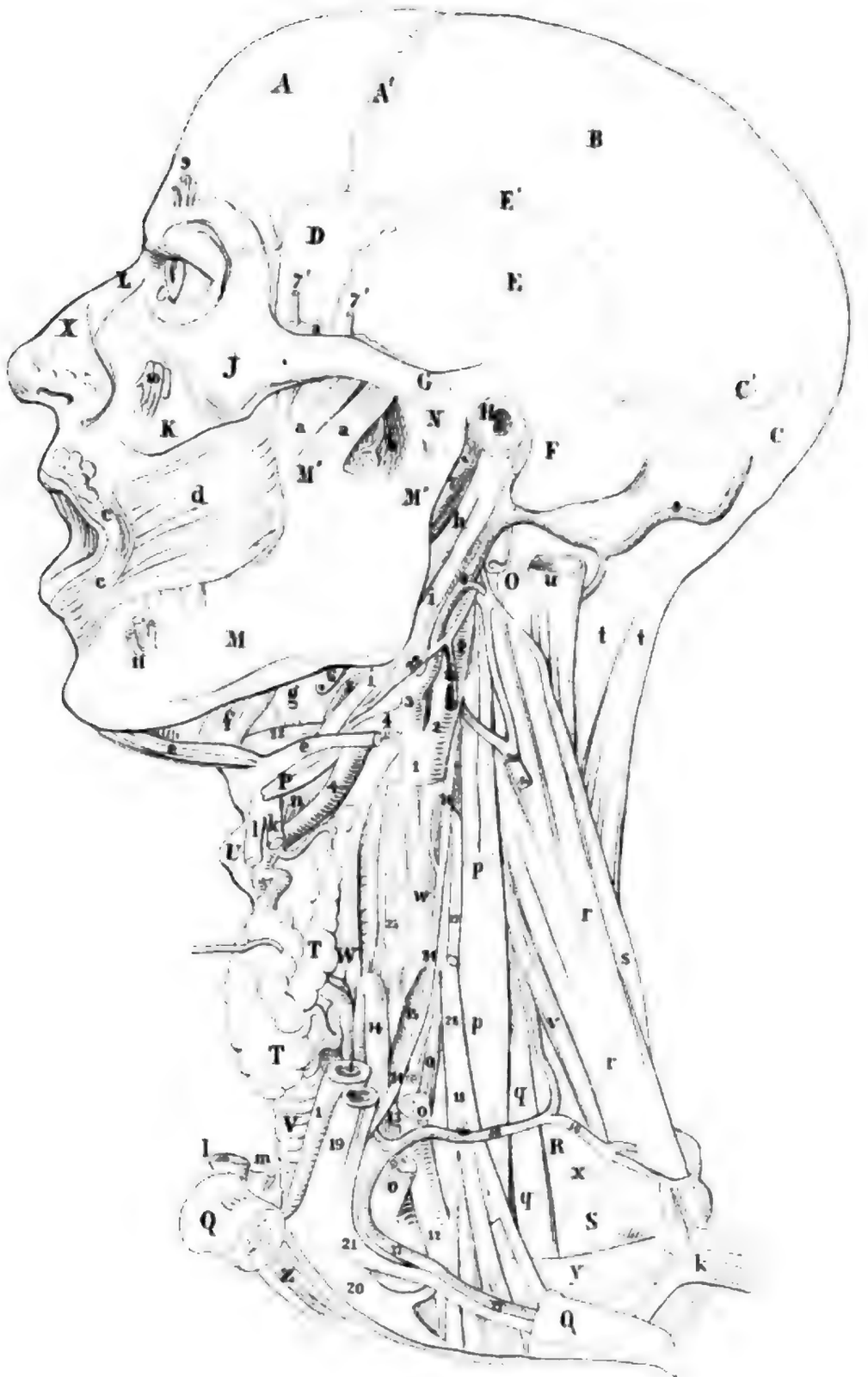

Digitized by Google

Anatomische Tafel III.

Kopf und Hals. Schädelknochen, tiefere Gesichts- und Halspartien.
(Das Schlüsselbein ist möglichst weit nach abwärts gedrängt und dessen mittlerer Theil entfernt.)

A. Stirnbein. — *Os frontis.*
A'. Kronennaht. — *Sutura coronalis.*
B. Scheitelbein. — *Os parietale.*
C. Hinterhauptsbein. — *Os occipitis.*
C'. Lambda- oder Hinterhauptsnaht. — *Sutura lambdoides s. occipitalis.*
D. Grosser oder Schläfenflügel des Keil- oder Wespenbeines. — *Ossis sphenoideos ala magna s. temporalis.*
E. Schuppentheil des Schläfenbeines. — *Ossis temporum pars squamosa.*
E'. Schuppennaht. — *Sutura squamosa.*
F. Warzen- oder Zitzenfortsatz des Schläfenbeins. — *Ossis temporum processus mastoides s. mammillaris.*
G. Jochfortsatz des Schläfenbeins. — *Ossis temporum processus zygomaticus.*
H. Aeusserer Gehörgang. — *Meatus auditorius externus.*
I. Jochbein. — *Os zygomaticum.*
K. Oberkieferbein. — *Os maxillae.*
L. Nasenbein. — *Os nasi.*
M. Unterkiefer. — *Mandibula.*
M'. Muskel- oder Krähenschnabelfortsatz des Unterkiefers. — *Mandibulae processus coronoides.*
M''. Gelenkfortsatz des Unterkiefers. — *Mandibulae process. condyloides.*
N. Kiefergelenkband. — *Lig. mandibulae capsulare.*
O. Querfortsatz des ersten Halswirbels. — *Atlantis processus transversus.*
P. Zungenbein. — *Os hyoides.*
Q. Schlüsselbein. — *Clavicula.*
R. Erste Rippe. — *Costa prima.*
S. Zweite - — - *secunda.*
T. Schilddrüse. — *Glandula thyreoides.*
U. Kehlkopf. — *Larynx.*
V. Luftröhre. — *Trachea.*
W. Schlund. — *Oesophagus.*
X. Knorpeliger Theil der Nase. — *Cartilago nasi.*

Digitized by Google

Muskeln.

a. Schläfenmuskel, *Musc. temporalis*, (über dem Jochbogen entfernt).
b. Innerer oder grosser Flügelmuskel. — *M. pterygoideus internus s. major.*
c. Tiefere Partien des Ringmuskels des Mundes. — *M. orbicularis s. sphincter oris*, unter denselben einzelne Drüsen der Schleimhaut der Oberlippe.
d. Backen- oder Trompetermuskel. — *M. buccinator.*
e. Zweibäuchiger Unterkiefermuskel. — *M. biventer s. digastricus mandibulae.*
f. Kieferzungenbeinmuskel. — *M. mylohyoideus.*
g. Zungenbein-Zungenmuskel. — *M. hyoglossus.*
h. Griffel-Zungenmuskel. — *M. styloglossus.*
i. Griffel-Zungenbeinmuskel. — *M. stylohyoideus.*
k. Schulter-Zungenbeinmuskel. — *M. omohyoideus.*
l. Brust-Zungenbeinmuskel. — *M. sternohyoideus.*
m. Brustbein-Schildmuskel. — *M. sternothyreoideus.*
n. Schild-Zungenbeinmuskel. — *M. thyreohyoideus s. hyothyreoideus.*
o. Vorderer oder erster Rippenhalter. — *M. scalenus anticus s. primus.*
p. Mittlerer oder zweiter - — - - *medius s. secundus.*
q. Hinterer oder dritter - — - - *posticus s. tertius.*
r. Schulterheber. — *M. levator scapulae s. anguli scapulae.*
s. Bauschmuskel des Halses. — *M. splenius colli s. cervicis.*
t. Durchflochtener und zweibäuchiger Nackenmuskel. — *M. complexus et biventer cervicis s. semispinalis capitis (Henle).*
u. Nacken-Warzenmuskel. — *M. trachelomastoideus s. complexus parvus s. longissimus capitis (Henle).*
v. Absteigender Nackenmuskel. — *M. cervicalis descendens s. iliocostalis cervicis (Henle).*
w. Langer Halsmuskel. — *M. longus colli.*
x. Aeusserer Zwischenrippenmuskel. — *M. intercostalis externus.*
y. Grosser Sägemuskel. — *M. serratus anticus (major).*
z. Unterschlüsselbeinmuskel. — *M. subclavius.*

Gefässe und Nerven.

1. Gemeinschaftliche Kopfpulsader. — *Art. carotis communis.*
2. Innere - — - - *interna.*
3. Aeussere - — - - *externa.*
4. Obere Schilddrüsenpulsader. — *Art. thyreoidea superior.*
5. Zungenpulsader. — *Art. lingualis.*
6. Aeussere Kiefer- oder Antlitzpulsader. — *Art. maxillaris externa s. facialis.*

Digitized by Google

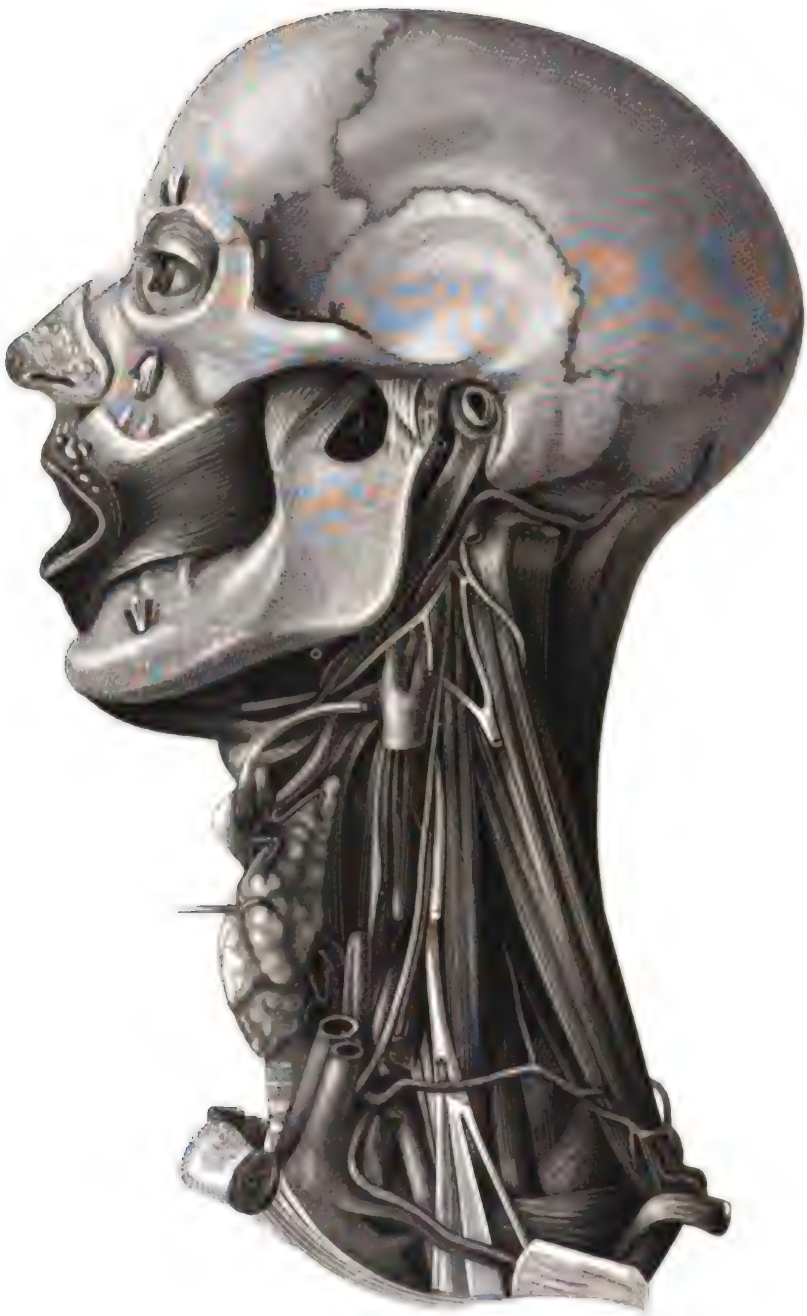

Digitized by Google

7. Schläfenpulsader. — *Art. temporalis.*
7'. Tiefe Schläfenpulsadern (vordere und hintere). — *Artt. temporales profundae.*
8. Hinterhauptpulsader. — *Art. occipitalis.*
9. Oberaugenhöhlenpulsader (mit der gleichnamigen Blutader und den Nerven). — *Art. (Ven. et Nerv.) supraorbitalis.*
10. Unteraugenhöhlenpulsader (- Vene und Nerv). — *Art. (Ven. et Nerv.) infraorbitalis.*
11. Kinnpulsader (Vene und Nerv). — *Art. (Ven. et Nerv.) mentalis.*
12. Schlüsselbeinpulsader. — *Art. subclavia.*
13. Stamm für die Schilddrüsen- und Nackenschlagader. — *Truncus thyreo-cervicalis.*
14. Untere Schilddrüsenschlagader. — *Art. thyreoidea inferior.*
15. Wirbelpulsader. — *Art. vertebralis.*
16. Quere Nackenpulsader. — *Art. transversa colli s. scapularis posterior.*
17. Quere Schulterblattpulsader. — *Art. transversa scapulae s. suprascapularis.*
18. Aufsteigende Nackenpulsader. — *Art. cervicalis ascendens s. dorsalis suprema.* (Durchschnitten und das obere Ende etwas nach innen gezogen).
19. Innere Drosselblutader. — *Vena jugularis interna.*
20. Schlüsselbeinblutader. — *V. subclavia.*
21. Quere Schulterplattblutader. — *V. transversa scapulae.*
22. Unterzungennerv. — *Nerv. hypoglossus.*
23. Absteigender Ast des Unterzungennerven. — *Nervi hypoglossi ram. descendens.*
24. Herumschweifender oder Lungen-Magennerv. — *N. vagus s. pneumo-gastricus.*
25. Sympathischer Nerv. — *N. sympathicus.*
26. Zweiter und dritter Halsnerv. — *N. cervicalis II. et III.*
27. Vierter Halsnerv. — *N. cervicalis IV.*
28. Fünfter und sechster Halsnerv. — *N. cervicalis V. et VI.*

Digitized by Google

Digitized by Google

Fig. 1.

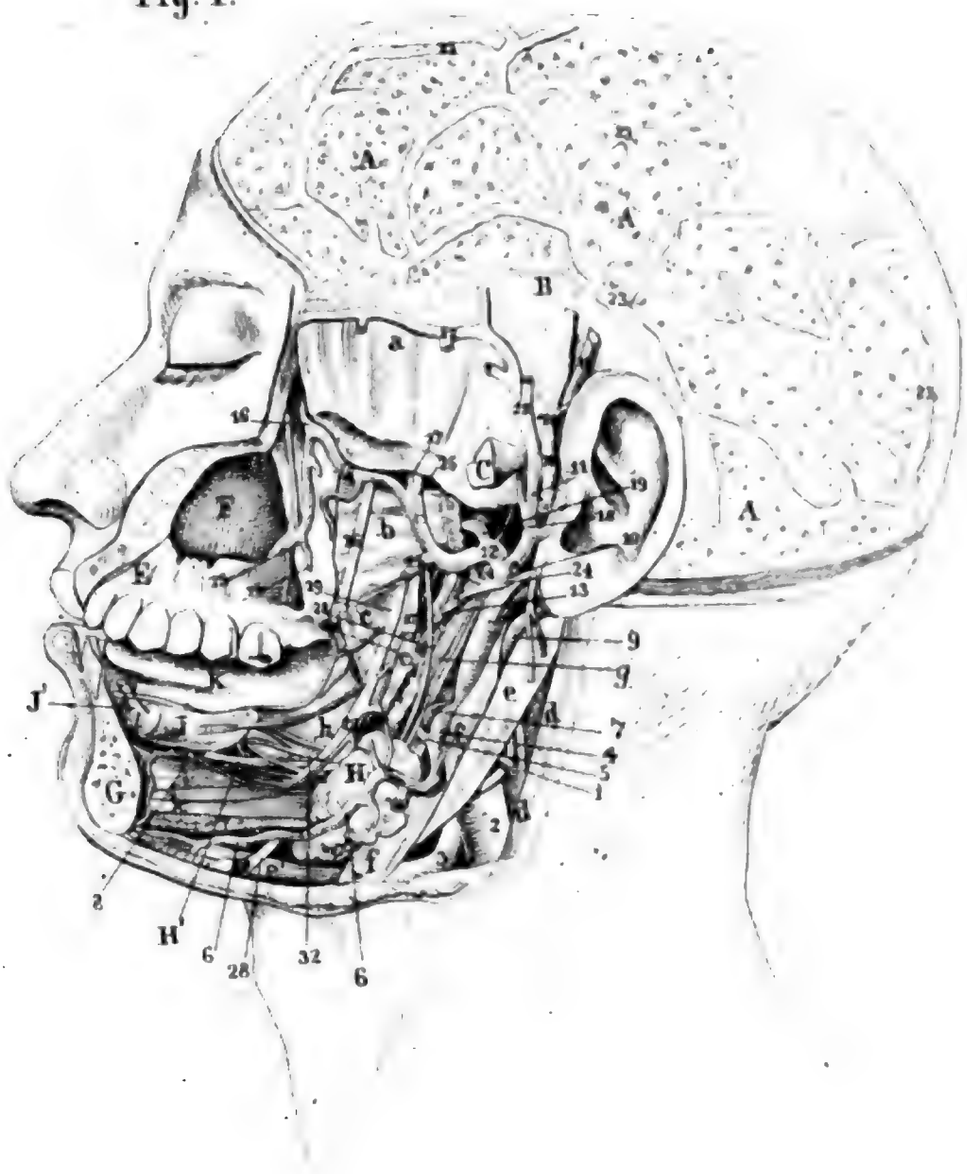

Fig. 2.

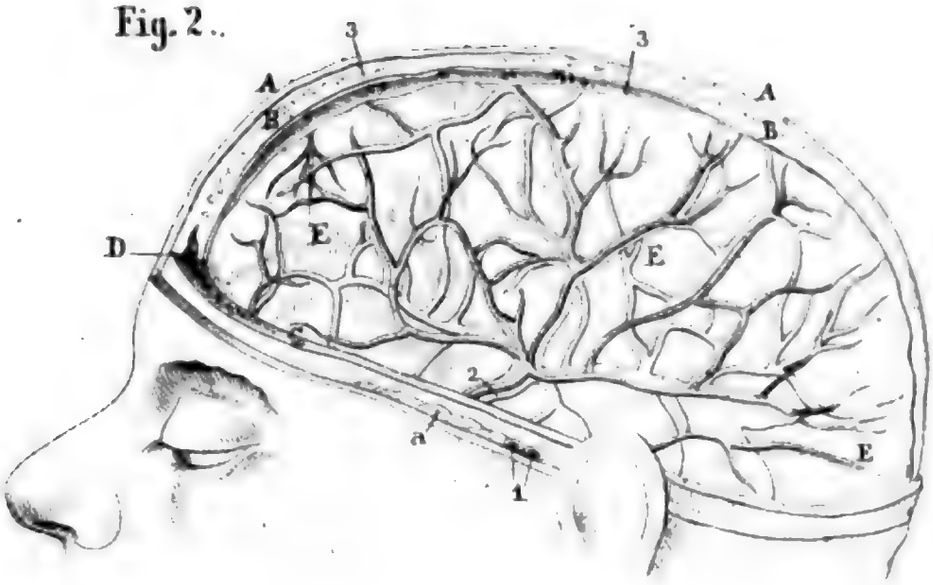

Anatomische Tafel IV.

Schädel und Hirnhäute, Ober- und Unterkiefergegend.

Fig. 1. Venenkanäle der Diploë; seitliche Kiefer- und Zungenpartien.

A. Schädeldach nach Entfernung der äusseren Knochenlamelle, um die Venen der Diploë sichtbar zu machen.
B. Schuppe des Schläfenbeines. — *Ossis temporum squama.*
C. Jochfortsatz des Schläfenbeines. — *Ossis temporum processus zygomaticus.*
D. Gelenkgrube des Schläfenbeines für den Gelenkkopf des Unterkiefers. — *Ossis temporum fossa condyloidea.*
E. Oberkieferbein. — *Os maxillae* (ein Theil der äussern Wand entfernt.)
F. Kieferhöhle. — *Antrum maxillae s. Highmori.*
G. Kinntheil des Unterkiefers. — *Mandibulae pars mentalis.*
H. Unterkiefer-Speicheldrüse. — *Glandula salivalis submaxillaris.*
H'. Ausführungsgang der Unterkiefer-Speicheldrüse. — *Ductus Whartonianus.*
I. Unterzungen-Speicheldrüse. — *Glandula salivalis sublingualis.*
I'. Ausführungsgang der Unterzungen-Speicheldrüse. — *Ductus Bartholinianus.*
K. Zunge. — *Lingua.*

Muskeln.

a. Schläfenmuskel. — *Musc. temporalis*, oben an den Schläfen, unten in der Höhe des Jochbogens abgeschnitten.
b. Aeusserer oder kleiner Flügelmuskel. — *Musc. pterygoideus externus s. parvus.*
c. Innerer oder grosser Flügelmuskel. — *M. pterygoideus internus s. magnus.*
d. Vorderer Rand des Kopfnickers. — *M. sternocleidomastoidei margo anterior.*
e. Zweibäuchiger Unterkiefermuskel. — *M. biventer s. digastricus mandibulae.*
e'. Vorderer Bauch des zweibäuchigen Unterkiefermuskels. — *M. biventris s. digastrici mandibulae p. anterior.*
f. Griffel-Zungenbeinmuskel. — *M. stylohyoideus.*
g. Griffel-Zungenmuskel. — *M. styloglossus.*
h. Zungenbein-Zungenmuskel. — *M. hyoglossus.*

Digitized by Google

i. Kinn-Zungenmuskel. — *M. genioglossus.*
k. Kinn-Zungenbeinmuskel. — *M. geniohyoideus.*
l. Kiefer-Zungenbeinmuskel. — *M. mylohyoideus s. transversus mandibulae.*

Gefässe und Nerven.

1. Innere Kopfpulsader. — *Art. carotis interna.*
2. Aeussere - — - - *externa.*
3. Obere Schilddrüsenpulsader. — *Art. thyreoidea superior.*
4. Aeussere Kiefer- oder Antlitzpulsader. — *Art. maxillaris externa s. facialis.*
5. Aufsteigende Gaumenpulsader. — *Art. palatina ascendens.*
6. Unterkinnpulsader. — *Art. submentalis.*
7. Zungenpulsader. — *Art. lingualis.*
8. Unterzungenpulsader. — *Art. sublingualis.*
9. Hintere Ohrpulsader. — *Art. auricularis posterior.*
10. Kaumuskelpulsader. — *Art. masseterica.*
11. Schläfenpulsader. — *Art. temporalis.*
12. Innere Kieferpulsader. — *Art. maxillaris interna.*
13. Unterkiefer- oder untere Zahnpulsader. — *Art. inframaxillaris s. alveolaris s. dentalis inferior.*
14. Flügelmuskelpulsadern. — *Artt. pterygoideae.*
15. Oberkiefer- oder obere Zahnpulsader. — *Art. supramaxillaris s. alveolaris s. dentalis superior.*
16. Unteraugenhöhlenpulsader. — *Art. infraorbitalis.*
17. Tiefe Schläfenpulsader. — *Art. temporalis profunda.*
18. Mittlere oder grosse Hirnhautpulsader oder Stachellochpulsader. — *Art meningea media s. magna s. art. spinosa.*
19. Tiefe Ohrpulsader. — *Art. auricularis profunda.*
20. Gemeinsame Schläfenblutader. — *Vena temporalis communis.*
21. Oberflächliche - - - *superficialis.*
22. Mittlere - - - *media*
23. Knochenblutadern der Schädelknochen. — *Venae diploicae.*
24. Antlitznerv. — *Nerv. facialis.*
25. Kaumuskelnerv. — *N. massetericus.*
26. Backenmuskelnerv. — *N. buccinatorius.*
27. Unterkiefer- oder unterer Zahnnerv. — *N. alveolaris s. dentalis inferior.*
28. Kiefer-Zungennerv. — *N. mylohyoideus.*
29. Zungennerv. — *N. lingualis.*
30. Paukensaite. — *Chorda tympani.*
31. Kiefernervenknoten. — *Ganglion maxillare.*
32. Unterzungennerv. — *N. hypoglossus.*

Fig. 2. Gefässverzweigungen in der harten Hirnhaut, nach Entfernung der einen Hälfte des Schädeldaches.

A. Durchschnitt der äussern Haut.
B. Vertical- (Sagittal-) Schnitt der Schädelknochen, des Stirn-, Scheitel- und Hinterhauptbeines.
C. Horizontalschnitt des Schädelgewölbes.
D. Stirnhöhle. — *Sinus frontalis,*
E. Harte Hirnhaut. — *Dura meninx s. mater.*
a. Schläfenmuskel. — *M. temporalis,* durchschnitten.
1. Schläfenpuls- und Blutader. — *Art. et Vena temporalis.*
2. Mittlere oder grosse Hirnhautpuls- und Blutader. — *Art. et Ven. meningea media s. magna s. spinosa.*
3. Längenblutleiter der Hirnhaut. — *Sinus longitudinalis meningis.*

Digitized by Google

1

2.

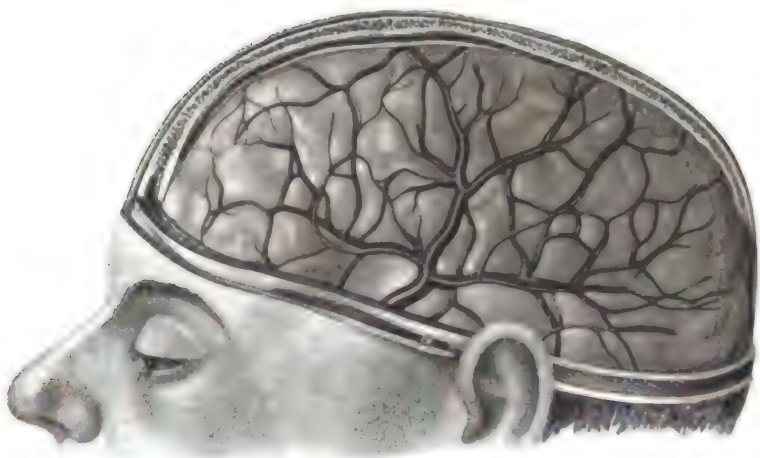

Digitized by Google

Fig. 1.

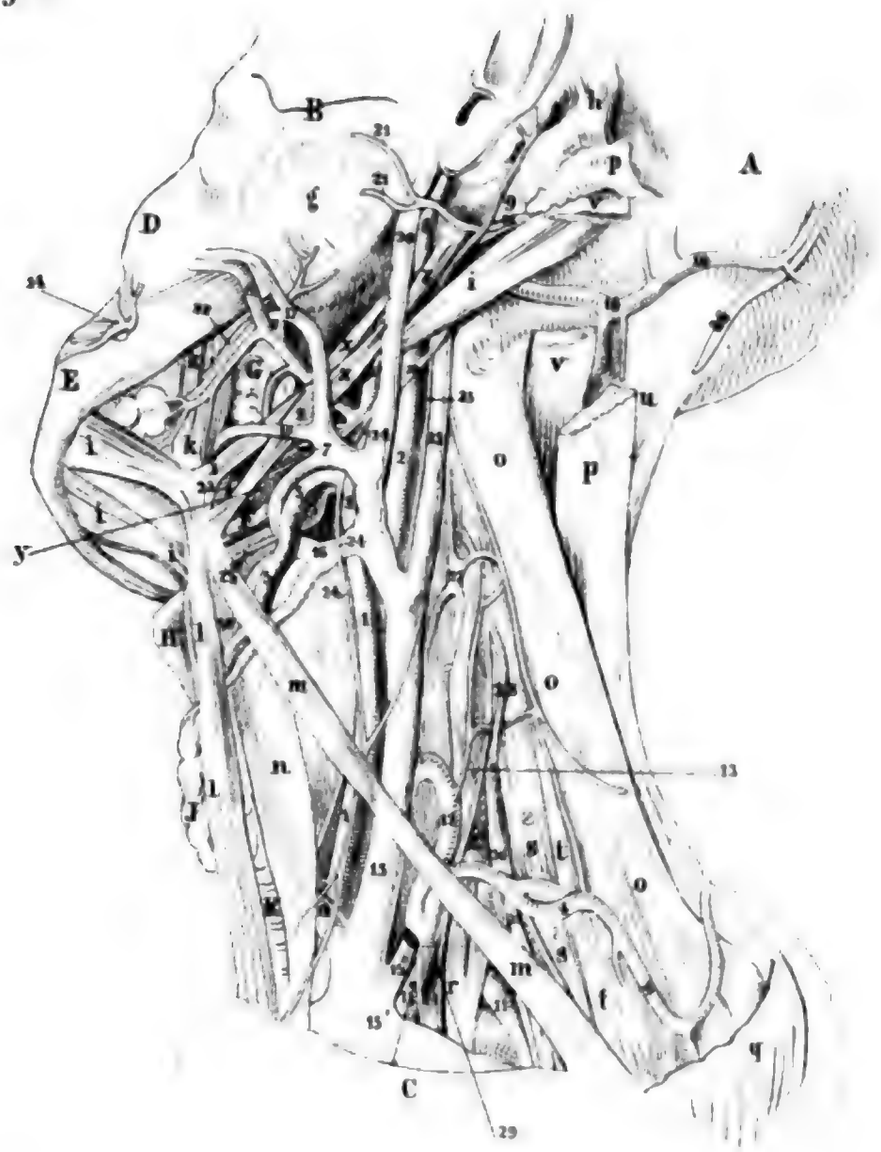

Fig. 2.

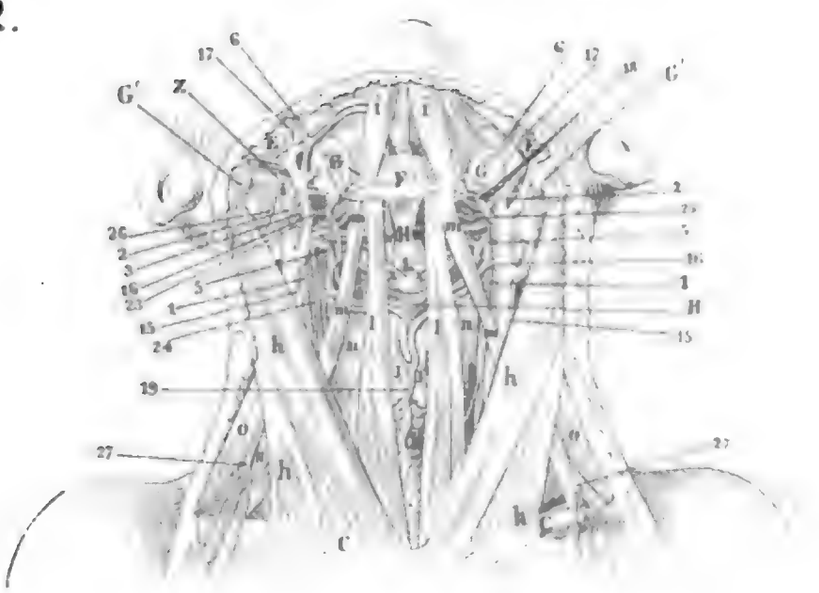

Anatomische Tafel V.

Hals.

Fig. 1. Seitliche und hintere tiefe Halspartien; Unterkiefergegend.

Der Kopf ist wenig um seine verticale Achse und nach hinten gedreht, das Schlüsselbein herabgezogen.

A. Hinterhauptbein. — *Os occipitis.*
B. Jochbogen. — *Arcus zygomaticus.*
C. Schlüsselbein. — *Clavicula.*
D. Oberkieferbein. — *Os maxillae.*
E. Unterkiefer. — *Mandibula.*
F. Zungenbein. — *Os hyoides.*
G. Unterzungenspeicheldrüse. — *Glandula salivalis sublingualis.*
H. Kehlkopf. — *Larynx.*
I. Schilddrüse. — *Glandula thyreoides.*
K. Luftröhre. — *Trachea.*

Muskeln.

g. Kaumuskel. — *M. masseter s. mandibularis externus.*
h. Kopfnicker. — *M. sternocleidomastoideus* (der Ansatz desselben am Warzenfortsatze in die Höhe geschlagen).
i. Zweibäuchiger Unterkiefermuskel. — *M. biventer s. digastricus mandibulae.*
k. Kiefer-Zungenbeinmuskel. — *M. mylohyoideus.*
l. Brust-Zungenbeinmuskel. — *M. sternohyoideus.*
m. Schulter-Zungenbeinmuskel. — *M. omohyoideus.*
n. Brust-Schildknorpelmuskel. — *M. sternothyreoideus.*
o. Schulterheber. — *M. levator scapulae s. anguli scapulae.*
p. Bausch- oder Riemenmuskel des Kopfes. — *M. splenius capitis,* unterhalb seines Ansatzes am Warzenfortsatz ein Stück ausgeschnitten.
q. Kappenmuskel. — *M. cucullaris s. trapezius.* Die Schädel- und Nackenursprünge abgelöst und nach abwärts geschlagen.
r. Vorderer oder erster Rippenhalter. — *M. scalenus anticus s. primus.*
s. Mittlerer oder zweiter Rippenhalter. — *M. scalenus medius s. secundus.*
t. Hinterer oder dritter Rippenhalter. — *M. scalenus posticus s. tertius.*
u. Zweibäuchiger Nackenmuskel. — *M. biventer cervicis s. semispinalis capitis caput intern. s. mediale (Henle).*
v. Nacken-Warzenmuskel. — *M. trachelomastoideus. s. longissimus capitis, sacrolumbalis portio. (Henle).*

Digitized by Google

w. Schild-Zungenbeinmuskel. — *M. thyreohyoideus s. hyothyreoideus.*
x. Griffel-Zungenmuskel. — *M. styloglossus.*
y. Zungenbein-Zungenmuskel. — *M. hyoglossus.*
z. Griffel-Zungenbeinmuskel. — *M. stylohyoideus.*

Gefässe und Nerven.

1. Gemeinschaftliche Kopfpulsader. — *Art. carotis communis.*
2. Innere - - - *interna.*
3. Aeussere - - - *externa.*
4. Quere Nackenpulsader. — *Art. transversa colli s. dorsalis scapulae s. scapularis posterior.*
5. Obere Schilddrüsenpulsader. — *Art. thyreoidea superior.*
6. Aeussere Kiefer- oder Antlitzpulsader. — *Art. maxillaris externa s. facialis.*
7. Zungenpulsader. — *Art. lingualis.*
8. Schläfenpulsader. — *Art. temporalis.*
9. Hintere Ohrpulsader. — *Art. auricularis posterior.*
10. Hinterhauptpulsader. — *Art. occipitalis.*
11. Schlüsselbeinpulsader. — *Art. subclavia.*
11′. Innere Brustpulsader. — *Art. mammaria s. thoracica interna.*
12. Untere Schilddrüsenpulsader. — *Art. thyreoidea inferior.*
13. Aufsteigende Nackenpulsader. — *Art. cervicalis ascendens s. dorsalis suprema.*
14. Kinnpulsader- Blutader- und Nerv. — *Art. Ven. et Nerv. mentalis.*
15. Innere Drosselblutader. — *Vena jugularis interna.*
15′. Schlüsselbeinblutader. — *V. subclavia.*
15″. Aeussere Drosselblutader. *V. jugularis externa.*
16. Obere Schilddrüsenblutader. — *V. thyreoidea superior.*
17. Vordere oder innere Antlitzblutader. — *V. facialis anterior s. interna.*
18. Zungenblutader. — *V. lingualis.*
19. Untere Schilddrüsenblutader. — *V. thyreoidea inferior.*
20. Schläfenblutader. — *V. temporalis.*
21. Antlitznerv. — *Nerv. facialis.*
22. Kiefer-Zungenbeinnerv. — *N. mylohyoideus.*
23. Unterzungennerv. — *N. hypoglossus.*
24. Absteigender Ast des Unterzungennerven. — *Nervi hypoglossi ram. descendens.*
25. Herumschweifender oder Lungenmagen-Nerv. — *N. vagus. s. pneumogastricus.*
25′. Oberer Kehlkopfnerv. — *N. laryngeus superior.*
26. Grosser Hinterhauptnerv. — *N. occipitalis magnus.*
27. Zweiter und dritter Halsnerv. — *cervicalis II. et III.*

Digitized by Google

1

2

Digitized by Google

28. Vierter Halsnerv. — *N. cervicalis IV.*
29. Zwerchfellnerv. — *N. phrenicus.*
30. Armnervengeflecht. — *Plexus brachialis. Nn. cervicales V — VIII.*

Fig. 2. Vordere Hals- und Unterkieferpartien.

Der Kopf der kindlichen Leiche ist gerade nach rückwärts gebeugt.

C. Schlüsselbein. — *Clavicula.*
E. Unterer Rand des Unterkiefers. — *Mandibulae margo inferior.*
F. Zungenbein. — *Os hyoides.*
G. Unterkieferspeicheldrüse. — *Glandula salivalis submaxillaris.*
G'. Ohrspeicheldrüse. — *Glandula parotis.*
H. Schildknorpel des Kehlkopfes. — *Laryngis cartilago thyreoides.*
H'. Ringknorpel. - - - - *cricoides.*
I. Schilddrüse. — *Glandula thyreoides.*
K. Luftröhre. — *Trachea.*
L. Mittleres Ring-Schildknorpelband. — *Lig. crico-thyreoideum medium. s. conoides.*

Muskeln.

h. Kopfnicker. — *M. sternocleidomastoideus.*
i. Zweibäuchiger Unterkiefermuskel. — *M. biventer s. digastricus mandibulae.*
k. Kiefer-Zungenbeinmuskel. — *M. mylohyoideus.*
l. Brust Zungenbeinmuskel. — *M sternohyoideus.*
m. Schulter-Zungenbeinmuskel. — *M omohyoideus.*
n. Brúst-Schildknorpelmuskel. — *M. sternothyreoideus.*
o. Schulterheber. — *M. levator scapulae s. anguli scapulae.*
s. Mittlerer oder zweiter Rippenhalter. — *M. scalenus medius s. secundus.*
w. Schild-Zungenbeinmuskel. — *M. thyreohyoideus.*
x. Ring-Schildknorpelmuskel. — *M cricothyreoideus.*
z. Griffel-Zungenbeinmuskel. — *M. stylohyoideus.*

Gefässe und Nerven.

1. Gemeinschaftliche Kopfpulsader. — *Art. carotis communis.*
2. Innere - - - *interna.*
3. Aeussere - - - *externa.*
5. Obere Schilddrüsenpulsader — *Art. thyreoidea superior.*
6. Aeussere Kiefer- oder Antlitzpulsader. — *Art. maxillaris externa s. facialis.*
15. Innere Drosselblutader. — *Vena jugularis interna.*
16. Obere Schilddrüsenblutader. — *V. thyreoidea superior.*

Digitized by Google

17. Vordere oder innere Antlitzpulsader. — *V. facialis anterior s. interna.*
18. Zungenblutader. — *V. lingualis.*
19. Unterste Schilddrüsenpulsader. — *V. thyreoidea ima.*
23. Unterzungennerv. — *Nerv. hypoglossus.*
24. Absteigender Ast des Unterzungennerven — *Nervi hypoglossi ram. descendens.*
25. Oberer Kehlkopfnerv. — *N. laryngeus superior.*
26. Beinerv. — *N. accessorius Willisii.*
27. Ober-Schlüsselbeinnerven. — *Nv. supraclaviculares.*

Digitized by Google

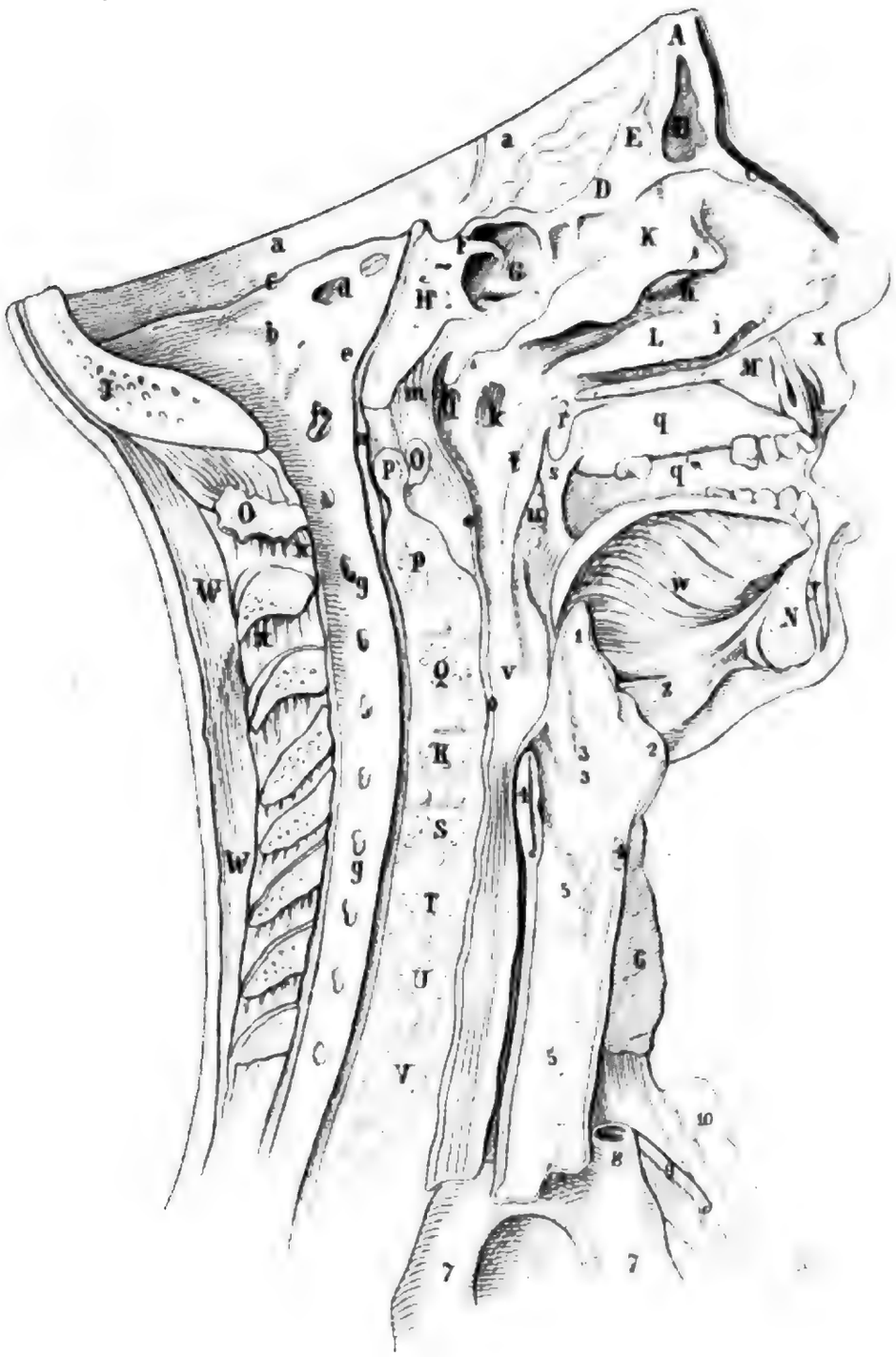

Digitized by Google

Digitized by Google

Anatomische Tafel VI.

Kopf und Hals vom Medianschnitte aus gesehen.

A. Stirnbein. — *Os frontis.*
B. Stirnhöhle. — *Sinus frontalis.*
C. Nasenbein. — *Os nasi.*
D. Siebbein. — *Os ethmoides.*
E. Hahnenkamm des Siebbeines. — *Ossis ethmoideos crista galli.*
F. Körper des Keil- oder Wespenbeins — *Ossis sphenoideos s. sphecoideos corpus.*
G. Höhle des Keil- oder Wespenbeins. — *Ossis sphenoideos s. sphecoideos sinus.*
H. Körper- oder Zapfentheil des Hinterhauptbeins. — *Ossis occipitis corpus s. pars basilaris.*
I. Schuppe des Hinterhauptbeins. — *Ossis occipitis squama.*
K. Mittlere Nasenmuschel. — *Concha nasalis media.*
L. Untere Nasenmuschel. — - - *inferior.*
M. Zahnfortsatz des Oberkiefers. — *Maxillae superioris processus alveolaris s. dentalis.*
N. Kinntheil des Unterkiefers. — *Mandibulae pars mentalis.*
O. Erster Halswirbel, Atlas. — *Vertebra colli I. s. Atlas.*
P. Zweiter Halswirbel. — - - *II. s. Epistropheus.*
Q. Dritter - — *Vertebra colli III.*
R. Vierter - — - - *IV.*
S. Fünfter - — - - *V.*
T. Sechster - — - - *VI.*
U. Siebenter. - — - - *VII.*
V. Erster Brust- oder Rückenwirbel. — *Vertebra dorsi I.*
W. Nackenmuskeln. — *Musculi cervicis.*
X. Zwischen-Dornbänder. — *Ligg. interspinalia.*
a. Harte Hirnhaut. — *Dura mater s. meninx.*
b. Kleinhirnschädelgrube. — *Fossa pro cerebello.*
c. Kleinhirnzelt. — *Tentorium cerebelli.*
d. Innerer Eingang des Gehörorganes. — *Porus acusticus internus.*
e. Grube für das verlängerte Mark. — *Fossa pro medulla oblongata.*
f. Wirbelpulsader. — *Art. vertebralis.*
g. Harte Rückenmarkshaut. — *Dura mater s. meninx medullae spinalis.*
h. Mittlerer Nasengang. — *Meatus nasalis medius.*

Digitized by Google

i. Unterer Nasengang. — *Meatus nasalis inferior.*
k. Schlundöffnung der Ohrtrompete. — *Tubae Eustachii ostium pharyngeum.*
l. Blinde Schlundgrube. — *Saccus coecus pharyngis s. fovea Rosenmülleri.*
m. Langer und gerader Kopfmuskel. — *M. longus et rectus capitis anticus.*
n. Hinteres Längsband der Wirbelkörper. — *Lig. longitudinale s. commune vertebrarum posticum.*
o. Vorderes Längsband der Wirbelkörper. — *Lig. longitudinale s. commune vertebrarum anticum.*
p. Zahnfortsatz des zweiten Halswirbels. — *Epistropheos processus odontoides.*
q. Harter Gaumen. — *Palatum durum.*
q'. Ausmündung des Ganges der Ohrspeicheldrüse. — *Orificium ductus Stenonis.*
r. Weicher Gaumen mit dem Zäpfchen. — *Palatum molle s. velum palatinum cum uvula.*
s. Vorderer oder Zungengaumenbogen. — *Arcus palatinus anterior s. glosso-palatinus.*
t. Hinterer oder Schlundgaumenbogen — *Arcus palatinus posterior s. pharyngopalatinus.*
u. Mandel. — *Tonsilla s. Amygdala.*
v. Schlund. — *Oesophagus.*
w. Zunge. — *Lingua.*
x. Oberlippe. — *Labium superius.*
y. Unterlippe. — - *inferius.*
z. Kinn-Zungenbeinmuskel. — *Musc. geniohyoideus.*
1. Kehldeckel. — *Epiglottis.*
2. Schildknorpel des Kehlkopfes. — *Cartilago thyreoides.*
3. Stimmbänder. — *Ligg. vocalia.*
4. Ringknorpel des Kehlkopfes. — *Cartilago cricoides.*
5. Luftröhre. — *Trachea.*
6. Schilddrüse. — *Glandula thyreoides.*
7. Bogen der Aorta. — *Arcus aortae.*
8. Ungenannte Pulsader. — *Art. anonyma.*
9. Innere Brustpulsader. — *Art. mammaria s. thoracica interna.*
10. Brust - Schlüsselbeinverbindung. — *Articulatio sterno-clavicularis.*

Digitized by Google

Fig. 1.

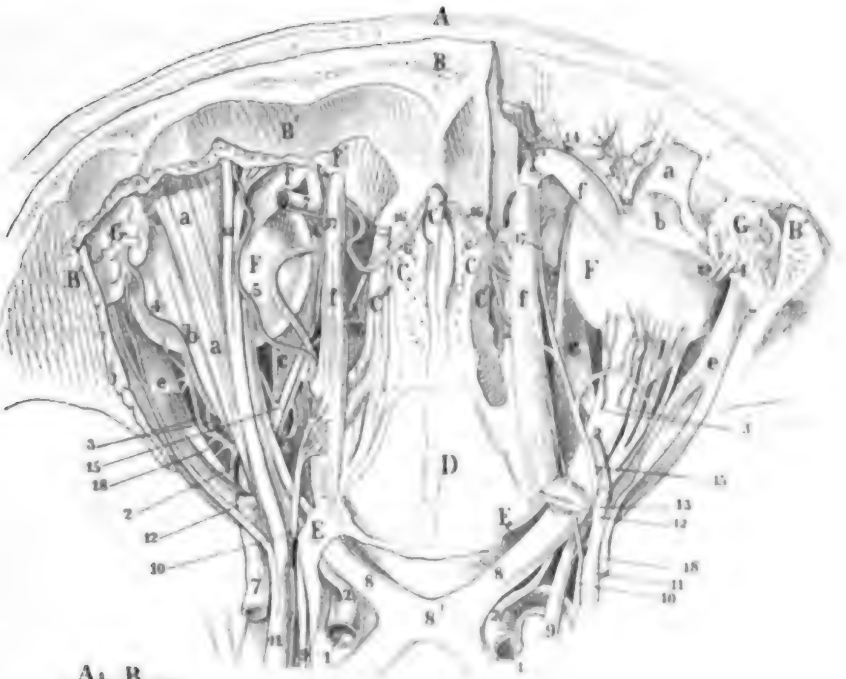

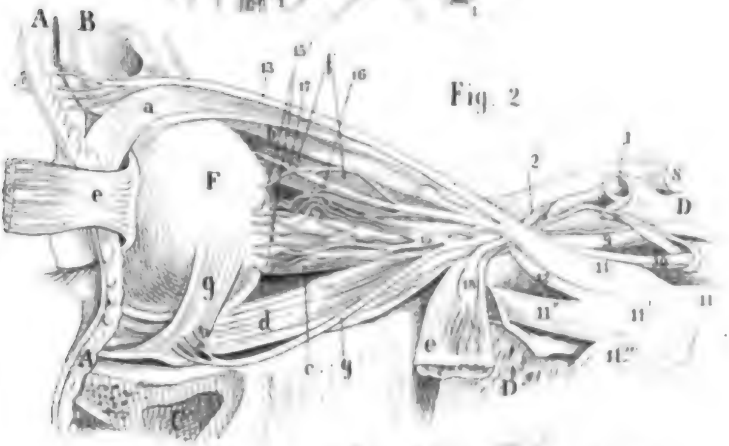

Fig. 2

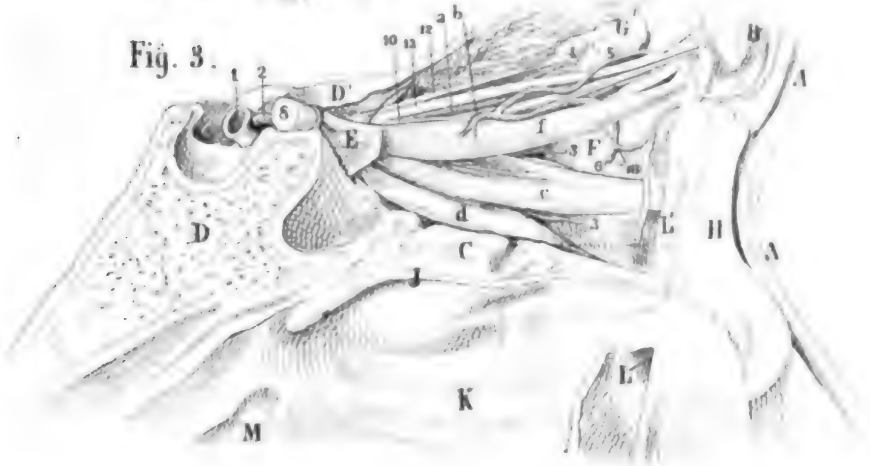

Fig. 3.

Digitized by Google

Anatomische Tafel VII.

Anatomie der Augenhöhle.

Fig. 1. Augenhöhle von oben geöffnet linkerseits durch Entfernung der hinteren Partie des Augenhöhlentheiles des Stirnbeins und des kleinen oder Augenhöhlenflügels des Keilbeines, rechterseits nach Wegnahme des ganzen Augenhöhlendaches und der obern Muskeln, Nerven und Gefässe

A. Haut der Stirn in horizontalem Durchschnitt.
B. Stirnbein. — *Os frontis*, über den Oberaugenhöhlenrändern horizontal durchschnitten.
B′. Obere Fläche des horizontalen oder Augenhöhlentheiles des Stirnbeins. — Augenhöhlendach. — *Partis horizontalis s. orbitalis ossis frontis superficies superior s. cerebralis.*
B″. Jochfortsatz des Stirnbeins. — *Ossis frontis processus zygomaticus.*
C. Siebplatte des Riechbeins. — *Ossis ethmoideos lamina cribrosa.*
C′. Labyrinth des Siebbeins. — - - *labyrinthus.*
C″. Hahnenkamm des Siebbeins. — - - *crista galli.*
D. Obere Fläche des Keil- oder Wespenbeinkörpers. — *Corporis oss. sphenoideos s. sphecoideos superfic. superior.*
E. Sehkanal oder Sehloch. — *Canalis s. foramen opticum;* linkerseits noch von der harten Hirnhaut ausgekleidet, rechterseits diese aufgeschnitten.
F. Augapfel. — *Bulbus oculi.*
G. Thränendrüse. — *Glandula lacrimalis.*

Muskeln.

a. Heber des obern Augenlides. — *Musc. levator palpebrae superioris.*
b. Oberer gerader Augenmuskel. — *M. rectus oculi superior s. levator bulbi.*
c. Innerer gerader Augenmuskel. — *M. rectus oculi internus s. adductor bulbi.*
d. Unterer gerader Augenmuskel. — *M. rectus oculi inferior s. depressor bulbi.*
e. Aeusserer gerader Augenmuskel. — *M. rectus oculi externus s. abductor bulbi.*
f. Oberer schiefer Augenmuskel oder Rollmuskel des Auges. — *M. obliquus oculi superior s. trochlearis.*
f′. Rolle in der Rollengrube der Augenhöhlenfläche des Stirnbeins für die Sehne des obern schiefen Augenmuskels. — *Trochlea.*

Digitized by Google

Gefässe und Nerven.

1. Innere Kopfpulsader. — *Art. carotis interna.*
2. Augenpulsader. — *Art. ophthalmica.*
3. Blendungspulsadern. — *Artt. ciliares.*
4. Thränenpulsader. — *Art. lacrimalis.*
5. Oberaugenhöhlenpulsader. — *Art. supraorbitalis.*
6. Vordere Siebbeinpulsader. — *Art. ethmoidalis anterior.*
7. Augenblutader. — *Vena ophthalmica.*
8. Sehnerv. — *Nerv. opticus.*

8′. Sehnervenkreuzung. — *Chiasma nervorum opticorum.*

9. Gemeinschaftlicher Augenmuskelnerv. — *Nerv. oculomotorius.*
10. Rollmuskelnerv. — *N. trochlearis s. patheticus.*
11. Erster oder Augenast des dreigetheilten Nerven. — *Nerv. trigemini ramus I. s. ophthalmicus.*
12. Thränennerv. — *N. lacrimalis.*
13. Stirnnerv. — *N. frontalis.*
14. Oberrollnerv. — *N. supratrochlearis.*
15. Nasen- oder Nasen-Augennerv. — *N. nasalis s. nasociliaris.*

15′. Blendungsnerven. — *Nervi ciliares.*

16. Siebbein- oder innerer Nasennerv. — *N. ethmoidalis s. nasalis internus.*
17. Unterrollnerv. — *N. infratrochlearis.*
18. Aeusserer Augenmuskelnerv. — *N. abducens.*

Fig. 2. Augenhöhle von der äusseren Seite. Die äussere Augenhöhlenwand ist entfernt.

A. Durchschnitt der äussern Haut.
B. Stirnhöhle. — *Sinus frontalis.*
C. Oberkieferhöhle. — *Sinus maxillaris s. Antrum Highmori.*
D. Keil- oder Wespenbein. — *Os sphenoides.*

Muskeln.

a. Augenlidheber. — *Musc. levator palpebrae superioris.*
b. Oberer gerader Augenmuskel. — *M. rectus oculi superior s. levator oculi.*
c. Innerer gerader Augenmuskel. — *M. rectus oculi internus s. adductor oculi.*
d. Unterer gerader Augenmuskel. — *M. rectus oculi inferior s. depressor oculi.*
e. Aeusserer gerader Augenmuskel. — *M. rectus oculi externus s. abductor oculi.*
f. Oberer schiefer Augenmuskel oder Rollmuskel des Auges. — *M. obliquus oculi superior s. trochlearis.*
g. Unterer schiefer Augenmuskel. — *M. obliquus oculi inferior.*

Digitized by Google

1

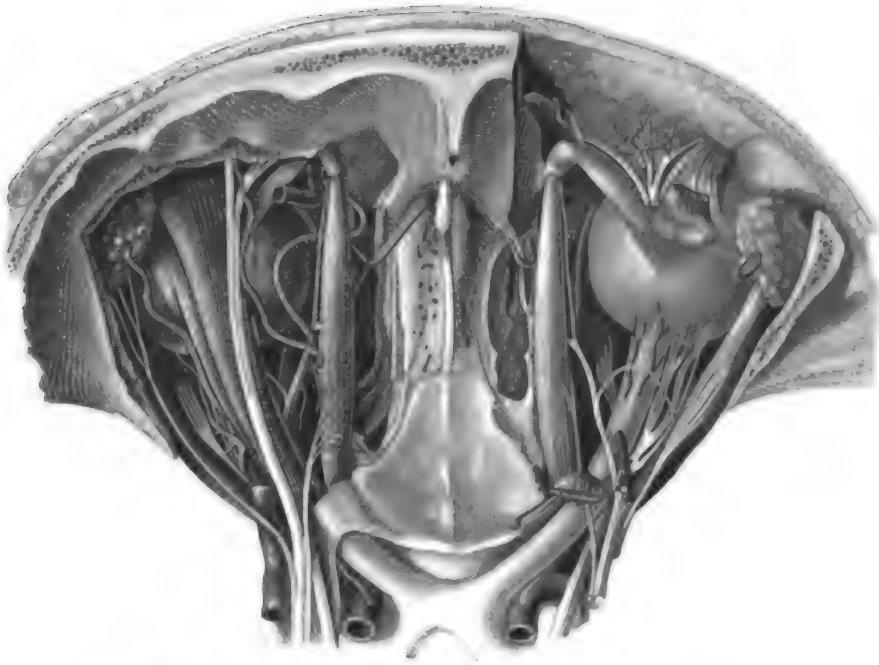

2

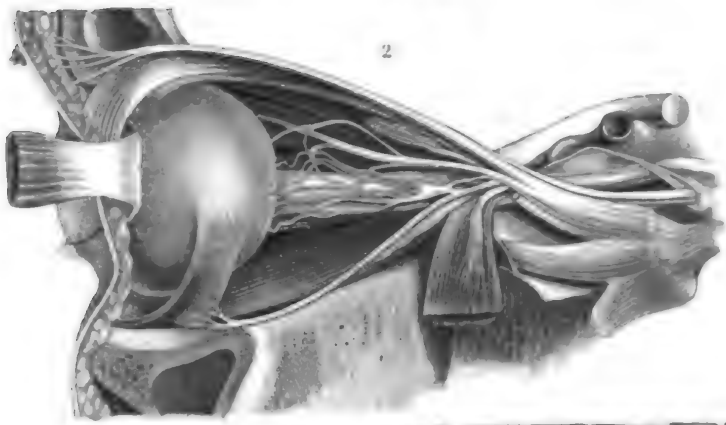

3

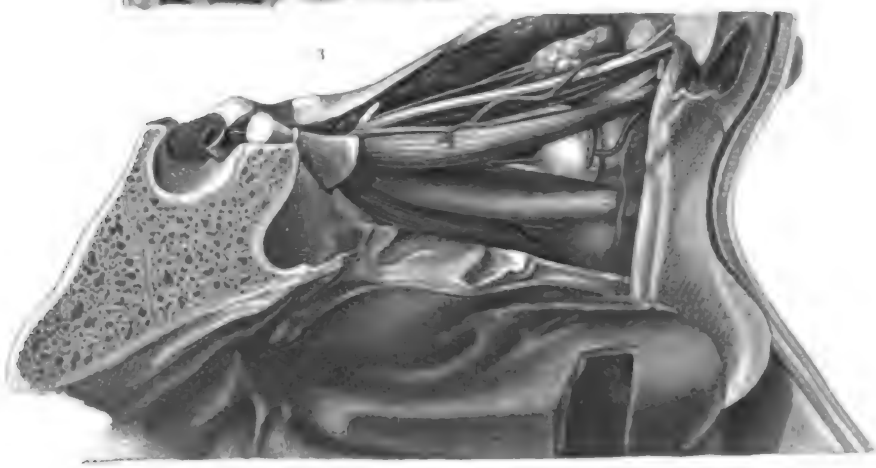

Digitized by Google

Gefässe und Nerven.

1. Innere Kopfpulsader. — *Art. carotis interna.*
2. Augenpulsader. — *Art. ophthalmica.*
8. Sehnerv. — *Nerv. opticus.*
9. Gemeinschaftlicher Augenmuskelnerv. — *N. oculomotorius.*
10. Rollmuskelnerv. — *N. trochlearis s. patheticus.*
11. Erster oder Augenast des dreigetheilten Nerven. — *N. trigemini ram. primus s. ophthalmicus.*
11′. Halbmondförmiger oder Gasser'scher Nervenknoten. — *Ganglion semilunare s. Gasseri.*
11″. Zweiter oder Oberkieferast des dreigetheilten Nerven. — *N. trigemini ram. secundus s. maxillaris superior.*
11‴. Dritter oder Unterkieferast des dreigetheilten Nerven. — *N. trigemini ram. tertius s. maxillaris inferior.*
12. Thränennerv. — *N. lacrimalis.*
13. Stirnnerv. — *N. frontalis.*
15. Augenknoten mit den Blendungsnerven. — *Ganglion ciliare c. nervis ciliaribus.* (15′.)
16. Siebbein- oder innerer Nasennerv. — *N. ethmoidalis s. nasalis internus.*
17. Unterrollnerv. — *N. infratrochlearis.*
18. Aeusserer Augenmuskelnerv. — *N. abducens.*

Fig. 3. Augenhöhle von der inneren Seite. Die innere Augenhöhlenwand ist entfernt.

A. Durchschnitt der Stirn und Nasenhaut.
B. Stirnhöhle. — *Sinus frontalis.*
C. Siebbein. — *Os ethmoides.*
D. Durchschnitt des Keilbeinkörpers. — *Os sphenoides.*
D′. Kleiner oder Augenhöhlenflügel des Keilbeins. — *Ossis sphenoideos ala parva s. orbitalis.*
E. Sehkanal oder Sehloch. — *Canalis s. foramen opticum*, von der harten Hirnhaut ausgekleidet.
F. Augapfel. — *Bulbus oculi.*
G. Thränendrüse. — *Glandula lacrimalis.*
H. Nasenfortsatz des Oberkieferbeines. — *Ossis maxillae processus nasalis.*
I. Ansatzstelle der oberen Nasenmuschel. — *Concha nasalis superior.*
K. Mittlere Nasenmuschel. — *Concha nasalis media*, aus der vorderen Hälfte ein Stück ausgebrochen.
L. Nasenöffnung des Thränen-Nasenkanales. — *Canalis lacrimalis apertura nasalis.*
M. Schlundmündung der Ohrtrompete. — *Tubae Eustachii orificium pharyngeum.*

Digitized by Google

Muskeln.

a. Augenlidheber. — *Musc. levator palpebrae superioris.*
b. Oberer gerader Augenmuskel. — *M. rectus oculi superior s. attollens bulbi.*
c. Innerer gerader Augenmuskel. — *M. rectus oculi internus s. adductor bulbi.*
d. Unterer gerader Augenmuskel. — *M. rectus oculi inferior s. depressor bulbi.*
f. Schiefer oberer Augen- oder Rollmuskel. — *M. obliquus oculi superior s. trochlearis.*

Gefässe und Nerven.

1. Innere Kopfpulsader. — *Art. carotis interna.*
2. Augenpulsader. — *Art. ophthalmica.*
3. Blendungspulsadern. — *Artt. ciliares.*
4. Thränenpulsader. — *Art. lacrimalis.*
5. Oberaugenhöhlenpulsader. — *Art. supraorbitalis.*
6. Vordere Siebbeinpulsader. — *Art. ethmoidalis anterior.*
8. Sehnerv. — *Nerv. opticus.*
10. Rollmuskelnerv. — *N. trochlearis.*
12. Thränennerv. — *N. lacrimalis.*
13. Stirnnerv. — *N. frontalis.*
16. Siebbein- oder innerer Nasennerv. — *N. ethmoidalis s. nasalis internus.*

Digitized by Google

Fig. 1.

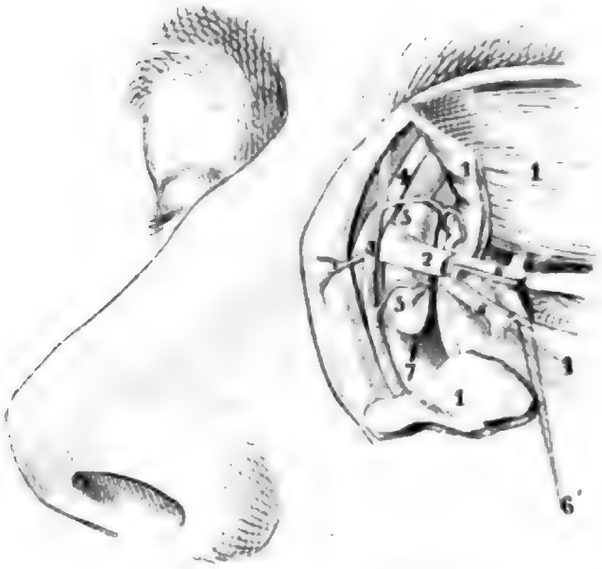

Fig. 2.

Fig. 3.

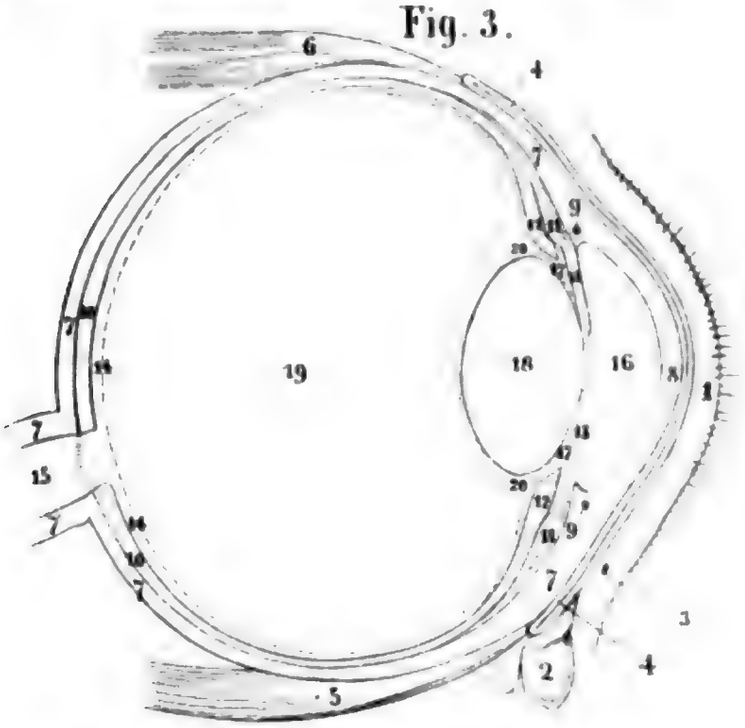

Fig. 4.

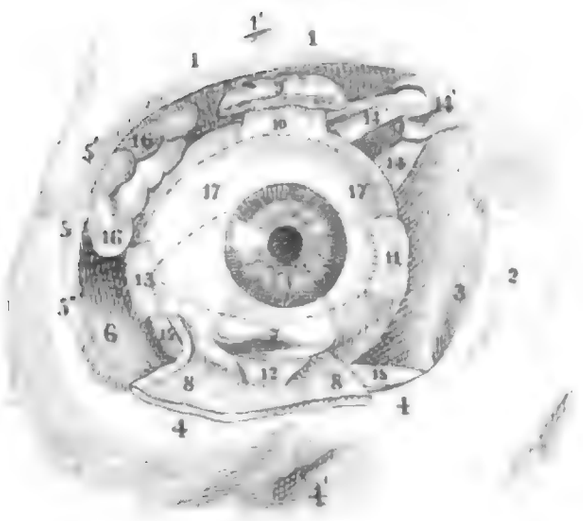

Fig. 5.

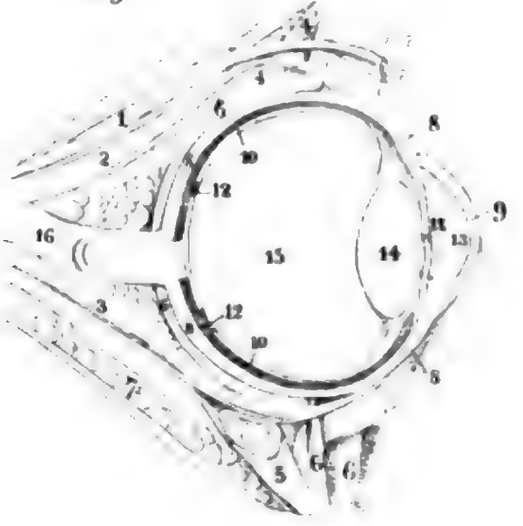

Anatomische Tafel VIII.

Thränenleitungsorgane und Augapfel.

Fig. 1. und 2. Thränenleitungsorgane von vorne nach Entfernung der Haut und der sie bedeckenden Partieen des Schliessmuskels der Augenlider.

Fig. 1. Thränenröhrchen und Thränenschlauch.

1. Ring- oder Schliessmuskel der Augenlider. — *Musc. orbicularis s. sphincter palpebrarum,* am inneren Augenwinkel vom inneren Lidbande abgelöst und zurückgeschlagen.
2. Inneres Augenlidband. — *Ligam. palpebrale s. angulare internum.*
3. Augenwinkelpulsader. — *Art. angularis.*
4. Vordere oder innere Antlitzblutader. — *Vena facialis anterior s. interna (supraorbitalis).*
5. Thränenschlauch oder Thränensack. — *Utriculus s. saccus lacrimalis.*
6. Thränenröhrchen. — *Canaliculi lacrimales s. cornua limacum.*
6′. Thränenpunkte. *Puncta lacrimalia.*
7. Vorderer Rand des knöchernen Thränen-Nasenganges, Nasen- oder Stirnfortsatz des Oberkieferbeines. — *Ossis maxillae processus frontalis s. nasalis.*

Fig. 2. Thränenröhrchen, Thränenschlauch und Thränen-Nasengang durch Wegnahme deren vorderer Wand geöffnet.

1. Ring- oder Schliessmuskel der Augenlider. — *Musc. orbicularis s. sphincter palpebrarum.*
2. Inneres Augenlidband. — *Lig. palpebrale s. angulare internum* abgeschnitten.
3. Augenwinkelpulsader. — *Art. angularis.*
4. Vordere oder innere Antlitzblutader. — *Ven. facialis anterior s. interna (supraorbitalis).*
5. Thränenschlauch oder Thränensack. — *Utriculus s. saccus lacrimalis* (geöffnet).
5′. Nasenöffnung des Thränen-Nasenganges. — *Ductus naso-lacrimalis orificium nasale.*
6. Thränenröhrchen. — *Canaliculi lacrimales s. cornua limacum* geöffnet.
7. Stirn- oder Nasenfortsatz des Oberkieferbeins. — *Ossis maxillae*

processus frontalis s. nasalis, die Partie, welche die vordere Wand des Thränennasenganges bildet, weggenommen.

8. Unteraugenhöhlengefässe und Nerven. — *Art. et Nerv. infraorbitalis.*

Fig. 3. Horizontalschnitt des linken Augapfels.

1. Freier Rand des unteren Augenlides mit den Augenwimpern und den Meibom'schen Drüsen.
2. Thränenwärzchen mit der halbmondförmigen Falte. — *Caruncula lacrimalis — Plica semilunaris.*
3. Thränenpunkt des unteren Thränenröhrchens. — *Punctum lacrimale inferius.*
4. Bindehaut der Augenlider und des Augapfels. — *Conjunctiva palpebrarum et bulbi.*
5. Innerer gerader Augenmuskel. — *M. rectus oculi internus s. adductor bulbi.*
6. Aeusserer gerader Augenmuskel. — *M. rectus oculi externus s. abductor bulbi.*
7. Weisse oder harte Augenhaut — *Sclera s. sclerotica s. albuginea.*
8. Hornhaut oder durchsichtige Haut. — *Cornea.*
9. Kreisförmiger Blutkanal der Iris. — *Circulus venosus iridis s. canalis Fontanae s. Schlemmii.*
10. Aderhaut oder Gefässhaut. — *Chorioides s. Tunica vasculosa.*
11. Spannmuskel der Aderhaut. — *M. ciliaris s. tensor chorioideos.* (*Lig. ciliare*).
12. Ciliarfortsätze. — *Processus ciliares.*
13. Regenbogenhaut. — *Iris.*
14. Nervenhaut oder Netzhaut des Auges. — *Retina s. Tunica nervea.*
15. Sehnerv. — *Nerv. opticus.*
16. Vordere Augenkammer. — *Camera oculi anterior.*
17. Hintere - — - - *posterior.*
18. Krystalllinse. — *Lens. crystallina.*
19. Glaskörper. — *Corpus vitreum.*
20. Petit'scher Kanal. — *Canalis s. circulus Petiti.*

Fig. 4. Augapfel und Augenhöhle der rechten Seite von vorne nach Wegnahme der Augenlider und der Bindehaut.

1. Oberer Augenhöhlenrand. — *Margo supraorbitalis.*
2. Oberaugenhöhlenkanal oder -Loch. — *Canalis s. foramen supraorbitale.*

2'. Nasen- oder Stirnfortsatz des Oberkieferbeins. — *Ossis maxillae processus nasalis s. frontalis.*

3. Thränenfurche. — *Sulcus lacrimalis*, — Thränennasengang.

1

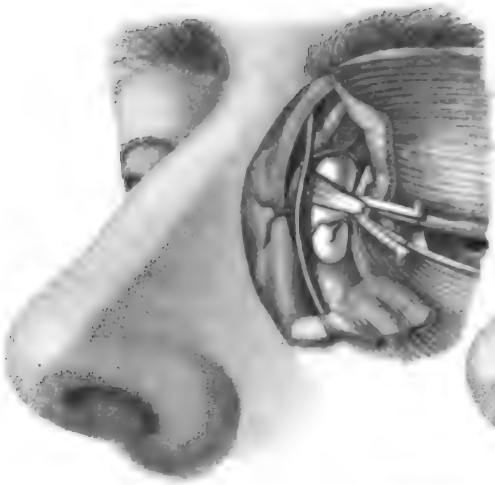

2

5

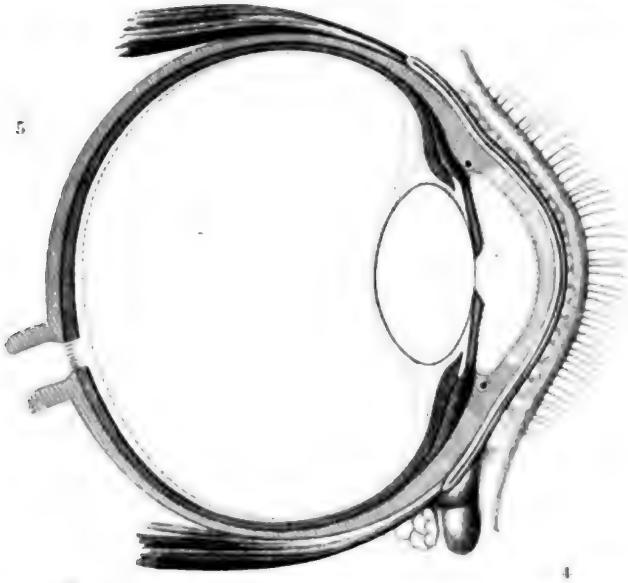

3

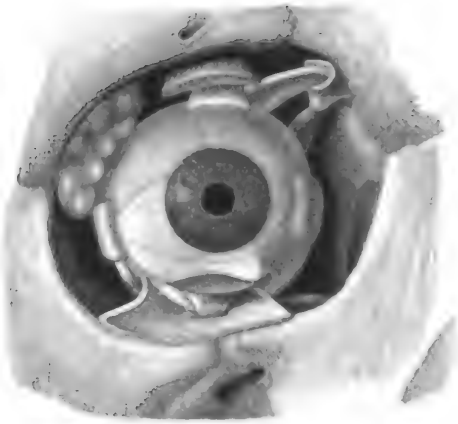

4

Digitized by Google

4. Unterer Augenhöhlenrand. — *Margo infraorbitalis* (*oss. maxillae*).
4'. Unterer Augenhöhlenkanal oder -Loch. — *Canalis s. foramen infraorbitale.*
5. Aeusserer Augenhöhlenrand. — *Margo orbitalis externus.*
5'. Jochfortsatz des Stirnbeines. — *Ossis frontis processus zygomaticus.*
5''. Stirnfortsatz des Jochbeines. — *Ossis zygomatici processus frontalis.*
6. Augenhöhle. — *Orbita.*
7. Bindehaut. — *Conjunctiva,* vom untern Augenlid getrennt und emporgeschlagen.
8. Stück der Augapfelbinde. — *Fascia bulbi,* von der Sehne des untern geraden Augenmuskels durchsetzt.
9. Lidheber. — *Musc. levator palpebrae superioris* (abgeschnitten).
10. Sehne des oberen geraden Augenmuskels. — *M. rectus oculi superior s. attollens bulbi.*
11. Sehne des innern geraden Augenmuskels. — *M. rectus oculi internus s. adductor bulbi.*
12. Sehne des untern geraden Augenmuskels. — *M. rectus oculi inferior s. depressor bulbi.*
13. Sehne des äussern geraden Augenmuskels. — *M. rectus oculi externus s. abductor bulbi.*
14. Oberer schiefer Augenmuskel. — *M. obliquus oculi superior s. trochlearis.*
14'. Rolle für die Sehne des obern schiefen Augenmuskels. — *Trochlea.*
14''. Sehne des obern schiefen Augenmuskels. — *M. obliquus oculi superior.*
15. Unterer schiefer Augenmuskel. — *M. obliquus oculi inferior.*
16. Thränendrüse. — *Glandula lacrimalis.*
17. Augapfel. — *Bulbus oculi.*

Fig. 5. Verticalschnitt des Augapfels und der Augenhöhle.

1. Augenlidheber. — *Musc. levator palpebrae superioris.*
2. Oberer gerader Augenmuskel. — *Musc. rectus oculi superior s. attollens.*
3. Unterer gerader Augenmuskel — *M. rectus oculi inferior s. depressor.*
4. Sehne des obern schiefen Augenmuskels. — *M. obliquus oculi superior s. trochlearis.*
5. Unterer schiefer Augenmuskel. — *M. obliquus oculi inferior.*
6. Augapfelbinde. — *Fascia bulbi.*
7. Fettgewebe der Augenhöhle.
8. Weisse oder harte Augenhaut. — *Sclera s. albuginea.*
9. Hornhaut oder durchsichtige Haut. — *Cornea.*
10. Ader- oder Gefässhaut. — *Chorioides.*

Digitized by Google

11. Regenbogenhaut. — *Iris.*
12. Nerven- oder Netzhaut. — *Retina.*
13. Vordere Augenkammer. — *Camera oculi anterior.*
14. Krystalllinse. — *Lens crystallina.*
15. Glaskörper. — *Corpus vitreum.*

Digitized by Google

Fig. 1.

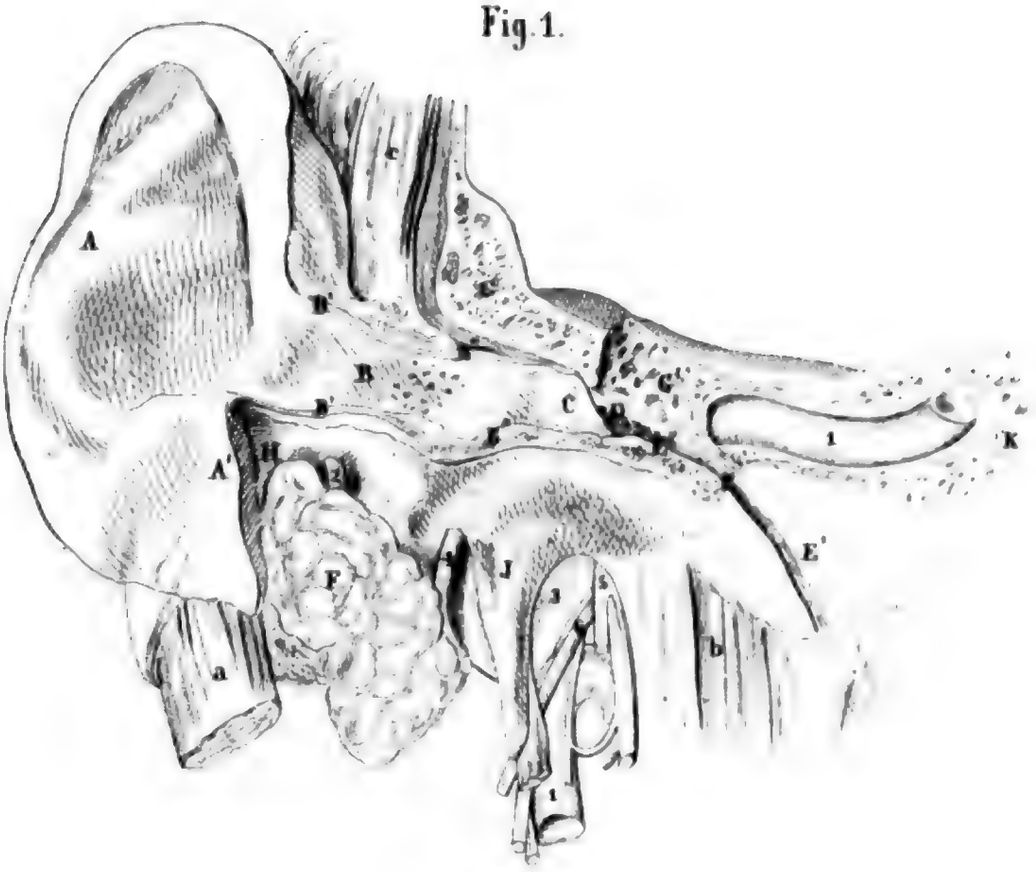

Fig. 2.

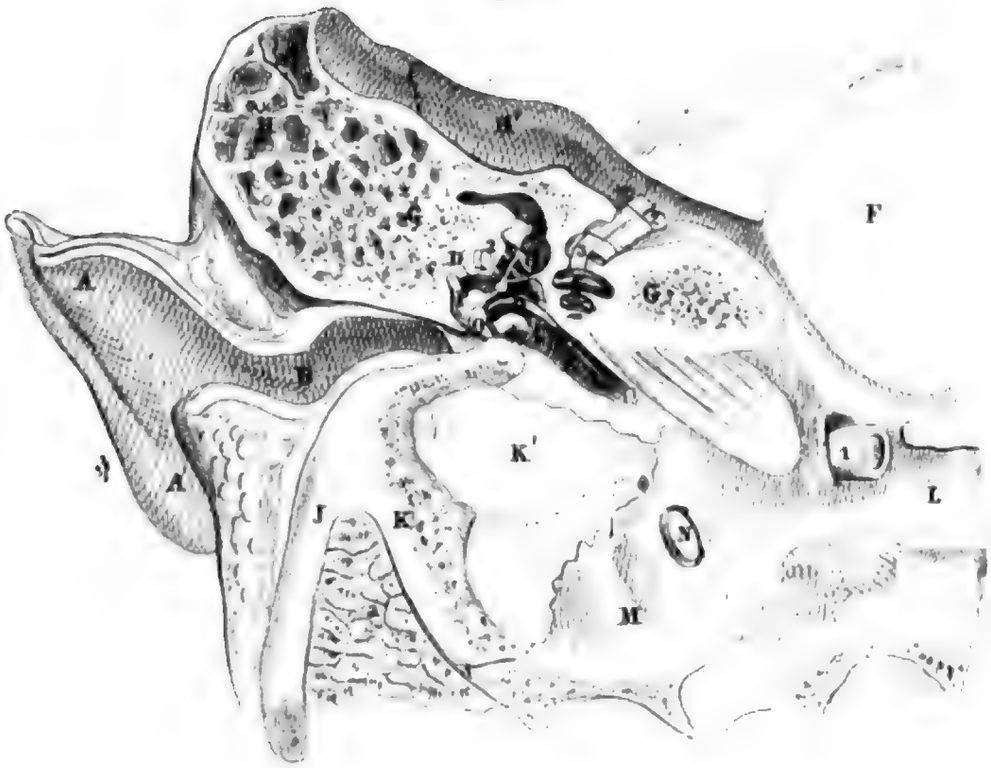

Anatomische Tafel IX.

Gehörorgan.

Fig. 1. Senkrechter Durchschnitt des Gehörganges bis zum Trommelfell; Durchschnitt der Ohrtrompete. (Hintere Hälfte).

A. Aeusseres Ohr. — *Auricula.*
A'. Durchschnittenes Ohrläppchen. — *Lobulus auriculae.*
B. Aeusserer Gehörgang. — *Meatus auditorius externus.*
B'. Knorpeliger Theil des Gehörganges. — *Meatus auditorius cartilagineus.*
B''. Knöcherner Theil des Gehörganges. — *Meatus auditorius osseus.*
C. Trommelfell. — *Membrana tympani.*
D. Paukenhöhle. — *Cavitas tympani s. tympanum.*
E. Ohrtrompete — *Tuba Eustachii.*
E'. Knorpeliger Theil der Ohrtrompete. — *Tubae Eustachii pars cartilaginosa.*
E''. Knöcherner Theil der Ohrtrompete. — *Tubae Eustachii pars ossea.*
F. Ohrspeicheldrüse. — *Glandula parotis.*
G. Durchschnitt des Schuppen- und Pyramidentheiles des Schläfenbeines. — *Ossis temporum pars squamosa et pyramidalis.*
G'. Pyramide des Schläfenbeins. — *Ossis temporum pars pyramidalis.*
H. Zitzenfortsatz des Schläfenbeines. — *Ossis temporum processus mastoides.*
I. Griffelfortsatz des Schläfenbeines. — *Ossis temporum processus styloides.*
K. Körper des Keilbeines. — *Ossis sphenoideos corpus.*

Muskeln.

a. Hinterer Bauch des zweibäuchigen Unterkiefermuskels. — *Musc. biventer s. digastricus mandibulae.*
b. Durchschnittene Gaumenmuskeln. — *Mm. levator et tensor palati mollis.*
c. Fasern des Schläfenmuskels. — *Musc. temporalis.*

Gefässe und Nerven.

1. Innere Kopfpulsader. — *Art. carotis interna.*
2. Hintere Ohrpulsader. — *Art. auricularis posterior.*
3. Innere Drosselblutader. — *Vena jugularis interna.*
4. Antlitznerv. — *Nerv. facialis.*

Digitized by Google

5. Zungenschlundnerv. — *Nerv. glossopharyngeus.*
6. Lungen-Magennerv. — *Nerv. vagus.*

Fig. 2 Horizontaler Durchschnitt durch den äusseren Gehörgang und die Pyramide des Schläfenbeines. (Untere Hälfte).

A. Untere Hälfte des äusseren Ohres. — *Auricula.*
A'. Ohrläppchen. — *Lobulus auriculae.*
B. Aeusserer Gehörgang. — *Meatus auditorius externus.*
C. Trommel- oder Paukenfell. — *Membrana tympani* (innere Fläche.)
D. Trommel- oder Paukenhöhle. — *Cavitas tympani s. tympanum.*
E. Ohrtrompete. — *Tuba Eustachii.*
F. Grosses Hinterhauptloch. — *Foramen occipitale magnum.*
G. Durchschnitt des Pyramidentheils des Schläfenbeines. — *Ossis temporum pars pyramidalis.*
H. Durchschnitt des Zitzenfortsatzes des Schläfenbeines mit den Zellen des Zitzenfortsatzes. — *Ossis temporum processus mastoides — Cellulae proc. mastoideos.*
H'. Jochfortsatz des Schläfenbeines. — *Ossis temporum processus zygomaticus.*
I. Furche für den queren Hirnblutleiter, oder S förmige Grube — *Sulcus sinus transversi s. fossa sigmoides.*
K. Schuppentheil des Schläfenbeins. — *Ossis temporum pars squamosa.*
K'. Gelenkgrube des Unterkiefers. — *Fossa mandibulae.*
L. Körper des Keilbeines. — *Ossis sphenoideos corpus.*
M. Grosser oder Schläfenflügel des Keilbeines. — *Ossis sphenoideos ala magna s. temporalis.*
N. Eiförmiges Loch. — *Foramen ovale.*
O. Hammer. — *Malleus.*
P. Ambos. — *Incus.*
Q. Steigbügel. — *Stapes.*
R. Labyrinth. — *Labyrinthum.*
S. Schnecke. — *Cochlea.*

Muskeln.

a. Schläfenmuskel. — *Musc. temporalis.*
b. Spanner des Trommelfells. — *Musc. tensor tympani s. mallei internus.*

Gefässe und Nerven.

1. Innere Kopfpulsader. — *Art. carotis interna.*
2. Antlitznerv. — *Nerv. facialis.*
3. Gehörnerv. — *Nerv. acusticus.*

Digitized by Google

1

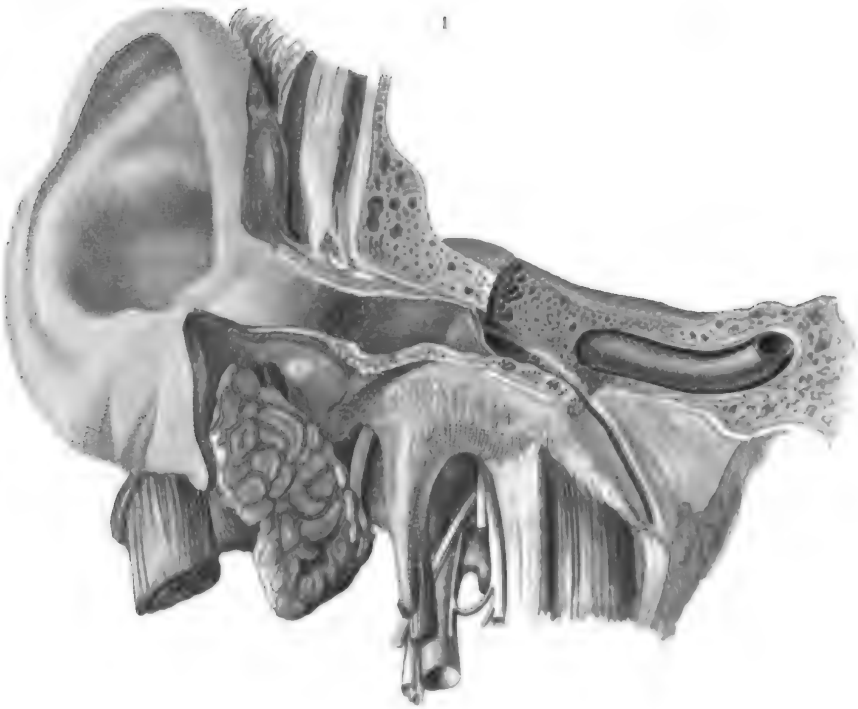

2

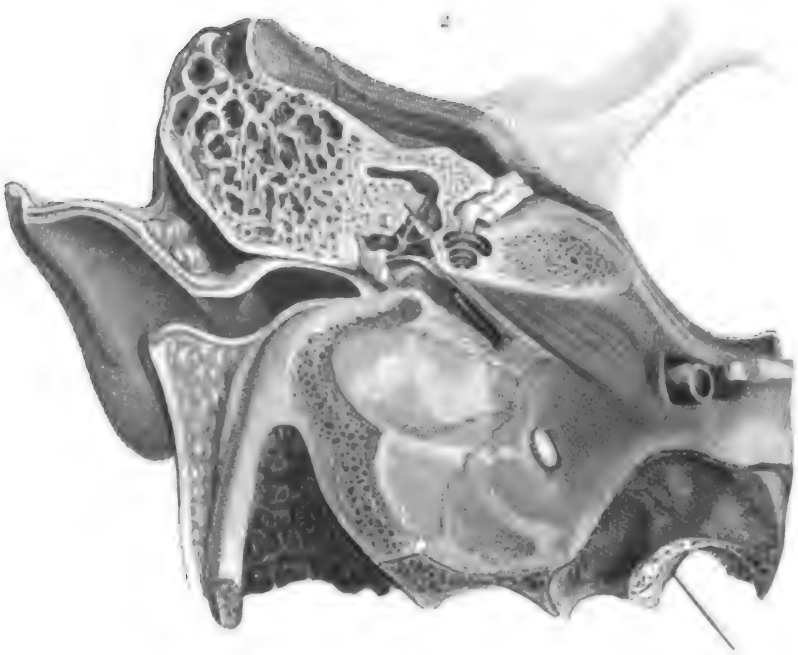

Digitized by Google

Fig. 1.

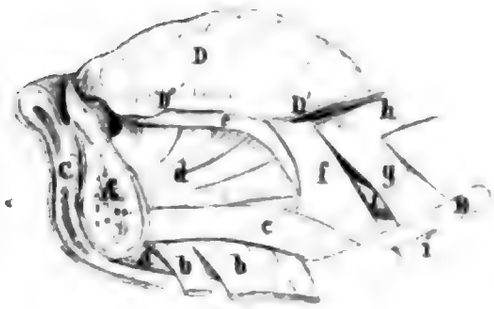

Fig. 2.

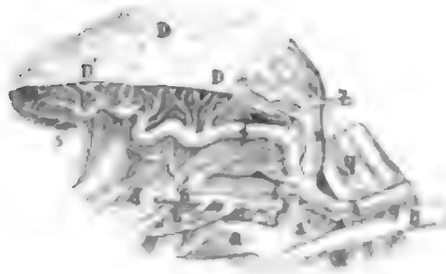

Fig. 3.

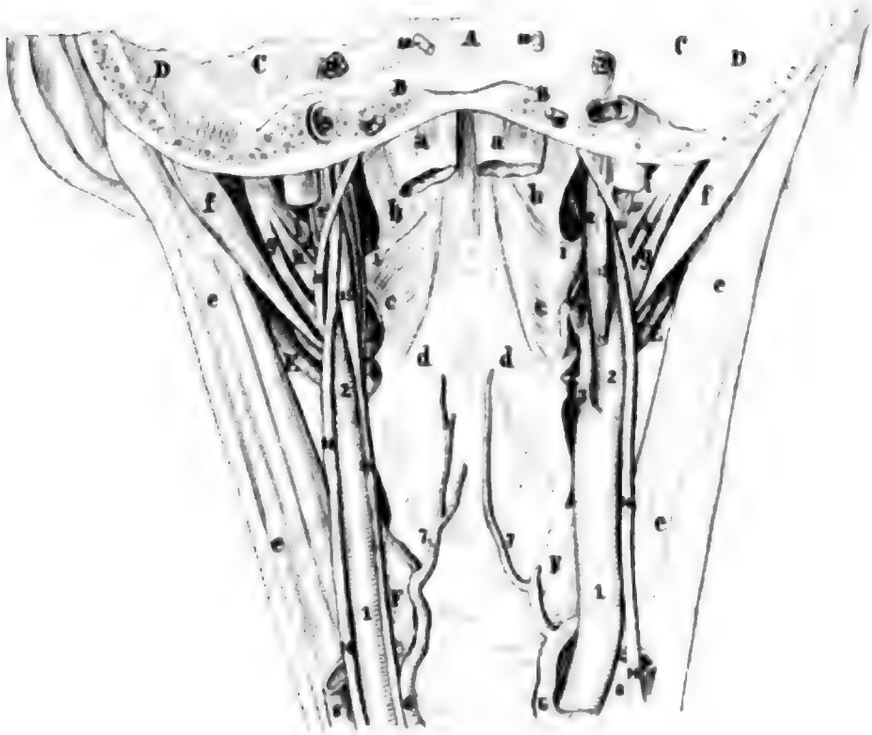

Fig. 4.

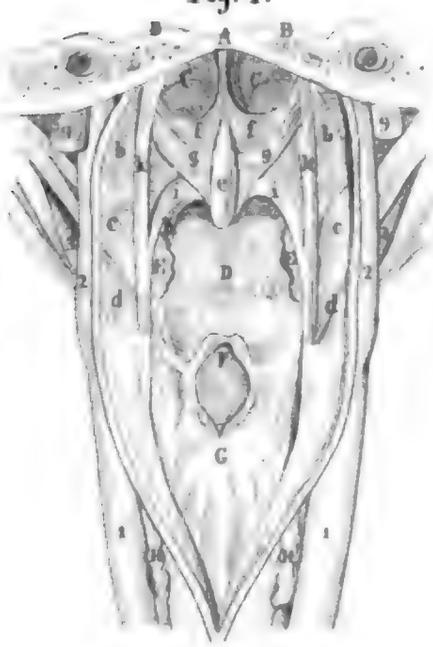

Fig. 5.

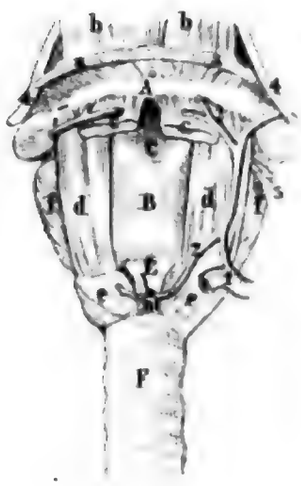

Fig. 6.

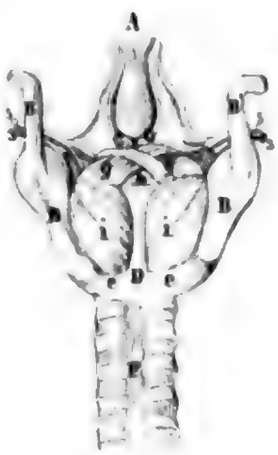

Digitized by Google

Anatomische Tafel X.

Zunge, Schlund und Kehlkopf.

Fig. 1. Die Zunge in ihrer Verbindung mit dem Unterkiefer und Zungenbein in seitlicher Ansicht (nach Arnold, Tabb. anat. Fasc. II Tab. X 9.)

A. Durchschnitt des Kinntheiles des Unterkiefers. — *Pars mentalis maxillae inferioris.*
B. Grosses Horn des Zungenbeines. — *Oss. hyoideos cornu majus.*
C. Durchschnitt der Weichtheile des Kinnes und der Unterlippe.
D. Zungenoberfläche.
D'. Schleimhautüberzug der Zunge, welcher sich in die Mundhöhle fortsetzt.
a. Vorderer Bauch des zweibäuchigen Unterkiefermuskels. — *M. biventer mandibulae s. digastricus maxillae inferioris.*
b. Kiefer-Zungenbeinmuskel. — *M. mylohyoideus.*
c. Kinn-Zungenbeinmuskel. — *M. geniohyoideus.*
d. Kinn-Zungenmuskel. — *M. genioglossus.*
e. Zungenmuskel. — *M. lingualis (longitudinalis).*
f. g. Zungenbein-Zungenmuskel. — *M. hyoglossus. s. anterior s. basioglossus.* g. *posterior s. keratoglossus.*
h. Griffel-Zungenmuskel. — *M. styloglossus.*
i. Schulter-Zungenbeinmuskel. — *M. omohyoideus.*
1. Zungenschlagader. — *Art. lingualis.*

Fig. 2. Arterienverzweigungen in der Zunge (nach Arnold I. c. II.)

B. Grosses Horn des Zungenbeins. — *Ossis hyoideos cornu majus.*
D. Zungenoberfläche.
D'. Schleimhaut der Zunge.
a. Vorderer Bauch des zweibäuchigen Unterkiefermuskels. — *M. biventer mandibulae.*
a'. Hinterer Bauch des zweibäuchigen Unterkiefermuskels. — *M. biventer mandibulae.*
b. Kiefer-Zungenbeinmuskel. — *M. mylohyoideus* (abgeschnitten).
d. Kinn-Zungenmuskel. — *M. genioglossus.*
f. Zungenbein-Zungenmuskel — vordere Partie. — *M. hyoglossus anterior.*
g. Zungenbein-Zungenmuskel — hintere Partie. — *M. hyoglossus posterior.*
k. Brust-Zungenbeinmuskel. — *M. sternohyoideus.*

1. Zungenschlagader. — *Art. lingualis* — der linken Seite.
2. Zungenrückenschlagader. — *Art. dorsalis linguae.*
3. Unterzungenschlagader. — *Art. sublingualis.*
4. Tiefe Zungenschlagader. — *Art. profunda linguae s. ranina* — der linken Seite.
5. Tiefe Zungenschlagader der rechten Seite.
6. Unterkinnschlagader. — *Art. submentalis.*
7. Zungenzweige des Zungenschlundnerven. — *Nervi glossopharyngei rami linguales.*

Fig. 3. Hintere Wand des Schlundkopfes und Schlundes mit den angrenzenden Theilen nach Wegnahme des Hinterhauptes und der Halswirbelsäule — von hinten gesehen.

A. Obere Fläche des Grundtheiles des Hinterhauptbeines. — *Oss. occipitis pars basilaris.*
B. Gelenktheil des Hinterhauptbeines. — *Oss. occipitis pars condyloides.*
C. Hintere Fläche des Felsentheiles des Schläfenbeines. — *Oss. temporum pars petrosa.*
D. Furche für den queeren Blutleiter der harten Hirnhaut. — *Sulcus transversus.*
E. Unterer Rand des Unterkieferkörpers. — *Oss. maxillaris infer. margo inferior.*
F. Seitliche Lappen der Schilddrüse. — *Glandula thyreoides.*
   a. Vorderer gerader Kopfmuskel. — *M. rectus capitis anticus.*
   b. Oberer Schlundkopfschnürer. — *M. constrictor pharyngis superior.*
   c. Mittlerer Schlundkopfschnürer. — *M. constrictor pharyngis medius.*
   d. Unterer Schlundkopfschnürer. — *M. constrictor pharyngis inferior.*
   e. Kopfnicker. — *M. sternocleidomastoideus.*
   f. Hinterer Bauch des zweibäuchigen Unterkiefermuskels. — *M. biventer mandibulae s. digastricus maxillae inferioris.*
   g. Griffel-Zungenbeinmuskel. — *M. stylohyoideus.*
   h. Griffel-Zungenmuskel. — *M. styloglossus.*
   i. Griffel-Schlundmuskel. — *M. stylopharyngeus s. levator pharyngis.*
      1. Stamm der Kopfpulsader. — *Carotis communis.*
      2. Innere Kopfpulsader. — *Carotis interna s. cerebralis.*
      3. Aeussere Kopfpulsader. — *Carotis externa s. facialis.*
      4. Obere Schilddrüsenpulsader. — *Art. thyreoidea superior.*
      5. Zungenpulsader. — *Art. lingualis.*
      6. Untere Schilddrüsenpulsader. — *Art. thyreoidea inferior.*

Digitized by Google

1.

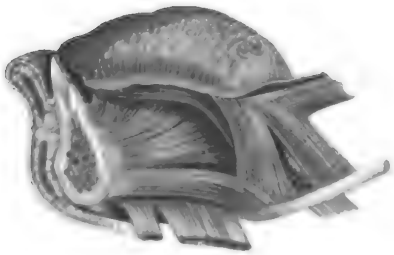

2.

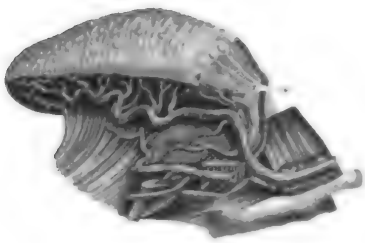

3.

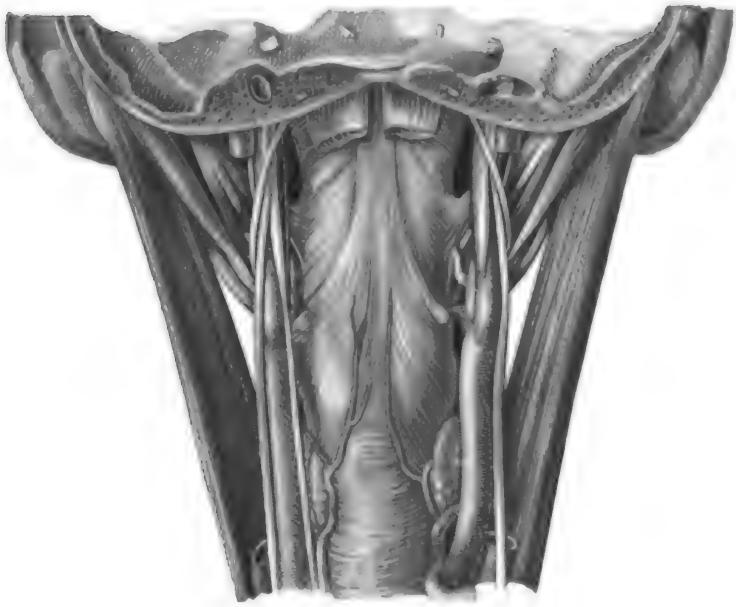

4.

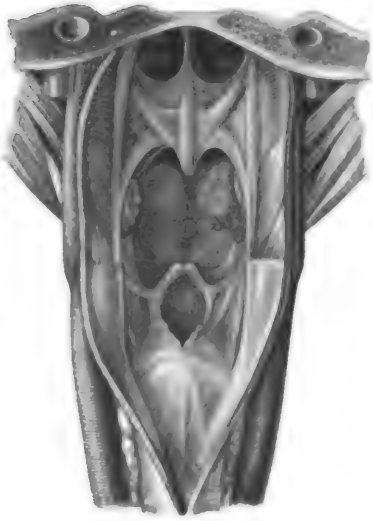

5.

6.

Digitized by Google

7. Zweige der untern Schilddrüsenpulsader an die Speiseröhre und den Schlund. — *Art. thyreoideae rami oesophagei.*
8. Gemeinsame Drosselblutader. — *Vena jugularis communis.*
9. Innere Drosselblutader, Anfangstheil derselben im Drosseladerloch. — *Vena jugularis interna in foramine jugulari.*
10. Aeusserer Augenmuskelnerv. — *Nerv. abducens.*
11. Eintrittsstelle des Antlitz- und Gehörnerven in die innere Oeffnung des Gehörorganes. — *Nerv. facialis et acusticus in poro acustico interno.*
12. Unterzungennerv in der vordern Gelenktheilöffnung des Hinterhauptbeines. — *Nerv. hypoglossus in foramine condyloideo oss. occipitalis.*
13. Zungen-Schlundkopfnerv. — *N. glossopharyngeus.*
14. Herumschweifender Nerv. — *N. vagus.*
15. Halstheil des sympathischen Nerven. — *Nerv. sympathicus.*
15'. Oberes Halsganglion. — *Ganglion cervicale supremum.*

Fig. 4. Der Schlundkopf von hinten, durch die aufgeschnittene hintere Wand desselben gesehen.

A. Vorderer Rand des grossen Hinterhauptloches. — *Foramen occipitale magnum.*
B. Gelenktheil des Hinterhauptbeines. — *Ossis occipitis pars condyloidea.*
C. Hintere Nasenöffnung. — *Choanae.*
D. Zunge. — *Lingua.*
E. Mandeln. — *Tonsillae.*
F. Kehldeckel. — *Epiglottis.*
G. Hintere Fläche des Kehlkopfes, von der Schleimhaut des Schlundes überzogen.
H. Seitliche Lappen der Schilddrüse. — *Glandula thyreoides.*
b. c. d. Schlundkopfschnürer in der Mittellinie durchschnitten nach Entfernung der Schleimhaut des Schlundkopfes. (s. vor. Fig.)
e. Muskel des Zäpfchens. — *M. (azygos) uvulae.*
f. Umgeschlagener Gaumenmuskel oder Gaumenspanner. — *M. circumflexus palati s. tensor palati mollis (spheno-salpingo-staphylinus).*
g. Heber der Gaumens. — *M. levator palati mollis (petro-salpingo-staphylinus).*
h. Zungen-Gaumenmuskel oder Rachenschnürer. — *M. glossopalatinus s. constrictor isthmi faucium.*
i. Schlundkopf-Gaumenmuskel oder hinterer Rachenschnürer. —

M. pharyngopalatinus s. constrictor isthmi faucium posterior.

k. Innerer Schlundkopfheber. — *M. levator pharyngis internus s. salpingo-pharyngeus.*

1—3. 9. s. vor. Fig.

Fig. 5. Der Kehlkopf mit dem Zungenbein von vorne.

A. Zungenbein. *Os hyoides.*
B. Schildknorpel. — *Cartilago thyreoides.*
C. Einschnitt des Schildknorpels, durch das Zungenbein-Schildknorpelband geschlossen. — *Incisura cartilaginis thyreoideos — Ligam. hyothyreoideum.*
D. Ringknorpel. — *Cartilago cricoides.*
E. Ring-Schildknorpelband. — *Ligam. circo-thyreoideum.*
F. Luftröhre. — *Trachea.*
a. Kiefer-Zungenbeinmuskel. — *M. mylohyoideus* (abgeschnitten).
b. Kinn-Zungenbeinmuskel. — *M. geniohyoideus.*
c. Brust-Zungenbeinmuskel. — *M. sternohyoideus.*
d. Schild-Zungenbeinmuskel. — *M. hyothyreoideus.*
e. Ring-Schildknorpelmuskel. — *M. cricothyreoideus.*
f. Unterer Schlundschnürer. — *Constrictor pharyngis inferior.*
1. Stamm der obern Schilddrüsenpulsader — *Art. thyreoidea superior.*
2. Zweig der obern Schilddrüsenpulsader zum Ring-Schildknorpelmuskel. — *Art. crico-thyreoidea.*
3. Obere Kehlkopfpulsader. — *Art. laryngea superior.*
4. Unterzungennerv. — *N. hypoglossus.*
5. Oberer Kehlkopfnerv. — *Nerv. laryngeus superior.*

Fig. 6. Der Kehlkopf von der hintern Seite.

A. Kehldeckel. — *Epiglottis.*
B. Zungenbein. — *Os hyoides.*
B'. Grosses Horn des Zungenbeins. — *Ossis hyoideos cornu majus.*
D. Ringknorpel. — *Cartilago cricoides.*
F. Luftröhre. — *Trachea.*
G. Giesskannenknorpel. — *Cartilagines arytaenoides.*
e. Ring-Schildknorpelmuskel. — *M. cricothyreoideus.*
g. Schiefe-Giesskannenmuskel. — *Mm. arytaenoides obliqui.*
h. Querer Giesskannenmuskel. — *M. arytaenoides transversus.*
i. Hintere Ring-Giesskannenmuskel. — *Mm. circo-arytaenoides*

3. 5. s. vor. Fig.

Digitized by Google

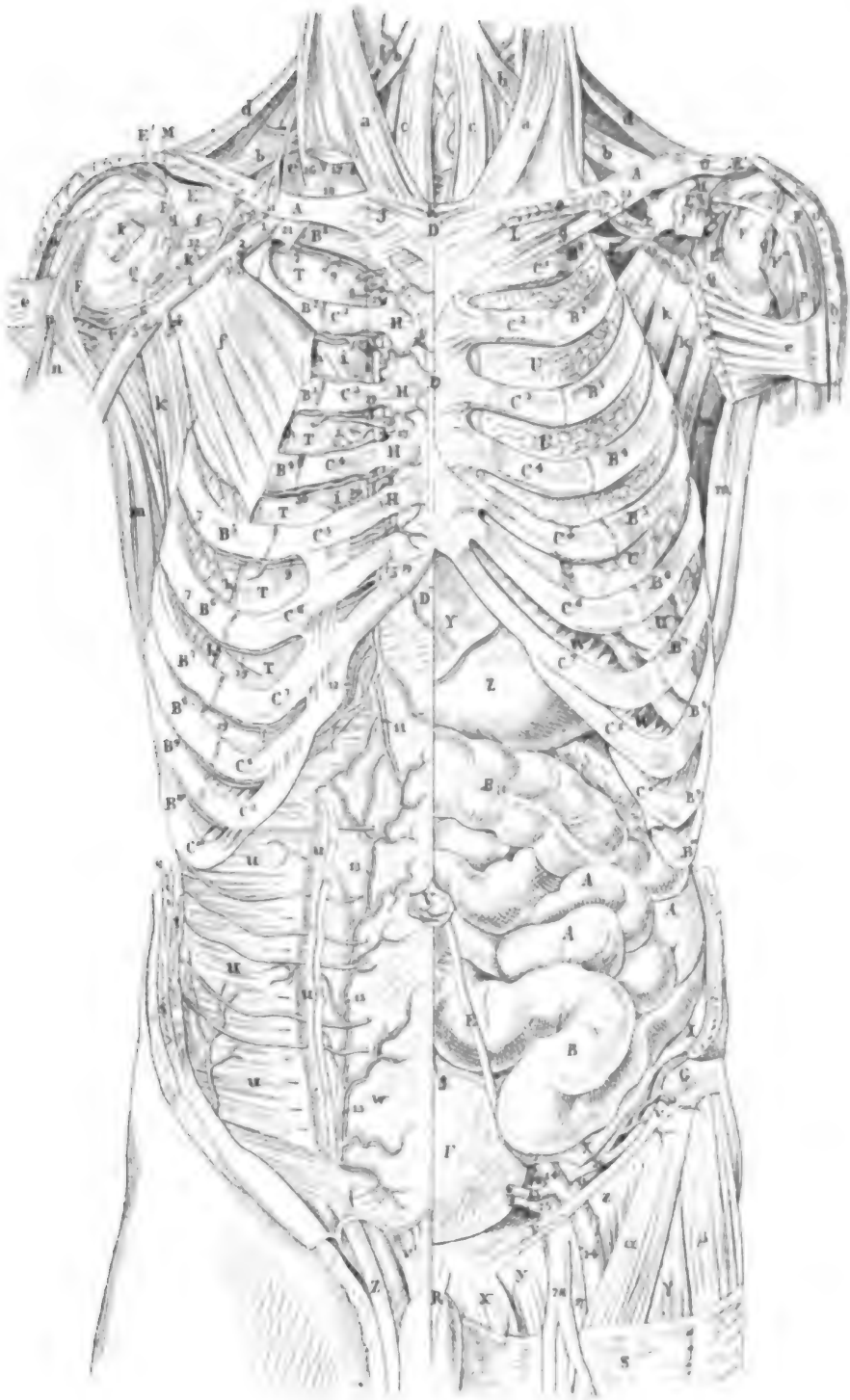

Digitized by Google

v'. Schenkel des Leistenbandes. — *Crura lig. Poupartii s. annuli inguinalis.*
w. Quere oder tiefe Bauchbinde. — *Fascia abdominis transversalis.*
x. Langer Anzieher des Schenkels. — *M. adductor femoris longus.*
y. Kammmuskel. — *M. pectineus.*
z. Innerer Hüft- und Lendenmuskel. — *M. iliacus internus et psoas.*
α. Schneidermuskel. — *M. sartorius.*
β. Spanner der breiten Schenkelbinde. — *M. tensor fasciae latae.*
γ. Gerader Schenkelmuskel. — *M. rectus femoris.*

Gefässe und Nerven.

1. Stamm der Achselpulsader. — *Art. axillaris.*
2. Erste äussere Brustpulsader. — *Art. thoracica prima.*
3. Brust-Schulterpulsader. — *Art. thoracico-acromialis.*
4. Unterschulterblattpulsader. — *Art. subscapularis.*
5. Vordere umgeschlagene Armpulsader. — *Art. circumflexa humeri anterior.*
6. Hintere umgeschlagene Armpulsader. — *Art. circumflexa humeri posterior.*
7. Hintere Zwischenrippenpulsadern. — *Artt. intercostales posteriores.*
8. Innere Brustpulsader. — *Art. mammaria interna.*
9. Vordere Zwischenrippenpulsadern. — *Artt. intercostales anteriores.*
10. Quere Schulterblattpulsader. — *Art. transversa scapulae.*
11. Obere Bauchdeckenpulsader. — *Art. epigastrica superior.*
12. Rippenzwerchfellpulsader. — *Art. costo-phrenica.*
13. Untere Bauchdeckenpulsader. — *Art. epigastrica inferior (profunda).*
14. Schenkelpulsader. — *Art. cruralis s. femoralis.*
15. Umgeschlagene Hüftpulsader. — *Art. circumflexa ilium.*
16. Aeussere Drosselblutader. — *Vena jugularis externa.*
17. Innere - — - - *interna.*
18. Unterschlüsselbeinblutader. — *V. subclavia.*
19. Innere Brustblutadern. — *Vv. mammariae internae.*
20. Vordere Zwischenrippenblutadern. — *Vv. intercostales anteriores* (nahe am Eintritt in die innere Brustblutader abgeschnitten).
21. Achselblutader. — *V. axillaris.*
22. Hintere umgeschlagene Armblutader. — *V. circumflexa humeri posterior.*
23. Quere oder Oberschulterblattblutader. — *V. transversa scapulae.*
24. Aeussere Hüftblutader. — *V. iliaca externa.*
25. Untere Bauchdeckenblutader. — *V. epigastrica inferior (profunda).*
26. Umgeschlagene Hüftblutader. — *Vena circumflexa ilium.*
27. Schenkelblutader. — *V. cruralis.*

Digitized by Google

28. Grosse innere Hautblutader des Schenkels oder grosse Rosenblutader. — *Vena subcutanea femoris interna s. saphena magna s. interna.*
29. Innere Aeste der Zwischenrippennerven. — *Nervor. intercostalium rami interni.*
30. Armnervengeflecht. — *Plexus brachialis.*
31. Unterschultermuskelnerv. — *N. subscapularis.*
32. Achselnerv oder umgeschlagener Armnerv. — *N. axillaris s. circumflexus humeri.*
33. Oberschulterblattnerv. — *N. suprascapularis.*

Digitized by Google

Fig. 1.

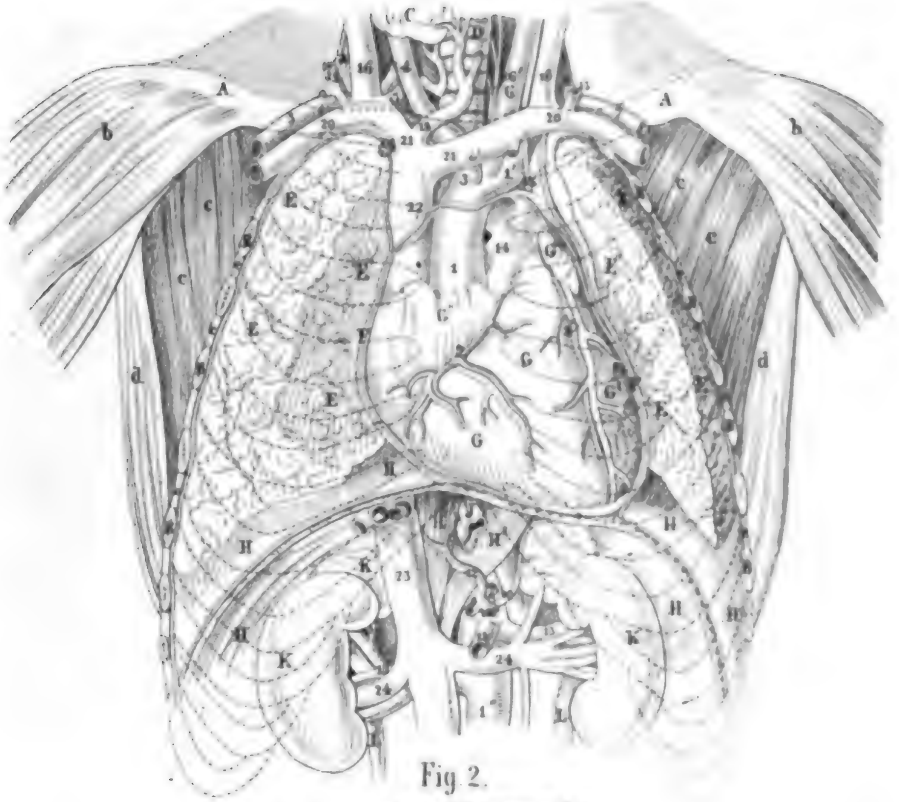

Fig. 2.

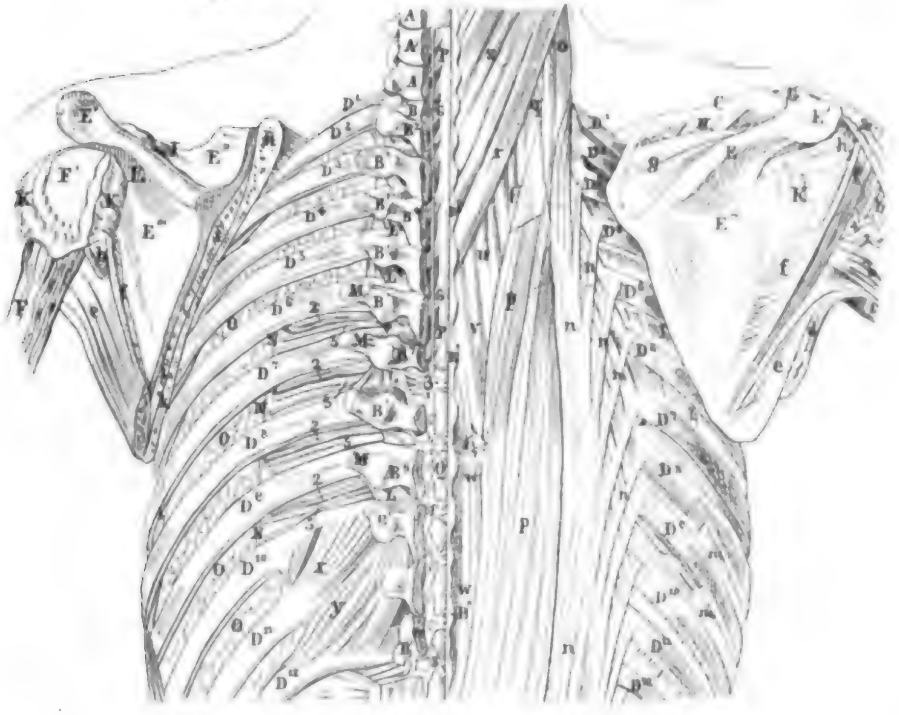

Digitized by Google

Anatomische Tafel XII.

Organe der Brusthöhle und tiefere Partien des Rückens.

Fig. 1. Herz und Lungen nach Entfernung der vordern Brustwand.

Die vorderen Ränder der Lungen sind nach aussen umgeschlagen.

A. Schlüsselbein. — *Clavicula* (über den Gefässen durch punktirte Linien angedeutet.)
B. Rippen. — *Costae* (durchgesägt und deren vordere Enden und Knorpel durch punktirte Linien bezeichnet).
C. Rechter Lappen der Schilddrüse. — *Glandulae thyreoideos lobus dexter.*
D. Luftröhre. — *Trachea.*
E. Lungen. — *Pulmones* (äussere oder Rippenfläche derselben).
E'. Innere oder dem Herzen zugewandte Fläche der Lungen.
F. Herzbeutel. — *Pericardium* (geöffnet und dessen vordere Hälfte entfernt).
G. Herz. — *Cor.* — Rechte Herzkammer. — *Ventriculus dexter.*
G'. - — - — Linke - — - *sinister.*
G''. - — - — Rechter Vorhof. — *Atrium dextrum* mit dem Herzohre.
G'''. Linkes Herzohr. — *Auricula sinistra.*
H. Zwerchfell. — *Diaphragma.*
H'. Innere Schenkel des Zwerchfells. — *Crura diaphragmatis interna.*
I. Speiseröhre. — *Oesophagus.*
K. Nieren. — *Renes.*
K'. Nebenniere. — *Ren succenturiatus s. Glandula suprarenalis.*
L. Harnleiter. — *Ureter.*

Muskeln.

a. Vorderer Rippenhalter. — *Musc. scalenus anticus.*
b. Deltamuskel. — *M. deltoides.*
c. Unterschulterblattmuskel. — *M. subscapularis.*
d. Breiter Rückenmuskel. — *M. latissimus dorsi.*
e. Zwischenrippenmuskeln. — *Mm. intercostales.*

Gefässe und Nerven.

1. Körperpulsader. — *Aorta.* (Aufsteigender Theil. — *Aorta adscendens).*
1'. Bogen der Aorta. — *Arcus aortae.*

Digitized by Google

1″. Bauchtheil der Körperpulsader oder Bauchpulsader. — *Aorta abdominalis.*

2. Rechte Kranzpulsader des Herzen. — *Art. coronaria cordis dextra.*
2′. Linke Kranzpulsader des Herzens. — *Art. coronaria cordis sinistra.*
} mit den entsprechenden Blutadern.

3. Ungenannte Pulsader. — *Art. anonyma s. innominata.*
4. Rechte Kopfpulsader. — *Art. carotis communis dextra.*
5. Rechte Unterschlüsselbeinpulsader. — *Art. subclavia dextra.*
6. Linke Kopfpulsader. — *Art. carotis communis sinistra.*
7. Linke Unterschlüsselbeinpulsader. — *Art. subclavia sinistra.*
8. Linke obere Kranzpulsader des Magens. — *Art. coronaria ventriculi sinistra superior.*
9. Leberpulsader. — *Art. hepatica.*
10. Milzpulsader. — *Art. lienalis.*
11. Obere Gekröspulsader. — *Art. mesenterica superior.*
12. Untere Zwerchfellpulsader. — *Art. phrenica inferior.*
13. Nierenpulsader. — *Art. renalis.*
14. Stamm der Lungenpulsader. — *Art. pulmonalis.*
15. Aeussere Drosselblutader. — *Vena jugularis externa.*
16. Innere - — - - *interna.*
17. Untere Schilddrüsenblutader. — *V. thyreoidea inferior.*
18. Unterste oder unpaare Schilddrüsenblutader. — *V. thyreoidea ima s. impar.*
19. Innere Brustpulsader. — *V. mammaria interna.*
20. Unterschlüsselbeinblutader. — *V. subclavia.*
21. Ungenannte Blutader. — *V. anonyma s. innominata.*
22. Obere oder absteigende Hohlblutader. — *V. cava superior s. descendens.*
23. Untere oder aufsteigende Hohlblutader. — *V. cava inferior s. adscendens.*
24. Nierenblutader. — *V. renalis.*
25. Lebervenen. — *Venae hepaticae.*
26. Lungenmagennerv. — *Nerv. vagus.*
26′. Rückläufiger Ast des Lungenmagennerven. — *Nervi vagi ram. recurens.*

Fig. 2. Tiefere Partien des Rückens, rechts nach Entfernung der oberflächlichen Rücken- und der Schultermuskeln, links nach Entfernung sämmtlicher Weichtheile bis auf die Wirbel und Rippen.

Die Wirbelbögen und die innere Hälfte des Schulterblattes abgetragen (nach Nuhn Taf. XIV.)

A. Fünfter — siebenter Halswirbel. — *Vertebra colli V—VII.*

Digitized by Google

1

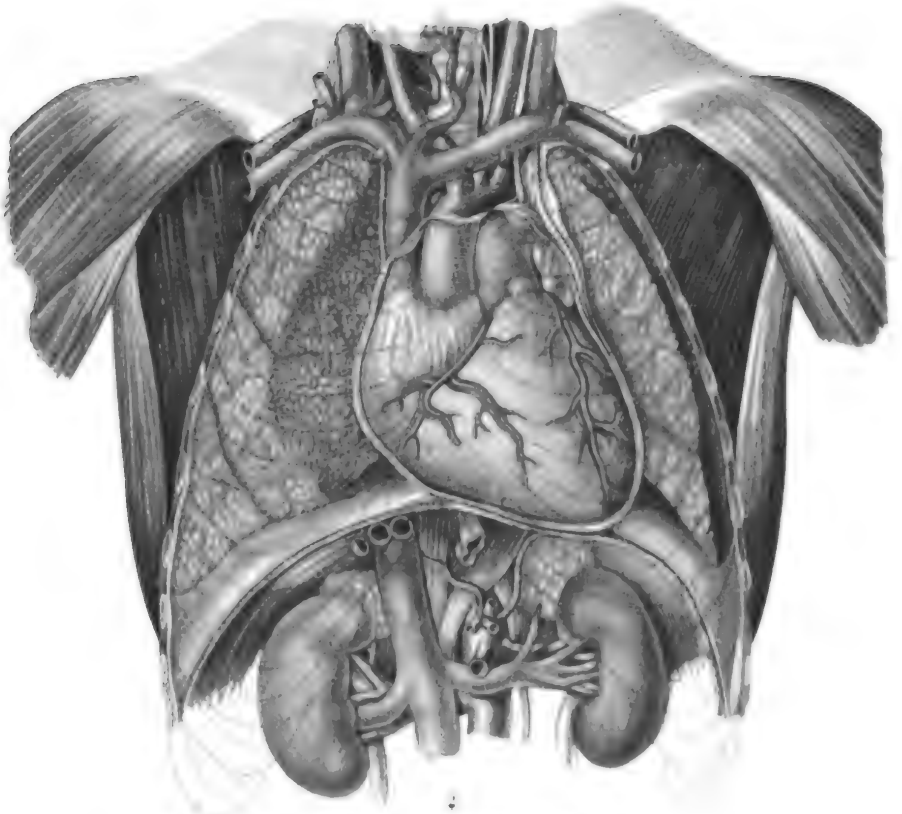

2

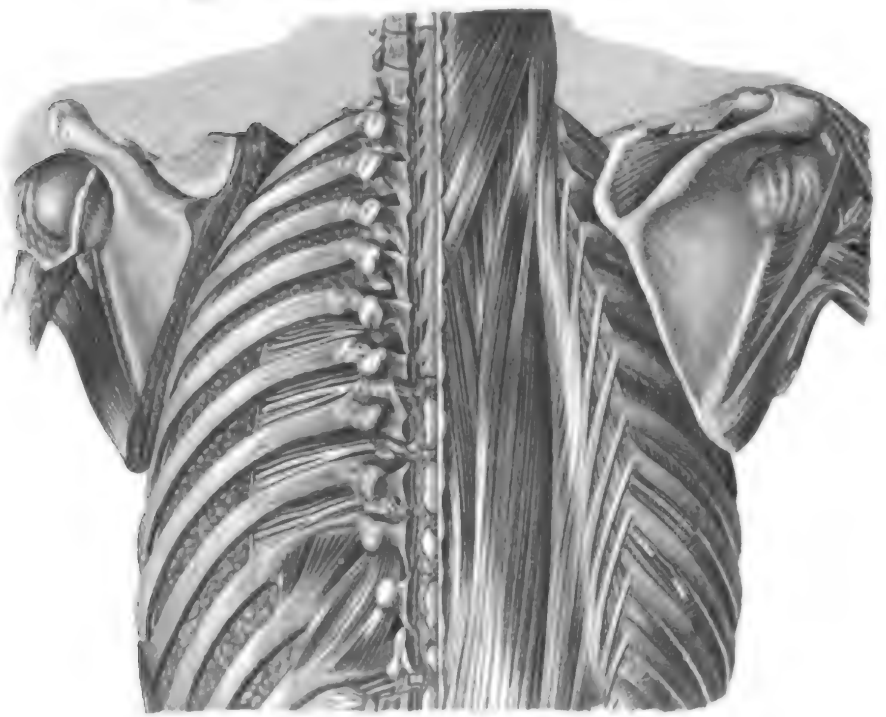

Digitized by Google

B. Erster — zwölfter Rückenwirbel. — *Vertebra dorsalis I—XII.*
B′. Querfortsätze des ersten — zwölften Rückenwirbels. — *Processus transversi vertebrar. dorsalium.*
B″. Dornfortsätze des ersten — zwölften Rückenwirbels. — *Processus spinosi vertebrarum dorsalium.*
C. Schlüsselbein. — *Clavicula.*
D. Erste — zwölfte Rippe. — *Costa prima — duodecima.*
E. Gräte des Schulterblattes. — *Spina scapulae.*
E′. Schulterhöhe. — *Acromion.*
E″. Obergrätengrube des Schulterblattes. — *Fossa supraspinata scapulae.*
E‴. Untergrätengrube - - — - *infraspinata* -
F. Oberarmbein. — *Humerus.*
F′. Gelenkkopf des Oberarmbeins. — *Caput humeri.*
G. Gräten-Schlüsselbeinband. — *Lig. acromio-claviculare.*
H. Haken-Schlüsselbeinband. — *Lig. coraco-claviculare.*
I. Queres Schulterblattband. — *Lig. transversum scapulae.*
K. Kapselband des Schultergelenks. — *Lig. capsulare articulationis humeri.*
L. Inneres Rippenhalsband. — *Lig. colli costae superius internum s. transversum.*
M. Aeusseres Rippenhalsband. — *Lig. tuberculi costae s. transversarium externum.*
N. Rippenfell. — *Pleura costalis.*
O. Linke Lunge. — *Pulmo sinister.*
P. Rückenmark. — *Medulla spinalis.*
Q. Harte Rückenmarkshaut. — *Dura mater medullae spinalis.*

Muskeln.

a. Deltamuskel. — *Musc. deltoides.*
b. Dreiköpfiger Armmuskel. — *M. triceps brachii.*
c. Hakenarmmuskel. — *M. coracobrachialis.*
d. Breiter Rückenmuskel. — *M. latissimus dorsi.*
e. Grosser runder Armmuskel. — *M. teres major.*
f. Kleiner - - — - - *minor.*
g. Obergrätenmuskel. — *M. supraspinatus.*
h. Untergrätenmuskel. — *M. infraspinatus.*
i. Unterschulterblattmuskel. — *M. subscapularis.*
k. Vorderer grosser Sägemuskel. — *M. serratus anticus major.*
l. Aeussere Zwischenrippenmuskeln. — *Mm. intercostales externi.*
m. Innere - — - - *interni.*
n. Kreuzbein-Lendenmuskel. — *M. sacrolumbalis.*
o. Aufsteigender Nackenmuskel. — *M. cervicalis adscendens.*
p. Langer Rückenmuskel. — *M. longissimus dorsi*

Digitized by Google

q. Quermuskel des Nackens. — *M. transversalis cervicis.*
r. Bauschmuskel des Halses. — *M. splenius colli.*
s. - - Kopfes. — - - *capitis.*
t. Nackenwarzenmuskel. — *M. trachelomastoideus.*
u. Durchflochtener Nackenmuskel. — *M. complexus cervicis.*
v. Halbdornmuskel des Rückens. — *M. semispinalis dorsi.*
w. Dornmuskel - - — - *spinalis dorsi.*
x. Kurze Rippenheber. — *Mm. levatores costarum breves.*
y. Lange - — - - - *longi.*

Gefässe und Nerven.

1. Hintere umgeschlagene Armpuls- und Blutader. — *Art. et vena circumflexa humeri posterior.*
2. Zwischenrippenpuls- und Blutader. — *Art. et vena intercostalis posterior.*
3. Blutadergeflecht des Rückenmarks. — *Plexus venosus spinalis.*
4. Achselnerv oder umflochtener Armnerv. — *N. axillaris s. circumflexus brachii.*
5. Zwischenrippennerv. — *N. intercostalis.*
6. Hintere Wurzeln der Rückenmarksnerven. — *Nervor. spinalium radd. posteriores.*

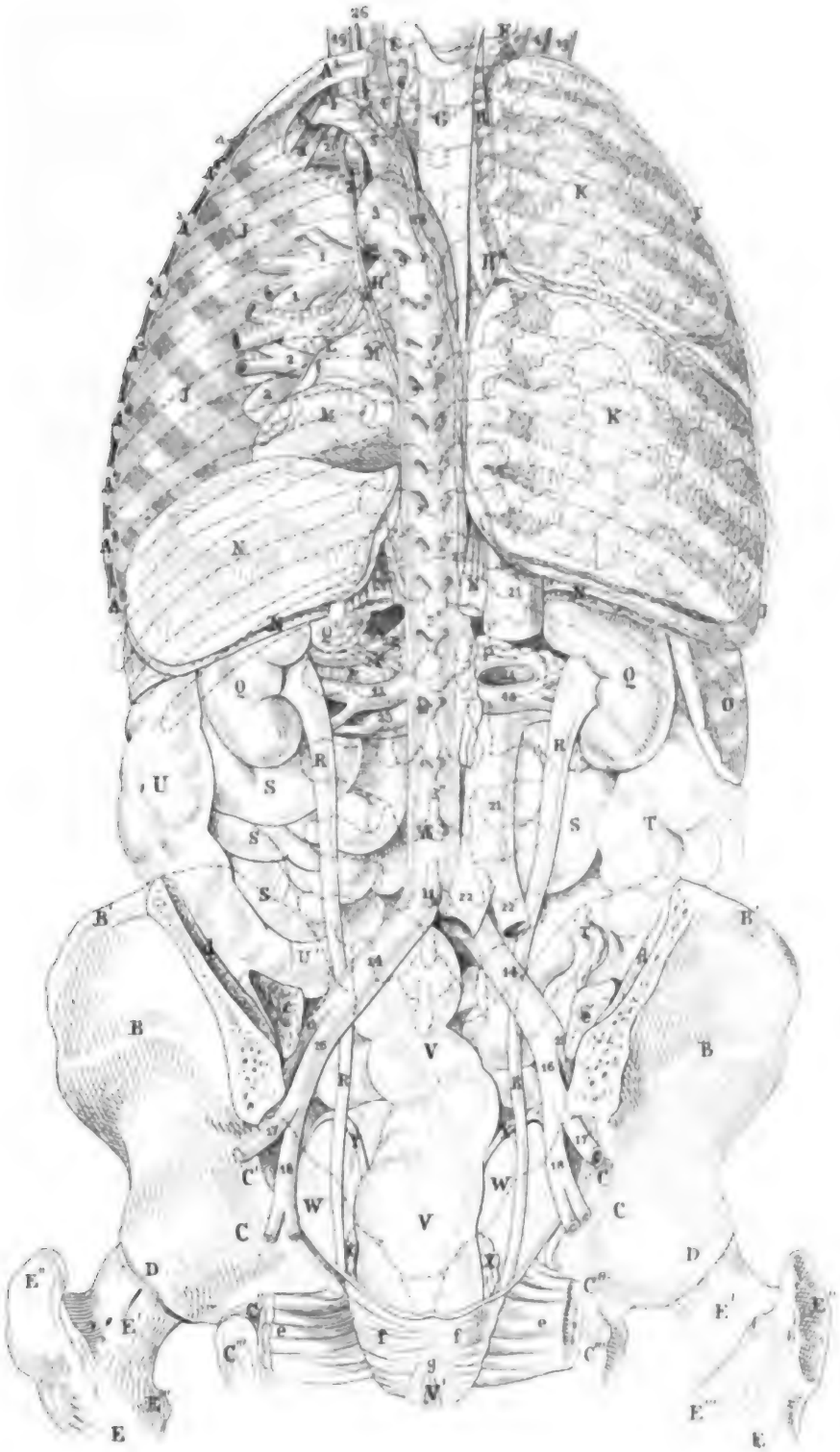

Digitized by Google

Anatomische Tafel XI.

Vordere Seite des Rumpfes.

(Rechterseits sind die oberflächlichen Muskelschichten der Brust- und Bauchwand entfernt; linkerseits ist die Brust und Bauchhöhle geöffnet; nach Nuhn, Chirurg. anat Taf. IX.)

A. Schlüsselbein. — *Clavicula.*
B′ — B¹⁰. Erste bis zehnte Rippe. — *Costa prima — decima.*
B′ — B⁷. Erste bis siebente wahre Rippe. — *Costa vera prima — septima.*
B⁸ — B¹⁰. Erste bis dritte falsche Rippe. — *Costa spuria prima — tertia.*
C′ — C¹⁰. Knorpel der ersten bis zehnten Rippe. — *Cartilago costae primae — decimae.*
D. Brustbein. — *Sternum.*
D′. Oberes Ende oder Handgriff des Brustbeins. — *Manubrium sterni.*
D″. Unteres Ende oder schwertförmiger Fortsatz des Brustbeins. — *Processus xiphoides sterni.*
E. Theil des oberen Randes und der vordern Fläche des Schulterblattes — *Scapula* mit dem Ausschnitte des obern Randes. — *Incisura scapulae.*
E′. Schulterhöhe. — *Acromion.*
E″. Schulterhaken oder Rabenschnabelfortsatz. — *Processus coracoides.*
E‴. Gelenkfortsatz des Schulterblattes. — *Processus glenoidalis.*
F. Oberarmbein. — *Humerus.*
F′. Gelenkkopf des Oberarmbeins. — *Caput humeri.*
F″. Grosser Rollhügel des Oberarmbeins. — *Tuberculum majus humeri.*
F‴. Kleiner - - - — - *minus* -
G. Vorderer oberer Darmbeinstachel. — *Spina ilii anterior superior.*
H. Vordere Rippen-Brustbeinbänder. — *Ligg. costo-sternalia anteriora s. radiata.*
I. Faserkapsel des Brust-Schlüsselbeingelenkes. — *Lig. capsulare sternoclaviculare.*
K. Zwischen-Schlüsselbeinband. — *Lig. interclaviculare.*
L. Rippen-Schlüsselbeinband. — *Lig. costo-claviculare.*
M. Schulterhaken-Acromialband. — *Lig. coraco-acromiale.*
N. - -Schlüsselbeinband. — *Lig. coraco-claviculare.*
O. Schulterhöhe-Schlüsselbeinband. — *Lig. acromio-claviculare.*
P. Querband des Schulterblattes. — *Lig. transversum scapulae.*

Digitized by Google

Q. Gelenkkapsel des Schultergelenks. — *Lig. capsulare articulationis humeri.*
R. Aufhängeband des männlichen Gliedes. — *Lig. suspensorium penis.*
S. Breite Schenkelbinde. — *Fascia lata.*
T. Rippenfell. —
U. Lunge. — *Pulmo.*
V. Nabel. — *Umbilicus.*
W. Zwerchfell. — *Diaphragma.*
X. Bauchfell. — *Peritoneum.*
Y. Kleiner oder linker Leberlappen. — *Lobus hepatis sinister.*
Z. Magen. — *Ventriculus.*
A. Schlingen des Dünndarmes. — *Intestinum tenue.*
B. - - Dickdarms. — *Colon (transversum et descendens).*
Γ. Harnblase. — *Vesica urinaria.*
Δ. Mittleres Harnblasenband oder Harnstrang. — *Urachus.*
E. Seitliches Harnblasenband. — *Lig. vesicae laterale.*
Z. Saamenstrang. — *Funiculus spermaticus.*

Muskeln.

a. Kopfnicker. — *Musc. sternocleidomastoideus* (rechterseits dessen Schlüsselbeinportion abgeschnitten).
b. Schulter-Zungenbeinmuskel. — *M. omohyoideus.*
c. Brust-Zungenbeinmuskel. — *M. sternohyoideus.*
c'. Vorderer Rippenhalter. — *M. scalenus anticus.*
d. Kappenmuskel. — *M. cucullaris s. trapezius.*
e. Grosser Brustmuskel. — *M. pectoralis major.*
f. Kleiner - — - - *minor.*
g. Unterschlüsselbeinmuskel. — *M. subclavius.*
h. Innere Zwischenrippenmuskel. — *Mm. intercostales interni.*
i. Dreieckiger Brustbeinmuskel. — *M. triangularis sterni.*
k. Unterschulterblattmuskel. — *M. subscapularis.*
l. Obergrätenmuskel. — *M. supraspinatus.*
m. Breiter Rückenmuskel. — *M. latissimus dorsi.*
n. Grosser runder Armmuskel. — *M. teres major.*
o. Deltamuskel. — *M. deltoides.*
p. Zweiköpfiger Armmuskel. — *M. biceps brachii.*
q. Haken-Armmuskel. — *M. coraco-brachialis.*
r. Dreiköpfiger Armmuskel. — *M. triceps brachii.*
s. Aeusserer schiefer Bauchmuskel. — *M. obliquus abdominis externus.*
t. Innerer - - — - - - *internus.*
u. Querer Bauchmuskel. — *M. abdominis transversus.*
v. Sehnenband der Bauchmuskeln oder Leistenband. — *Lig. inguinale s. Poupartii s. Faloppiae.*

Digitized by Google

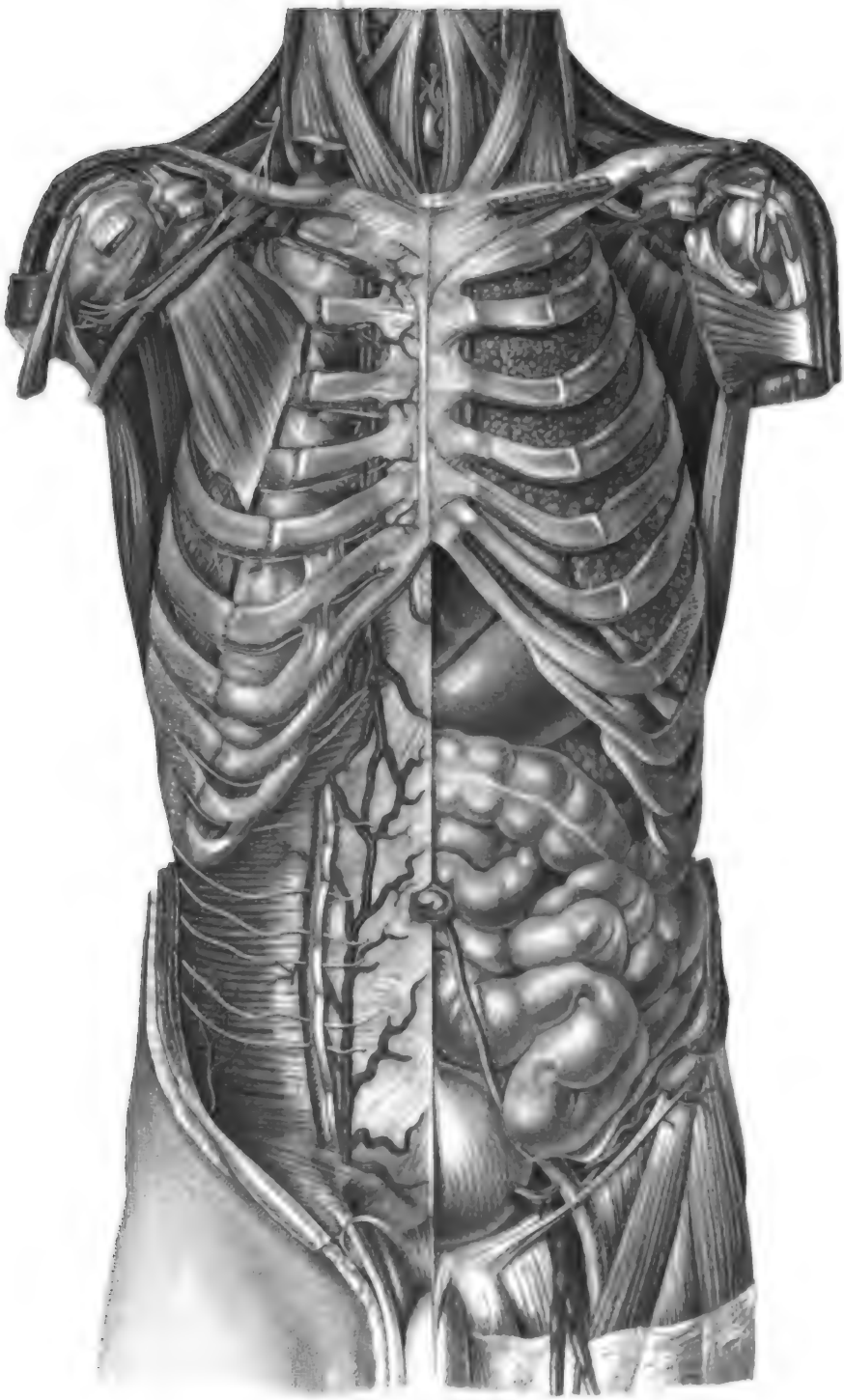

Digitized by Google

Fig. 1.

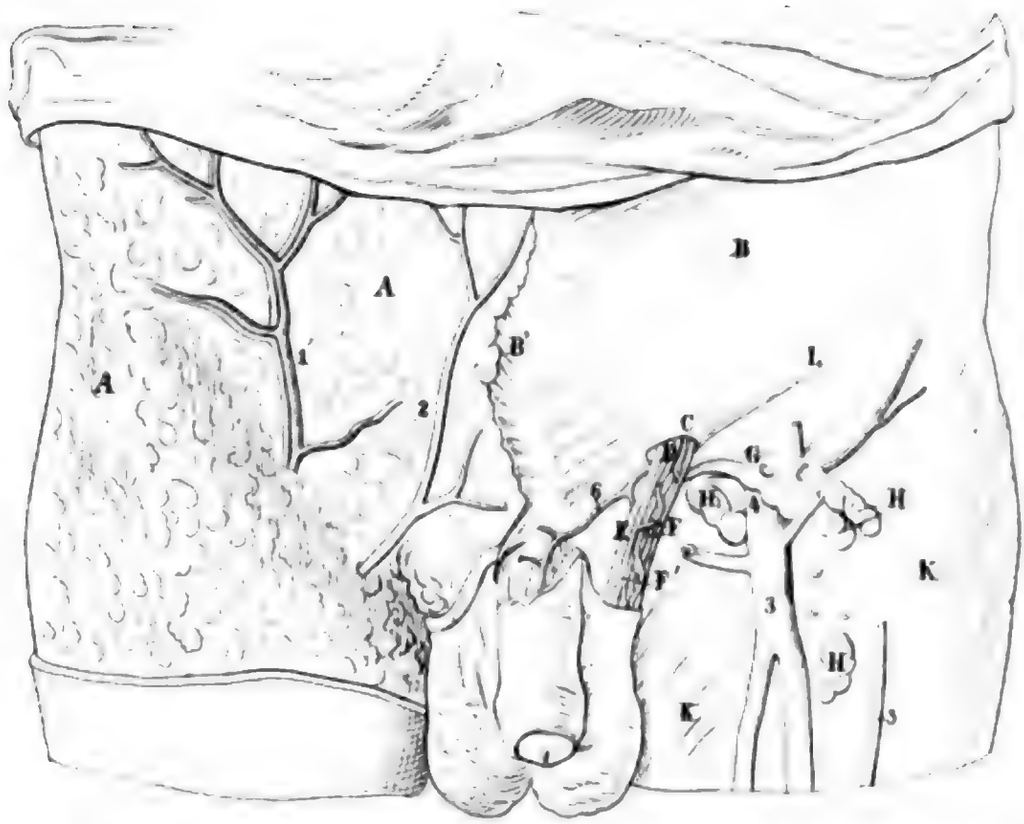

Fig. 2.

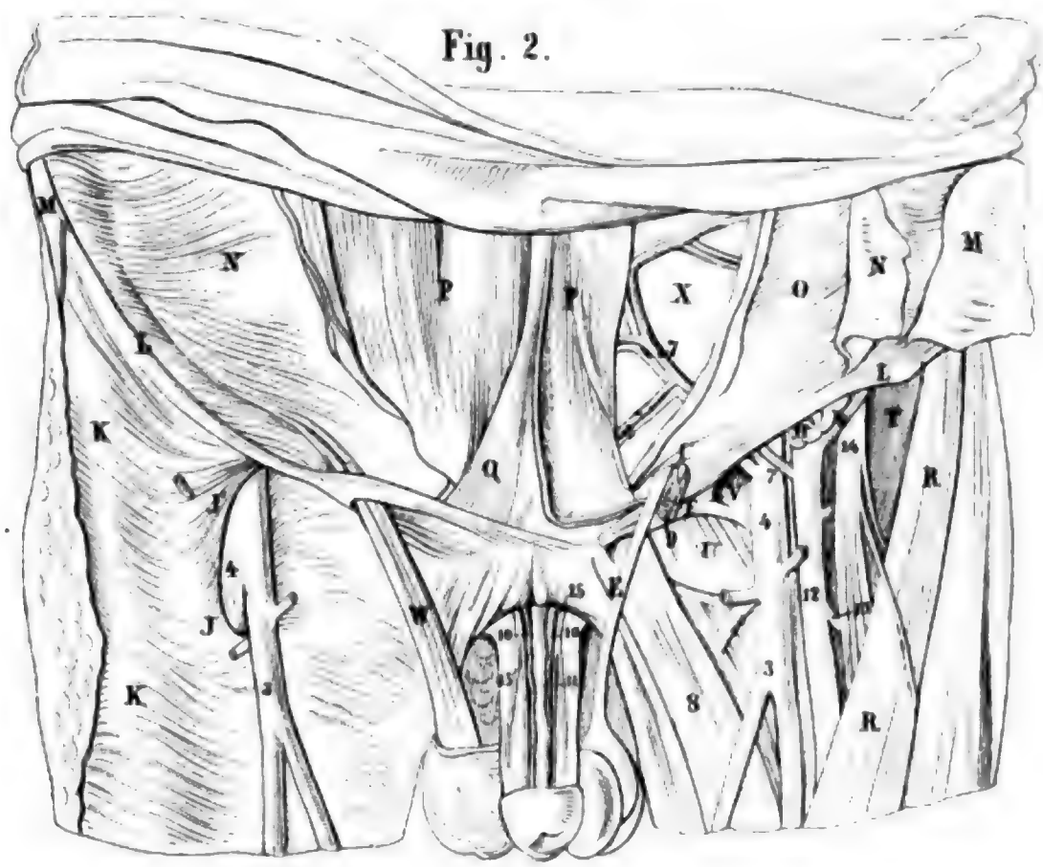

Digitized by Google

Anatomische Tafel XIV.

Unterbauch- und Leistengegend des Mannes.

Fig. 1. Oberflächliche Schichten der Unterbauch- und Leistengegend beim Manne.

(Rechts nach Entfernung der Haut, links nach Entfernung der Haut, des Unterhautbindegewebes und Fettes.)

A. Unterhautbindegewebe und Fettschichte der Leistengegend. — *Fascia superficialis.*
B. Aeussere Bauchmuskelbinde. — *Fascia abdominalis s. musculi obliqui externi.*
B'. Weisse Bauchlinie. — *Linea alba.*
C. Aeussere Mündung des Leistencanales oder äusserer Leistenring. — *Annulus inguinalis externus.*
D. Samenstrang. — *Funiculus spermaticus.*
E. Samenleiter. — *Vas deferens.*
F. Samengefässe. — *Art. et Vena spermatica.*
F'. Aeusserer Saamennerv. — *Nerv. spermaticus s. pudendus externus.*
G. Oberflächliche Schenkelbinde oder siebförmige Leistenbinde. — *Fascia superficialis cruris s. cribrosa.*
H. Oberflächliche Leistendrüsen. — *Glandulae lymphaticae inguinales superficiales.*
K. Breite Schenkelbinde. — *Fascia lata femoris.*
L. Leistenband und Schenkelbogen. — *Arcus cruris s. lig. Faloppiae s. Poupartii.*

Gefässe und Nerven.

1. Oberflächliche untere Bauchdeckenpuls- und Blutader. — *Art. et Vena epigastrica inferior superficialis.*
2. Unterhautblutader der Leiste. — *Vena subcutanea.*
3. Innere oder grosse Hautblutader des Schenkels oder grosse Rosenblutader. — *Vena subcutanea cruris interna s. magna s. V. saphena magna.*
4. Schenkelblutader. — *Vena cruralis.*
5. Vorderer mittlerer Hautnerv des Schenkels. — *Nerv. cutaneus femoris anterior medius.*
6. Oberflächliche Pulsader des männlichen Gliedes. — *Art. penis superficialis.*

Digitized by Google

Fig. 2. Tiefere Partien der Unterbauch- und Leistengegend beim Manne.

(Rechts ist der äussere schiefe Bauchmuskel entfernt, das vordere Blatt der Scheide des geraden Bauchmuskels aufgeschnitten und zurückgeschlagen; die oberflächliche Schenkelbinde mit den Lymphdrüsen der Leistengegend ist weggenommen — links sind der äussere und innere schiefe Bauchmuskel an ihrem inneren Rande in gerader Richtung durchschnitten und nach aussen umgeschlagen, der äussere Rand des geraden Bauchmuskels ist emporgehoben und nach innen umgeschlagen; die breite Schenkelbinde entfernt.)

C. Aeussere Oeffnung des Leistenkanales oder äusserer Leisten- oder Bauchring. — *Annulus inguinalis externus.*
E. Samenleiter. — *Vas deferens.*
F. Samengefässe und Nerven. — *Vasa spermatica.*
H'. Tiefe Leistendrüsen. — *Glandulae lymphaticae inguinales profundae.*
I. Sichelförmiger Fortsatz der Schenkelbinde. — *Processus falciformis fasciae latae.*
I'. Oberes Horn des sichelförmigen Fortsatzes der Schenkelbinde. — *Cornu superius proc. falciformis.*
K. Breite Schenkelbinde. — *Fascia lata.*
L. Schenkelbogen oder Leistenband. — *Arcus cruralis s. lig. Poupartii s. Faloppiae.*
M. Aeusserer schiefer Bauchmuskel. — *Musc. abdominis obliquus externus.*
N. Innerer schiefer Bauchmuskel. — *M. abdominis obliquus internus.*
O. Querer Bauchmuskel. — *M. transversus abdominis.*
P. Gerader - - — - *rectus abdominis.*
Q. Pyramidenförmiger oder dreieckiger Bauchmuskel. — *M. pyramidalis abdominis.*
R. Schneidermuskel. — *M. sartorius.*
S. Langer Schenkelanzieher. — *M. adductor femoris longus.*
T. Innerer Hüft- und Lendenmuskel. — *M. iliacus internus et psoas.*
U. Kammmuskel. — *M. pectineus.*
V. Gimbernat'sches Band. — *Lig. Gimbernati.*
W. Hodenmuskel. — *M. cremaster.*
X. Quere Bauchbinde. — *Fascia abdominis transversa.*

Gefässe und Nerven.

3. Innere grosse Hautblutader des Schenkels oder grosse Rosenblutader. — *Vena saphena magna s. interna.*
4. Schenkelblutader. — *Vena cruralis.*
7. Untere tiefe Bauchdeckenpulsader. — *Art. epigastrica inferior (profunda).*
8. Umgeschlagene Hüftpulsader. — *Art. circumflexa ilium.*
9. Samenpulsader. — *Art. spermatica.*
10. Rückenpulsader des männlichen Gliedes. — *Art. dorsalis penis.*
11. Rückenblutader - - - — *Vena* - -
12. Schenkelpulsader. — *Art. cruralis s. femoralis.*
13. Aeussere umschlungene Schenkelpulsader. — *Art. circumflexa femoris externa.*
14. Schenkelnerv. — *Nerv. cruralis.*
15. Schamnerv. — *N. pudendus.*

Digitized by Google

1.

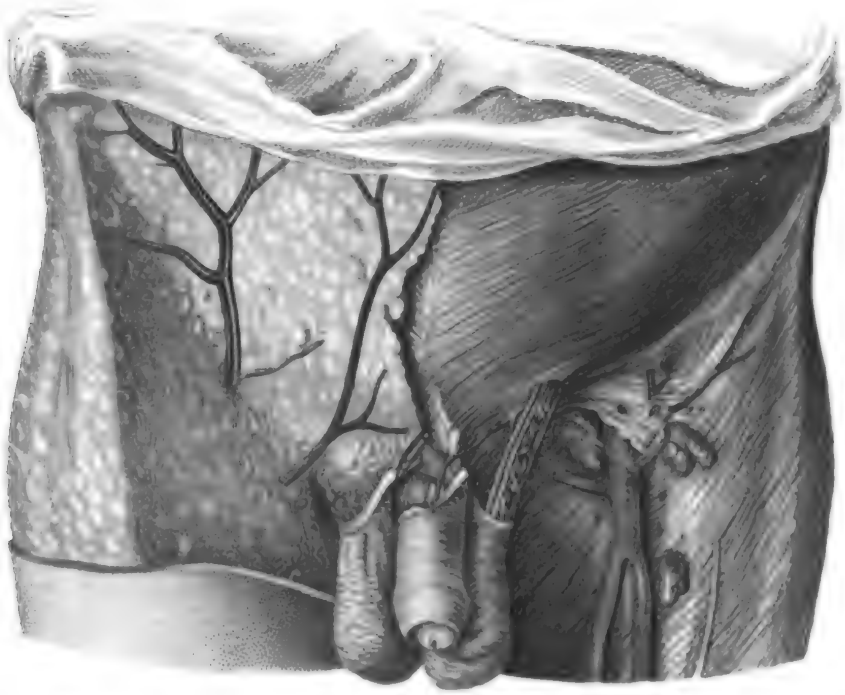

2.

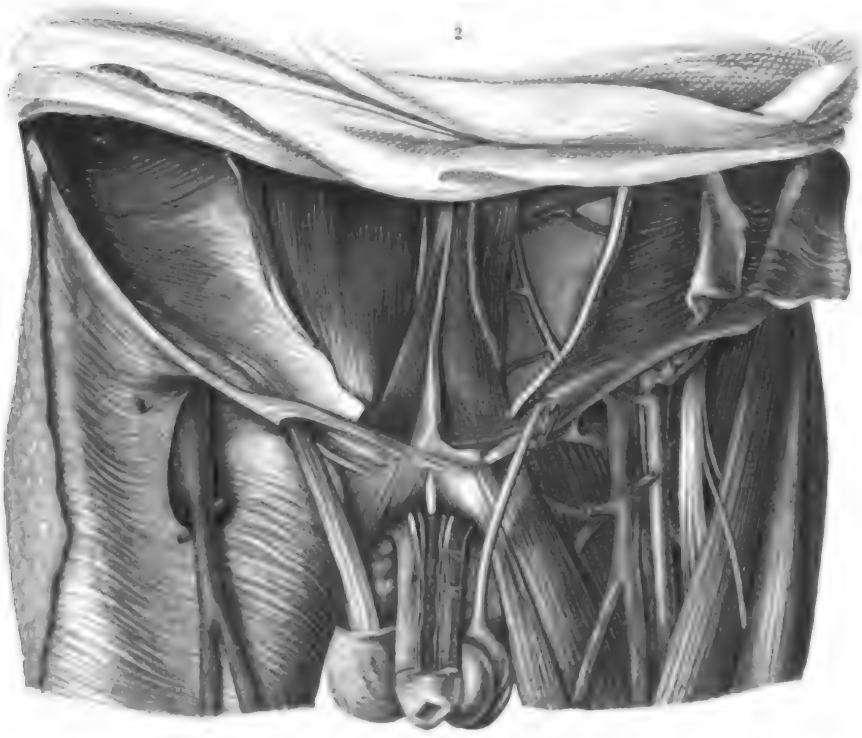

Digitized by Google

Digitized by Google

Anatomische Tafel XIII.

Die Organe der Brust-, Bauch- und Beckenhöhle von hinten gesehen.

(Die Umrisse der Knochen sind durch punktirte Linien bezeichnet.)

A^{1-9}. Erste bis neunte Rippe. — *Costa prima — nona.*
B. Hüftbein. — *Os ilium.*
B'. Hüftbeinkamm. — *Crista ossis ilium.* (Vorderer Theil desselben).
C. Sitzbein. — *Os ischii.*
C'. Grosser Sitzbeinausschnitt. — *Incisura ischiadica major.*
C''. Kleiner - — - - *minor.*
C'''. Sitzbeinhöcker. — *Tuber ossis ischii.*
D. Hinterer Umfang der Gelenkpfanne. — *Acetabulum.*
E. Oberschenkelbein. — *Femur.*
E'. Hals des Oberschenkelbeins. — *Collum femoris.*
E''. Grosser Rollhügel. — *Trochanter major.*
E'''. Kleiner - — - *minor.*
F. Schilddrüse. — *Glandula thyreoides.*
G. Schlund. — *Oesophagus.*
H. Luftröhre. — *Trachea.*
H'. Rechter Luftröhrenast. — *Bronchus dexter.*
H''. Linker - — - *sinister.*
I. Rippenfell. — *Pleura costalis.*
K. Rechte Lunge. — *Pulmo dexter.*
L. Herzbeutel. — *Pericardium.*
M. Herz. — *Cor.* Linke Herzkammer. — *Ventriculus cordis sinister.*
M'. Linker Vorhof des Herzens. — *Atrium sinistrum.*
N. Zwerchfell. — *Diaphragma.*
N'. Innere Schenkel des Zwerchfells. — *Diaphragmatis crura interna.*
O. Hinterer Theil des rechten Leberlappens. — *Lobus hepatis dexter.*
P. Bauchspeicheldrüse. — *Pancreas.*
Q. Niere. — *Ren.*
Q'. Nebenniere. — *Ren succenturiatus s. Glandula suprarenalis.*
R. Harnleiter. — *Ureter.*
S. Windungen des Dünndarms. — *Intestinum tenue.*
T. Blinddarm. — *Coecum.*
T'. Wurmförmiger Fortsatz. — *Processus vermicularis.*
U. Absteigender Dickdarm. — *Colon descendens.*
U'. S förmige Biegung des Dickdarms. — *Flexura coli sigmoides s. S. romanum.*

Digitized by Google

V. Mastdarm. — *Rectum.*
V'. Afteröffnung. — *Anus.*
W. Harnblase. — *Vesica urinaria.*
X. Saamenbläschen. — *Vesiculae seminales.*
Y. Samenleiter. — *Vas deferens.*

Muskeln.

a. Vorderer Rippenhalter. — *Musc. scalenus anticus s. primus.*
b. Mittlerer - — - - *medius s. secundus.*
c. Grosser Lendenmuskel. — *M. psoas major.*
d. Innerer Hüftbeinmuskel. — *M. iliacus internus.*
e. - Hüftlochmuskel. — *M. obturator internus.*
f. Afterheber. — *M. levator ani.*
g. Afterschliessmuskel. — *M. sphincter ani.*

Gefässe und Nerven.

1. Linke Lungenpulsader. — *Art. pulmonalis sinistra.*
2. - Lungenblutader. — *Vena - -*
3. Grosse Körperpulsader. — *Aorta.*
3'. Brusttheil der Körperpulsader. — *Aorta thoracica.*
3''. Bauchtheil - - — - *abdominalis.*
4. Gemeinschaftliche Kopfpulsader. — *Art. carotis communis.*
5. Linke Unterschlüsselbeinpulsader. — *Art. subclavia sinistra.*
6. Wirbelpulsader. — *Art. vertebralis.*
7. Innere Brustpulsader. — *Art. mammaria interna.*
8. Quere Halspulsader. — *Art. transversa colli.*
9. Zwischenrippenpulsadern. — *Artt. intercostales.*
10. Lendenpulsadern. — *Artt. lumbales.*
11. Mittlere Kreuzbeinpulsader. — *Art. sacralis media.*
12. Milzpulsader. — *Art. lienalis.*
13. Nierenpulsader. — *Art. renalis.*
14. Gemeinschaftliche Hüftpulsader. — *Art. iliaca communis.*
15. Aeussere Hüftpulsader. — *Art. iliaca externa s. cruralis.*
16. Innere Hüftpulsader. — *Art. iliaca interna s. hypogastrica.*
17. Obere Gesässpulsader. — *Art. glutea superior.*
18. Untere Gesäss- oder Hüftlochpulsader. — *Art. glutea inferior s. ischiadica.*
19. Innere Drosselblutader. — *Vena jugularis interna.*
20. Unterschlüsselbeinblutader. — *V. subclavia.*
21. Untere od. aufsteigende Hohlblutader. — *V. cava inferior s. adscendens.*
22. Gemeinschaftliche Hüftblutader. — *V. iliaca communis.*
23. Nierenblutader. — *V. renalis.*
24. Nebennierenblutader. — *V. suprarenalis.*
25. Grosser Milchbrustgang. — *Ductus thoracicus.*
26. Lungenmagennerv. — *Nerv. vagus s. pneumogastricus.*
26'. Rückläufiger Ast des Lungenmagennerven. — *N. vagi ram. recurrens.*

Digitized by Google

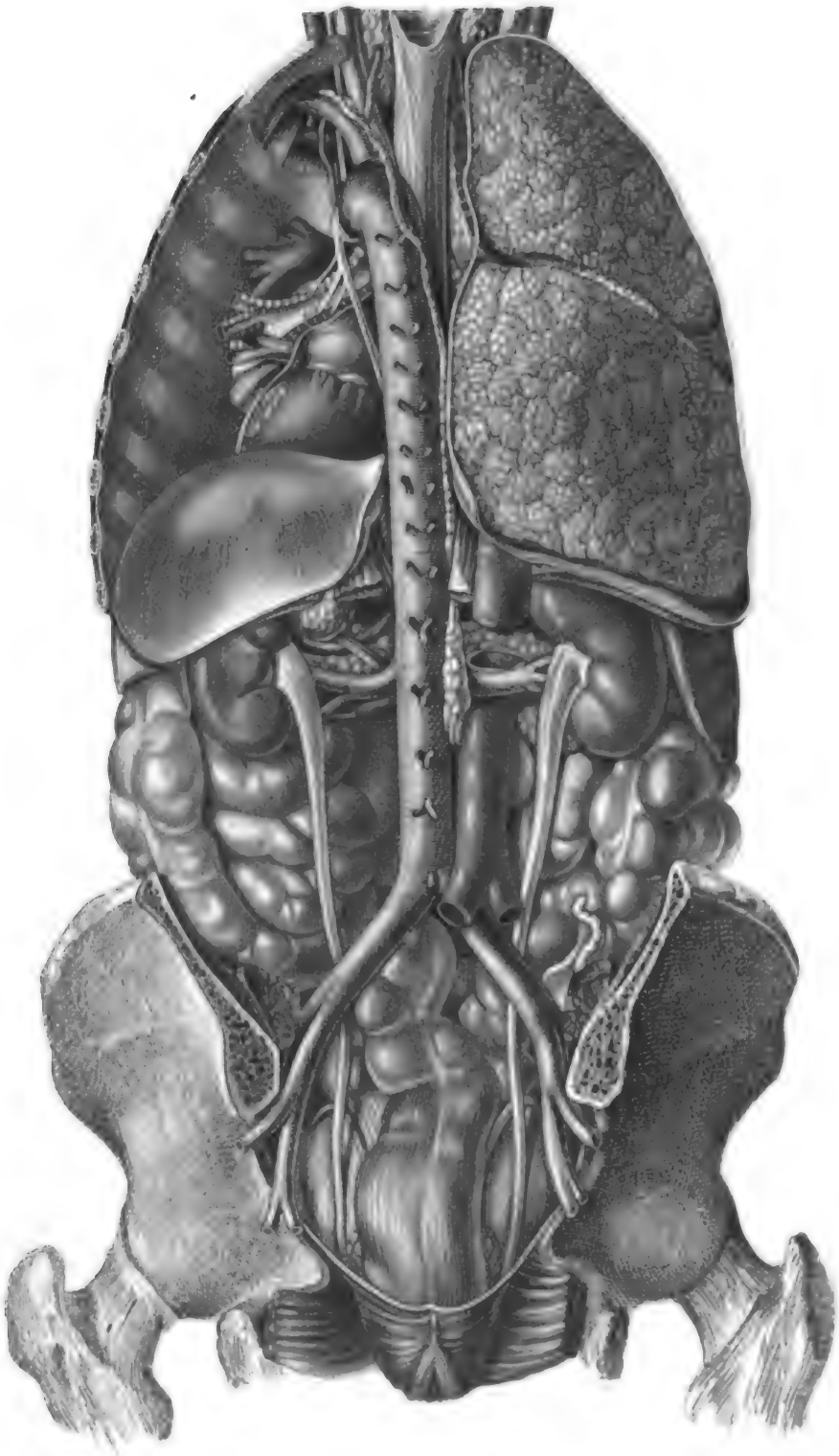

Digitized by Google

Fig. 1.

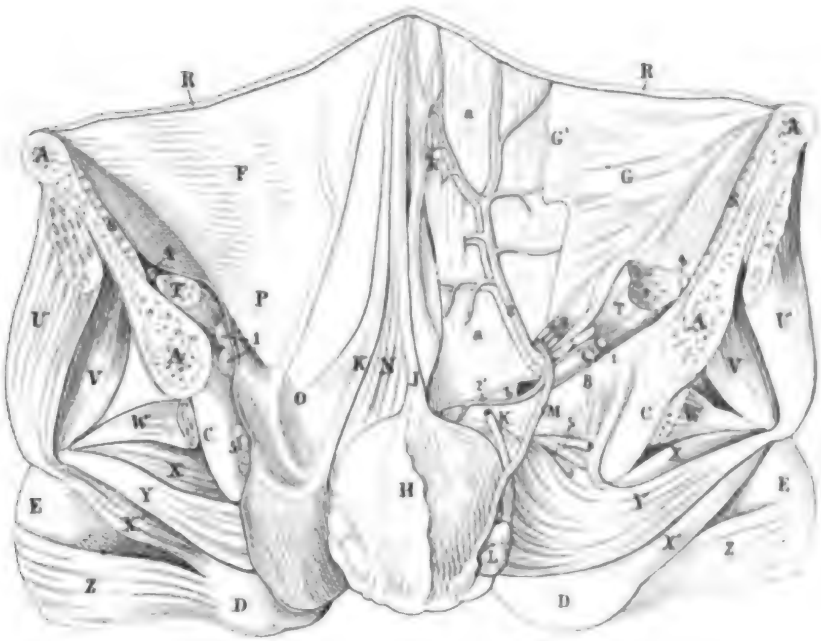

Fig. 2

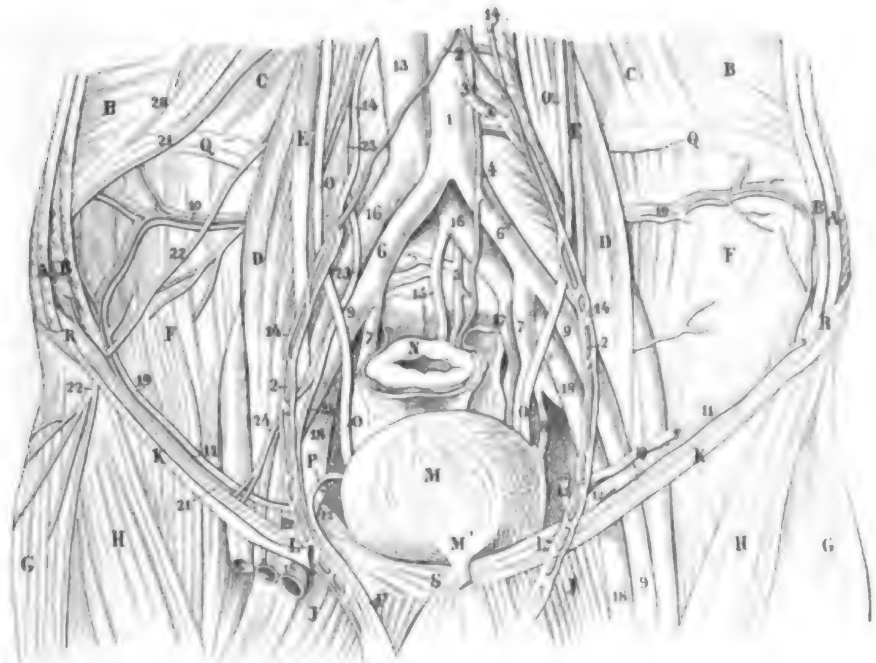

Digitized by Google

Anatomische Tafel XV.

Bauchhöhlen- und Beckenwandungen von innen.

Fig. 1. Hintere Seite der vorderen Bauch- und Beckenwandungen.

(Links mit Erhaltung, rechts nach Entfernung des Bauchfellüberzuges.)

A. Hüftbein. — *Os ilium* (in senkrechtem Querschnitt).
B. Horizontaler Schambeinast. — *Ossis pubis ramus horizontalis.*
C. Grosser Hüftlochausschnitt. — *Incisura ischiadica major.*
D. Sitzbeinhöcker. — *Tuber ossis ischii.*
E. Grosser Rollhügel des Oberschenkelbeins. — *Trochanter major.*
F. Bauchfellüberzug der hintern Fläche der vordern Bauchwand. — *Peritoneum abdominale.*
G. Quere Bauchbinde. — *Fascia transversa abdominis.*
G'. Hinteres Blatt der queren Bauchbinde. — *Fasciae transversae lamina posterior.*
H. Harnblase. — *Vesica urinaria.*
I. Aufhängeband der Harnblase oder Harnstrang. — *Lig. suspensorium vesicae s. urachus.*
K. Seitenband der Harnblase. — *Lig. laterale vesicae s. chorda umbilicalis.*
L. Samenbläschen. — *Vesica seminalis.*
M. Samenleiter. — *Vas deferens.*
N. Innere Leistengrube. — *Fovea inguinalis interna.*
O. Mittlere - - — - - *media (Hesselbach).*
P. Aeussere - - — - - *externa.*
R. Durchschnitt der vordern Bauchwand.
S. Innerer Hüftmuskel. — *Musc. iliacus internus.*
T. Grosser Lendenmuskel. — *M. psoas major.*
U. Mittlerer Gesässmuskel. — *M. gluteus medius.*
V. Kleiner - — - - *minimus.*
W. Birnförmiger Muskel. — *M. pyriformis.*
X. Oberer Zwillingsmuskel. — *M. gemellus superior.*
X'. Unterer - — - - *inferior.*
Y. Innerer Hüftbeinlochmuskel. — *M. obturator internus.*
Z. Viereckiger Schenkelmuskel. — *M. quadratus femoris.*
a. Gerader Bauchmuskel. — *M. rectus abdominis* (hintere Fläche).
b. Gimbernat'sches Band. — *Lig. Gimbernati.*

Gefässe und Nerven.

1. Schenkelpuls- und Blutader. — *Art. et Vena cruralis.*

2. Untere Bauchdeckenpuls- und Blutader. — *Art. et Vena epigastrica inferior.*
2'. Schambeinast der untern Bauchdeckenpulsader. — *Art. epigastricae inferioris ramus pubicus.*
3. Innere Samenpuls- und Blutader. — *Art. et Vena spermatica interna.*
4. Schenkelnerv. — *Nerv. cruralis.*
5. Hüftbeinlochgefässe und -Nerven. — *Art. Vena et Nerv. obturatorius.*

Fig. 2. Hintere Beckenwand nach Entfernung der Bauchdecken, des Bauchfelles und der Hüftbinde.

A. Innerer schiefer Bauchmuskel. — *Musc. obliquus abdominis internus* (durchschnitten).
B. Querer Bauchmuskel. — *M. transversus abdominis* (vorne abgeschnitten).
C. Viereckiger Lendenmuskel. — *M. quadratus lumborum.*
D. Grosser Lendenmuskel. — *M. psoas major.*
E. Kleiner - — - - *minor.*
F. Innerer Hüftbeinmuskel. — *M. iliacus internus.*
G. Spanner der Schenkelbinde. — *M. tensor fasciae latae.*
H. Schneidermuskel. — *M. sartorius.*
I. Kammmuskel. — *M. pectineus.*
K. Schenkelbogen oder Leistenband. — *Arcus cruralis s. lig. Poupartii.*
L. Leistenkanal. — *Canalis inguinalis* (von vorne geöffnet).
M. Harnblase. — *Vesica urinaria.*
M'. Aufhängeband der Harnblase oder Harnstrang. — *Lig. suspensorium vesicae s. Urachus.*
N. Mastdarm. — *Rectum* (an der vordern Fläche noch vom Bauchfell überkleidet).
O. Harnleiter. — *Ureter.*
P. Samenleiter. — *Vas deferens.*
Q. Darm- oder Hüftbeinkamm. — *Crista ossis ilium.*
R. Vorderer oberer Darmbeinstachel. — *Spina ossis ilium anterior superior.*
S. Schambein. — *Os pubis.*

Gefässe und Nerven.

1. Bauchtheil der grossen Körperpulsader. — *Aorta abdominalis.*
2. Innere Samenpulsader. — *Art. spermatica interna.*
3. Untere Gekröspulsader. — *Art. mesenterica inferior.*
4. Obere oder innere Mastdarmpulsader. — *Art. haemorrhoidalis superior s. interna.*

Digitized by Google

1

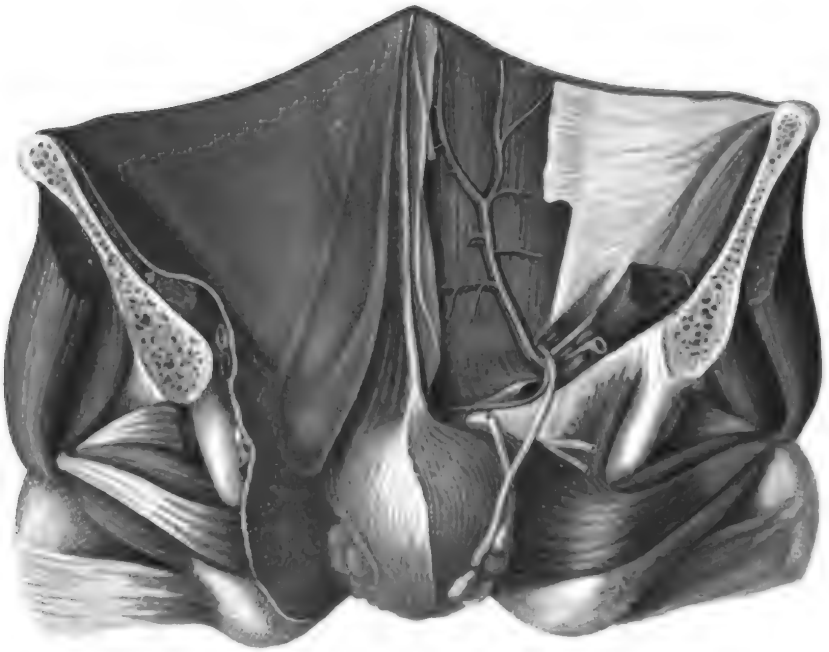

2.

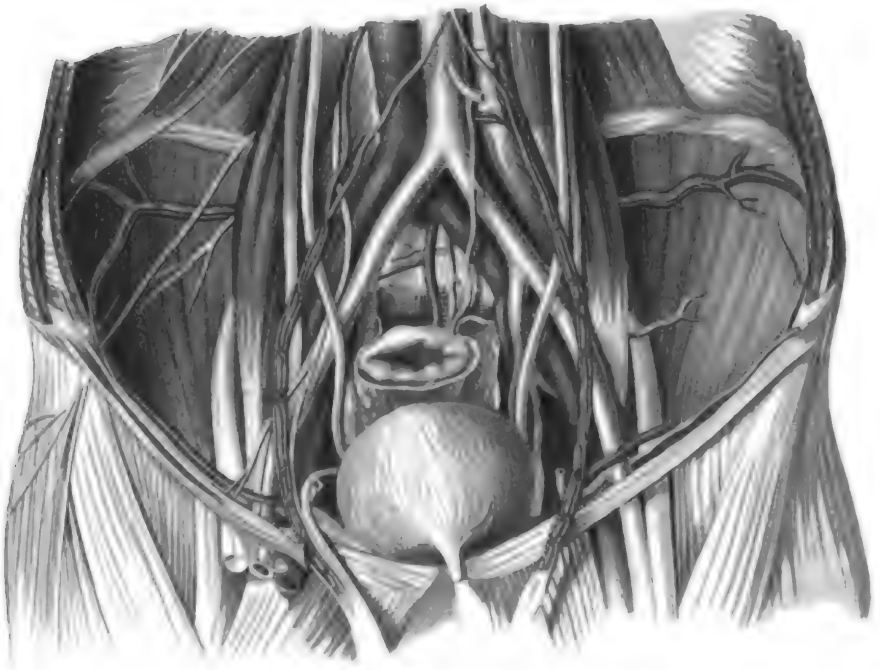

5. Mittlere Kreuzbeinpulsader. — *Art. sacralis media.*
6. Rechte gemeinschaftliche Hüftpulsader. — *Art. iliaca communis dextra.*
6′. Linke - - — - - - *sinistra.*
7. Innere Hüft- oder Beckenpulsader. — *Art. iliaca interna s. hypogastrica.*
8. Nabel- oder Harnblasenpulsader. — *Art. umbilicalis s. vesicalis.*
9. Aeussere Hüft- oder Schenkelpulsader. — *Art. iliaca externa s. cruralis.*
10. Querer Ast der Hüftlendenpulsader. — *Art. ileolumbalis ram. transversalis s. iliacus.*
11. Umgeschlagene Hüftpulsader. — *Art. circumflexa ilium.*
12. Untere Bauchdeckenpulsader. — *Art. epigastrica inferior.*
13. Untere oder aufsteigende Hohlader. — *Vena cava inferior s. adscendens.*
14. Innere Samenblutader. — *Vena spermatica interna.*
15. Mittlere Kreuzbeinblutader. — *Vena sacralis media.*
16. Gemeinschaftliche Hüftblutader. — *Vena iliaca communis.*
17. Innere Hüft- oder Beckenblutader. — *Vena iliaca interna s. hypogastrica.*
18. Aeussere Hüft- oder Schenkelblutader. — *Vena iliaca externa s. cruralis.*
19. Umgeschlagene Hüftblutader. — *Vena circumflexa ilium.*
20. Hüft-Beckennerv. — *Nerv. ilio-hypogastricus.*
21. Hüft-Leistennerv. — *N. ilio-inguinalis.*
22. Vorderer äusserer Hautnerv des Schenkels. — *N. cutaneus femoris anterior externus.*
23. Aeusserer Scham-Schenkel oder äusserer Leistennerv. — *N. genito-cruralis s. spermaticus s. inguinalis externus.*
24. Aeusserer Zweig des Scham-Schenkelnerven oder Lenden-Leistennerv. — *N. lumbo-inguinalis.*
25. Innerer Zweig des Scham-Schenkelnerven oder äusserer Samennerv. — *N. spermaticus ext. s. pudendus externus.*

Digitized by Google

Fig. 2.

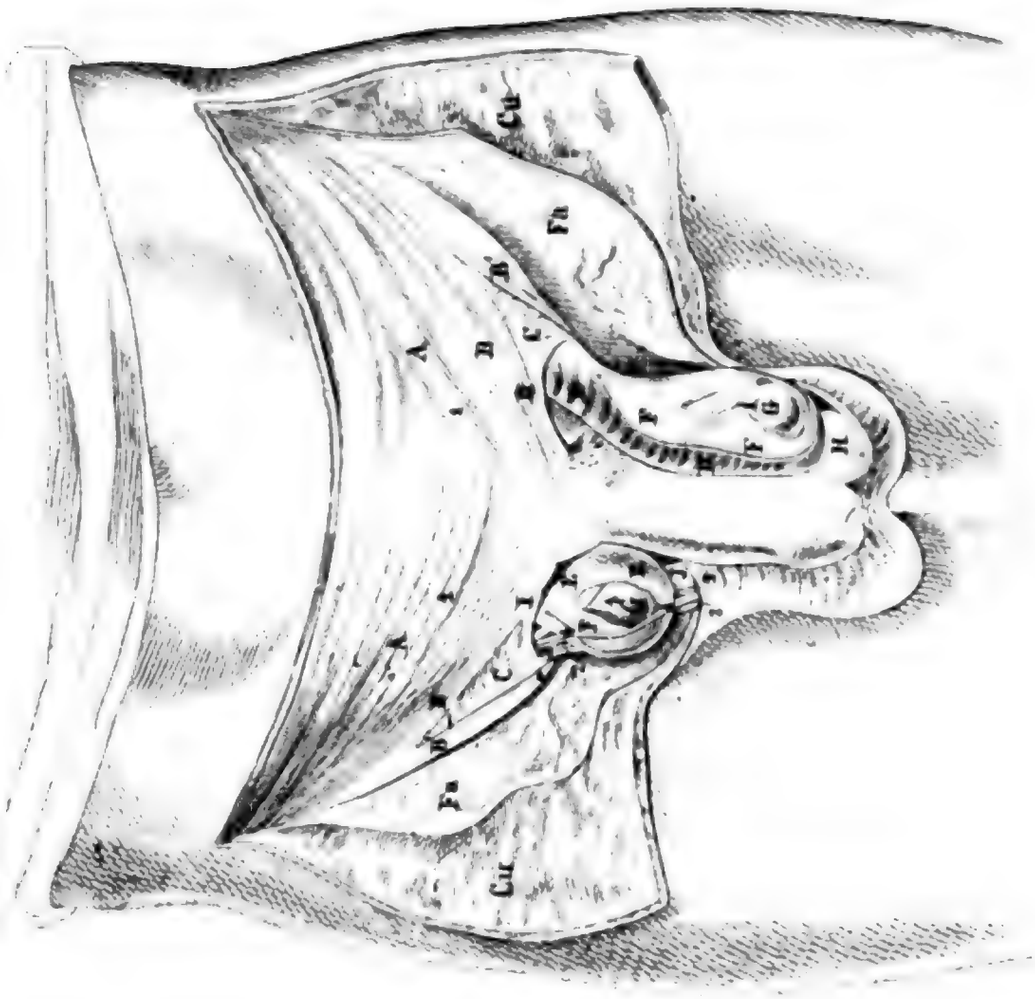

Fig. 1.

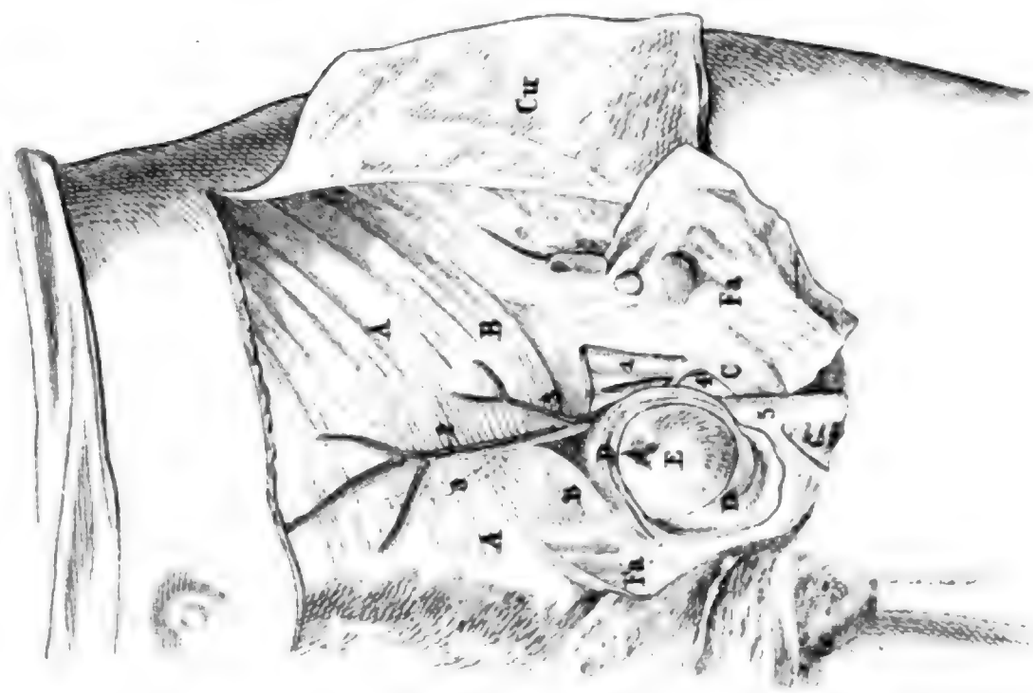

Digitized by Google

Anatomische Tafel XVI.

Unterleibsbrüche.

Fig. 1. Darstellung eines linkseitigen Schenkelbruches.

Cu. Aeussere Haut der Bauchwand, abpräparirt und zurückgeschlagen.
Fa. Subcutane Fett- und Bindegewebsschichte der Leistengegend, abpräparirt und zurückgeschlagen; mit einigen oberflächlichen Leistendrüsen.
A. Sehne des äussern schiefen Bauchmuskels.
B. Poupart'sches Band. — *Ligam. Poupartii.*
C. Breite Schenkelbinde. — *Fascia lata.*
D. Bruchsack, vom hervorgestülpten Bauchfell gebildet, geöffnet.
E. Darmschlinge im Bruchsack.

1. Schenkelschlagader. — *Art. cruralis.*
2. Untere äussere Bauchdeckenschlagader. — *Art. epigastrica inferior externa s. superficialis*, mit dem begleitenden gleichnamigen Nerven.
3. Andeutung der untern innern Bauchdeckenschlagader. — *Art. epigastrica inferior interna s. profunda.*
4. Schenkelblutader. — *Vena cruralis.*
5. Grosse Rosenvene. — *V. saphena major.*

Fig. 2. Darstellung eines äusseren und inneren Leistenbruches.

I. Innerer Leistenbruch mit blossgelegtem und geöffnetem Bruchsack.
II. Aeusserer - - - - - -
Cu. Aeussere Haut der Bauchwand, abpräparirt und nach beiden Seiten zurückgeschlagen.
Fa. Subcutane Fett- und Bindegewebsschichte der Unterbauch- und Leistengegend.
A. Sehne des äussern schiefen Bauchmuskels.
B. Schenkel des äussern Leistenringes. — *Crura annuli inguinalis ext.* B. innerer, B'. äusserer Schenkel.
C. *Fascia intercolumnaris.*

Digitized by Google

D. Gemeinsame Scheidenhaut des Hodens und Samenstranges. — *Tunica vaginalis communis testis et funiculi spermatici* mit den schlingenförmigen Bündeln des *Musc. cremaster.*

E. Hervorgestülpte quere Bauchmuskelscheide. — *Fascia transversalis.*

F. Bruchsack. — *Saccus herniosus.*

G. Darmschlinge im Bruchsacke.

H. Hoden. — *Testis.*

I. Samenstrang. — *Funiculus spermaticus.*

1. Tiefe oder untere innere Bauchdeckenarterie. — *Art. epigastrica interna.*
2. Innere Samenschlag- und Blutader. — *Art. et Vena spermatica interna.*
3. Samenleiter. — *Vas deferens.*
4. Aeusserer Samen- oder Schamnerv. — *Nerv. spermaticus externus.*

Digitized by Google

Digitized by Google

Digitized by Google

Fig. 2.

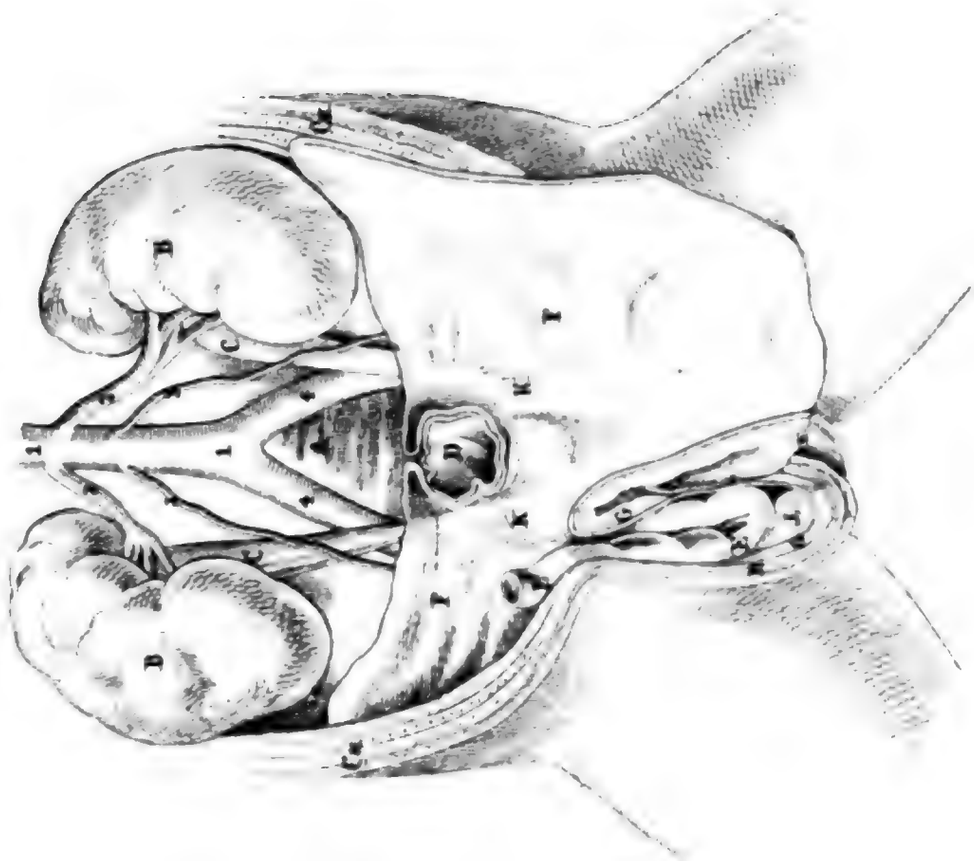

Fig. 1.

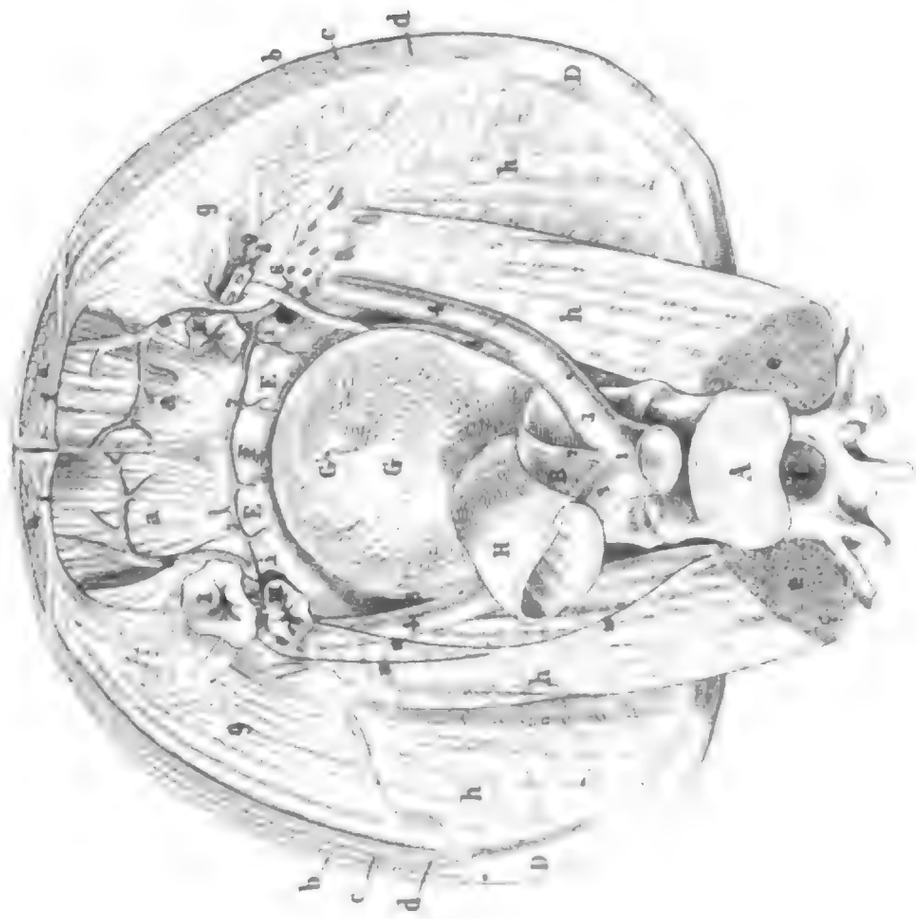

Digitized by Google

Anatomische Tafel XVII.

Unterleibsbrüche.

Fig. 1. Darstellung der Höhle des grossen Beckens von oben mit den Oeffnungen für die Leistenbrüche und den Schenkelbruch (nach Nuhn Tab. XI. Fig. 1.)

A. Vierter Lendenwirbel. — *Vertebra lumbalis IV.*
B. Fünfter - — - - *V.*
C. Rückenmarkskanal. — *Canalis vertebralis.*
D. Darmbeinkamm. — *Crista ossis ilium.*
E. Horizontale Schambeinäste. — *Rami horizontales oss. pubis.*
F. Schambeinvereinigung. — *Symphysis oss. pubis.*
G. Harnblase. — *Vesica urinaria.*
G'. Harnstrang. — *Urachus.*
H. Mastdarm. — *Intestinum rectum.*

Muskeln.

a. Gerader Bauchmuskel. — *Musc. rectus abdominis.*
b. Durchschnitt des äusseren schiefen Bauchmuskels. — *Musc. obliquus abdominis externus.*
c. Durchschnitt des innern schiefen Bauchmuskels. — *M. obliquus abdom. internus.*
d. Querer Bauchmuskel. — *M. transversus abdominis.*
e. Grosser Lendenmuskel. — *M. psoas major.*
f. Unterer Rand der Scheide der geraden Bauchmuskeln. — *Linea semicircularis Douglasii.*
g. Scheide des queren Bauchmuskels. — *Fascia transversa s. profunda abdominis.*
h. Darmbeinbinde. — *Fascia iliaca.*
i. Obere Fläche des Gimbernat'schen Bandes. — *Ligam. Gimbernati.*

Gefässe und Nerven.

1. Unteres Ende der Bauchaorta. — *Aorta abdominalis.*
2. Mittlere Kreuzbeinpulsader. — *Art. sacralis media.*
3. Gemeinschaftliche Hüftpulsader. — *Art. iliaca communis.*
4. Aeussere Hüftpulsader. — *Art. iliaca externa.*
5. Hüftbeinlochpulsader. — *Art. obturatoria.*
6. Tiefe untere Bauchdeckenpulsader. — *Art. epigastrica inferior profunda s. interna.*

Digitized by Google

7. Schambeinast der untern tiefen Bauchdeckenpulsader. — *Art. epigastricae inferior. prof. ramus pubicus.*
8. Innere Samenpulsader. — *Art. spermatica interna.*
9. Innere Samenblutadern. — *Venae spermaticae internae.*
10. Leistennerv oder Schamschenkelnerv. — *Nerv. genito-cruralis s. inguinalis.*
11. Aeusserer Schamnerv. — *N. spermaticus s. pudendus externus.*
12. Lendenleistennerv. — *N. lumbo-inguinalis.*

I. Bruchpforte für den äussern Leistenbruch. — *Hernia inguinalis externa*, mit dem den Bruchsack bildenden Bauchfell.

II. Bruchpforte für den innern Leistenbruch. — *Hernia inguinalis interna.*

III. Bruchpforte für den Schenkelbruch. — *Hernia cruralis.*

Fig. 2. Darstellung eines angebornen Leistenbruches.

Die vordere Bauchwand und die vordere Hälfte des Hodensackes sind entfernt, der Bauchfellsack ist geöffnet und dessen vordere Wand heruntergeschlagen.

Cu. Durchschnittene Bauchwand, Haut und Bauchmuskeln.

A. Lendenwirbel. — *Vertebrae lumbales.*

B. Nieren. — *Renes.*

C. Harnleiter. — *Ureter.*

D. Mastdarm. — *Intestinum rectum*, quer durchschnitten.

E. Dünndarm, durch die Leistenöffnung in den Hodensack getreten.

F. Bauchfell. — *Peritoneum.*

G. Scheidenfortsatz des Bauchfells. — *Processus vaginalis peritonei (Tunica vaginalis propria testis).*

H. Muskelhaut des Hodensackes. — *Tunica dartos* mit dem Hodensackmuskel. — *Musc. cremaster.*

I. Hoden. — *Testis.*

K. Samengang. — *Vas deferens*, hinter dem Bauchfelle.

1. Bauchaorta. — *Aorta abdominalis.*
2. Nierenpulsader. — *Art. renalis.*
3. Samenpulsader. — *Art. spermatica.*
4. Gemeinschaftliche Hüftpulsader. — *Art. iliaca communis.*

Digitized by Google

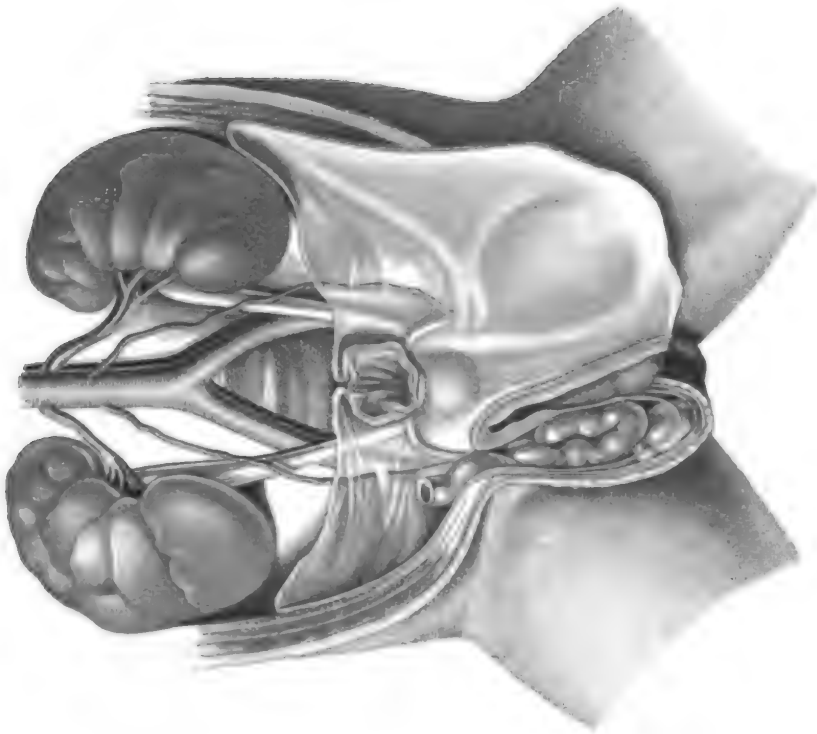

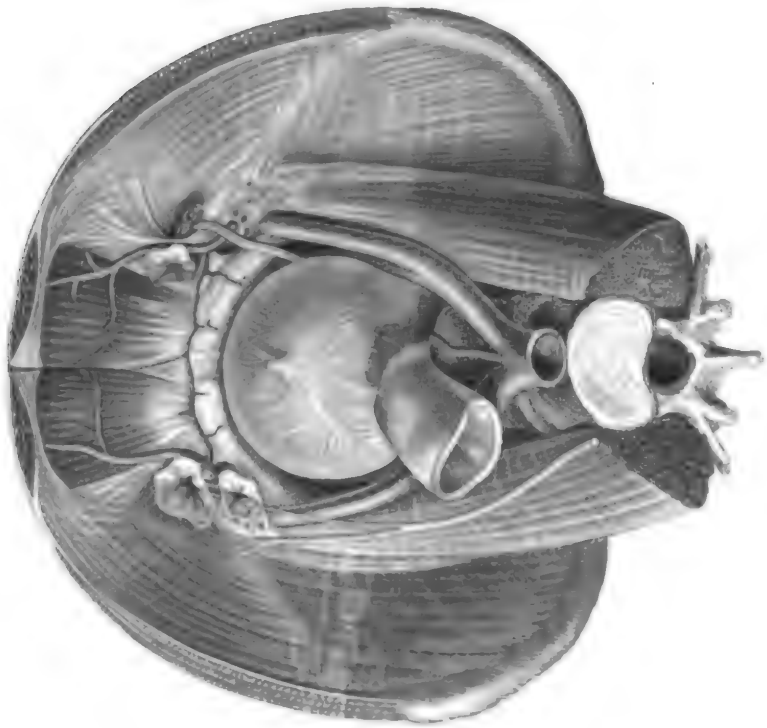

Digitized by Google

Digitized by Google

Fig. 1.

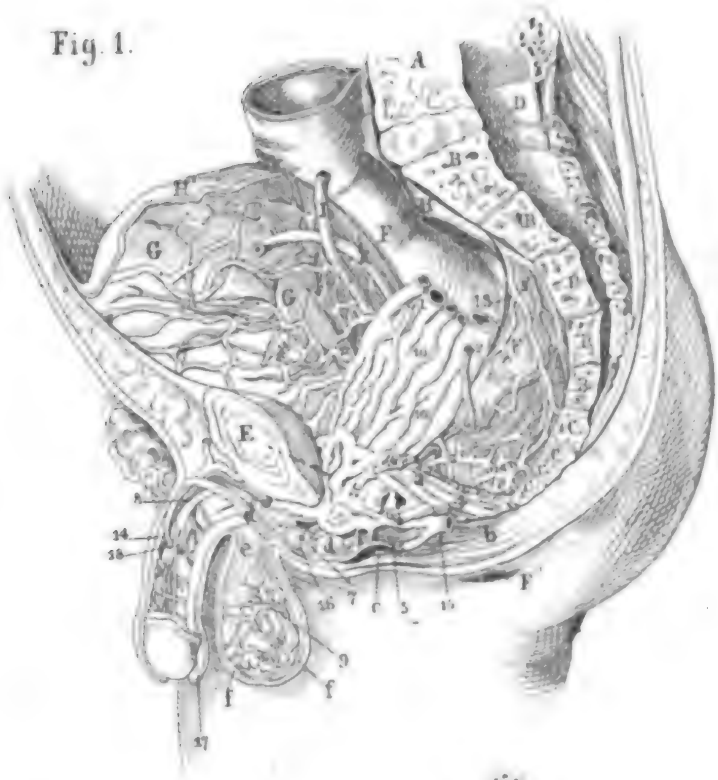

Fig. 2

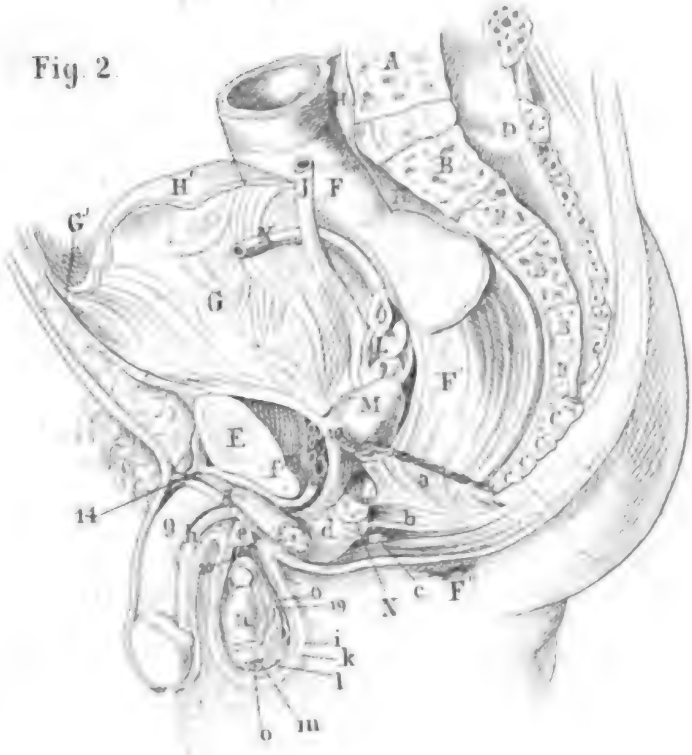

Digitized by Google

Anatomische Tafel XVIII.

Organe des männlichen Beckens in seitlicher Ansicht.

Fig. 1. Blase, Mastdarm und Geschlechtsorgane mit ihren Gefässen.

A. Fünfter Lendenwirbel. — *Vertebra lumbalis V.*
B. B. Kreuzbeinwirbel. — *Vertebrae sacrales.*
C. C. Steissbeinwirbel. — *Os coccygis.*
D. Rückenmarkskanal im Kreuzbein. — *Canalis spinalis sacralis.*
E. Schambeinverbindung. — *Symphysis ossium pubis.*
F. Mastdarm. — *Rectum* (obere vom Bauchfelle überkleidete Partie).
F′. Untere Partie der Mastdarms. — *Rectum.*
F″. Afteröffnung. — *Anus.*
G. Harnblase. — *Vesica urinaria* (in hohem Grade der Ausdehnung).
H. Bauchfellüberzug des Mastdarms. — *Peritoneum recti.*
H′. - der Blase. — - *vesicae.*
I. Harnleiter. — *Ureter.*
K. Samenleiter. — *Vas deferens.*

Muskeln.

a. Afterheber. — *Musc. levator ani* (linksseitige durchschnittene Partie).
b. Schliessmuskel des Afters. — *M. sphincter ani.*
c. Querer Dammmuskel. — *M. transversus perinei.*
d. Zwiebel-Zellkörpermuskel oder Harnschneller. — *M. bulbocavernosus s. accelerator urinae s. seminis.*
e. Hodenmuskel. — *M. cremaster.*
f. Zellhaut des Hodensackes. — *Tunica dartos.*

Gefässe.

1. Nabelpulsader. — *Art. umbilicalis s. vesicalis.*
2. Mittlere Mastdarmpulsader. — *Art. haemorrhoidalis media.*
3. Obere - — - - *superior.*
4. Schampulsader. — *Art. pudenda communis s. interna.*
5. Oberflächlicher Ast der Schampulsader. — *Art. pudendae ram. superficialis.*
6. Tiefer Ast der Schampulsader. — *Art. pudendae ram. profundus.*
7. Tiefe Ruthenpulsader. — *Art. profunda penis.*
8. Rückenpulsader der Ruthe. — *Art. dorsalis penis.*
9. Hodensackmuskelpulsader. — *Art. cremasterica.*
10. Beckenblutadergeflecht. — *Plexus venosus hypogastricus.*

12. Blutadergeflecht. — *Plexus venosus vesicalis.*
13. Obere Mastdarmblutader. — *Vena haemorrhoidalis superior.*
14. Rückenblutader des männlichen Gliedes — *V. dorsalis penis.*
15. Innere Schamblutader. — *V. pudenda interna s. communis.*
16. Schwellkörper der Ruthe. — *Corpus cavernosum penis.*
17. Schwellkörper der Harnröhre. — *Corpus cavernosum urethrae.*
18. Rückennerv des männlichen Gliedes. — *Nerv. dorsalis penis.*

Fig. 2. Blase, Mastdarm und Geschlechtstheile in seitlicher Ansicht.

A. Fünfter Lendenwirbel. — *Vertebra lumbalis V.*
B. B. Kreuzbeinwirbel. — *Vertebrae sacrales.*
C. C. Steissbeinwirbel. — *Vertebrae ossis coccygis.*
D. Rückenmarkskanal im Kreuzbein. — *Canalis spinalis sacralis.*
E. Schambeinvereinigung. — *Symphysis ossium pubis.*
F. Mastdarm. — *Rectum.*
F'. Unteres vom Bauchfell freies Ende des Mastdarms. — *Rectum.*
G. Harnblase. — *Vesica urinaria;* in hohem Grade der Füllung.
G'. Aufhängeband der Blase oder Harnstrang. — *Lig. suspensorium vesicae s. Urachus.*
H. Bauchfell. — *Peritoneum.*
H'. Bauchfellüberzug der Blase — *Peritoneum vesicae urinariae.*
I. Harnleiter. — *Ureter.*
K. Samenleiter. — *Vas deferens.*
L. Samenbläschen. — *Vesica seminalis.*
M. Vorsteherdrüse. — *Prostata.*
N. Cowper'sche Drüse. — *Glandula Cowperi.*
a. Afterheber. — *Musc. levator ani.*
b. Schliessmuskel des Afters. — *M. sphincter ani.*
c. Querer Dammmuskel. — *M. transversus perinei.*
d. Zwiebel-Schwellkörpermuskel oder Harnschneller. — *M. bulbocavernosus s. ejaculator urinae et seminis.*
e. Muskel des Hodensacks. — *M. cremaster.*
f. Schambein-Blasenband. — *Lig. pubico-vesicale.*
g. Schwellkörper der Ruthe. — *Corpus cavernosum penis.*
h. Schwellkörper der Harnröhre. — *Corpus cavernosum urethrae.*
i. Haut des Hodensackes. — *Cutis scroti*
k. Zellhaut des Hodensackes. — *Tunica dartos.*
l. Gemeinschaftliche Scheidenhaut des Hodens und Samenstrangs. — *Tunica vaginalis communis testis.*
m. Eigene Scheidenhaut des Hodens. — *Tunica vaginalis testis propria.*
n. Weisse Faserhaut des Hodens. — *Tunica albuginea testis.*
o. Nebenhoden. — *Epididymis.*
10. Beckenblutadergeflecht. — *Plexus venosus hypogastricus.*
14. Rückenblutader der Ruthe. — *Vena dorsalis penis.*
19. Innere Samenpulsader. — *Art. spermatica interna.*
20. Samen- oder Rankengeflecht. — *Plexus venosus pampiniformis.*

Digitized by Google

1

2

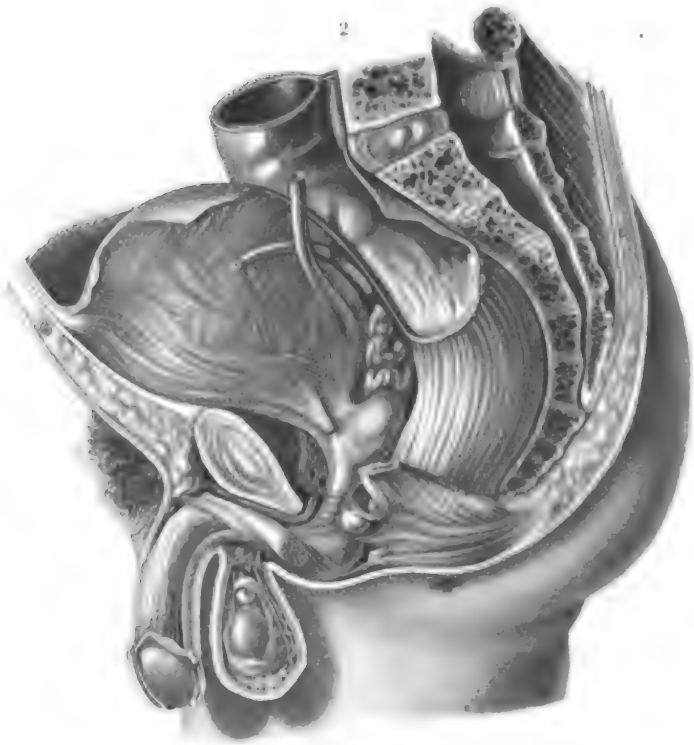

Digitized by Google

Digitized by Google

Anatom. Taf XIX

Fig. 1.

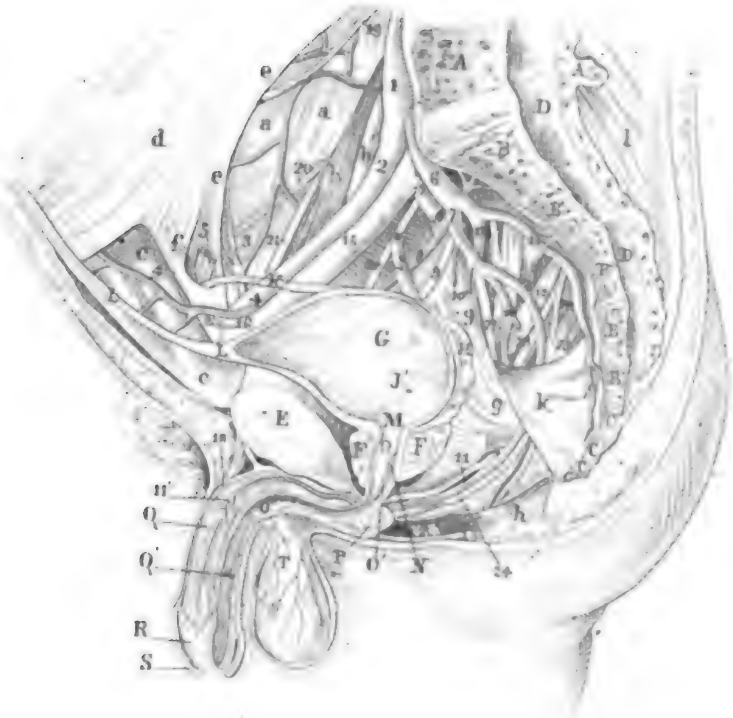

Fig. 2.

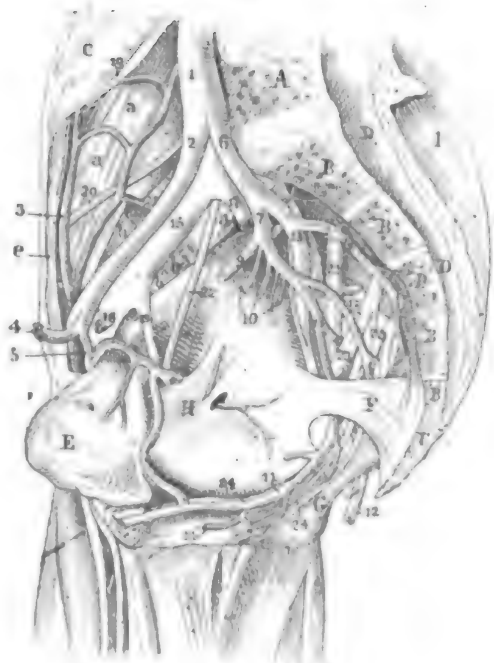

Digitized by Google

Anatomische Tafel XIX.

Seitliche Beckenwand des Mannes von der innern Seite.

Fig. 1. Rechte Beckenhälfte nach Entfernung des Mastdarmes.

A. Fünfter Lendenwirbel. — *Vertebra lumbalis V.*
B. B. Kreuzbeinwirbel. — *Vertebrae sacrales.*
C. Steissbeinwirbel. — *Vertebrae ossis coccygis.*
D. Rückenmarkskanal im Kreuzbeine. — *Canalis spinalis sacralis.*
E. Schambeinvereinigung. — *Symphysis ossium pubis.*
F. Vorsteherdrüse. — *Prostata* (in der Mittellinie durchschnitten).
G. Harnblase. — *Vesica urinaria* (in der Mittellinie durchschnitten).
H. Samenbläschen. — *Vesica seminalis.*
I. Harnleiter. — *Ureter.*
I'. Ausmündung des Harnleiter in die Blase. — *Ostium vesicale ureteris.*
K. Samenleiter. — *Vas deferens.*
L. Aufhängeband der Blase oder Harnstrang. — *Lig. suspensorium vesicae s. Urachus.*
M. Blasenhals. — *Collum vesicae.*
N. Samenhügel oder Schnepfenkopf. — *Colliculus seminalis s. caput gallinaginis.*
O. Vorsteherdrüsenpartie der Harnröhre. — *Pars prostatica urethrae.*
O'. Häutiger Theil der Harnröhre. — *Pars membranacea urethrae.*
O''. Schwellkörperparthie der Harnröhre. — *Pars spongiosa s. cavernosa urethrae.*
P. Harnröhrenzwiebel. — *Bulbus urethrae.*
Q. Schwellkörper der Ruthe. — *Corpus cavernosum penis.*
Q'. - - Harnröhre. — - *urethrae.*
R. Eichel des männlichen Gliedes. — *Glans penis.*
S. Vorhaut des - - — *Praeputium.*
T. Gemeinsame Scheidenhaut des Hodens und Samenstranges. — *Tunica vaginalis communis testis et funiculi spermatici.*

Muskeln und Sehnen.

a. Innerer Hüftbeinmuskel. — *Musc. iliacus internus.*
b. Grosser Lendenmuskel. — *M. psoas major.*
b'. Sehne des kleinen Lendenmuskels. — *M. psoas minor.*

Digitized by Google

c. Gerader Bauchmuskel. — *M. rectus abdominis.*
d. Quere Bauchbinde. — *Fascia transversa abdominis.*
e. Schenkelbogen oder Leistenband. — *Arcus cruralis s. lig. Poupartii s. Faloppiae.*
f. Innere Oeffnung des Leistenkanales oder innerer Leistenring. — *Orificium internum canalis inguinalis s. Annulus inguinalis internus.*
g. Innerer Hüftbeinlochmuskel. — *M. obturator internus.*
h. Afterheber. — *M. levator ani.*
i. Querer Dammmuskel mit einem Bündel des Schwellkörpermuskels. — *M. transversus perinei cum M. bulbocavernosi fasciculo.*
k. Steissbeinmuskel. — *M. coccygeus.*
l. Lendenmuskel. — *M. sacrolumbalis et latissimus dorsi.*
m. Birnförmiger Muskel. — *M. pyriformis.*

Gefässe und Nerven.

1. Rechte gemeinschaftliche Hüftpulsader. — *Art. iliaca communis dextra.*
2. Aeussere Hüftpulsader oder Schenkelpulsader. — *Art. iliaca externa s. cruralis.*
3. Umgeschlagene Hüftpulsader. — *Art. circumflexa ilium*, mit der Hüftlendenpulsader. — *Art. ileo-lumbalis* anastomosirend.
4. Untere Bauchdeckenpulsader. — *Art. epigastrica inferior.*
5. Innere Samenpulsader. — *Art. spermatica interna*, mit ihren zwei Blutadern.
6. Innere Hüft- oder Beckenpulsader. — *Art. iliaca interna s. hypogastrica.*
7. Vorderer Ast der innern Hüft- oder Beckenpulsader. — *Art. iliacae internae s. hypogastricae ram. anterior.*
8. Hüftlochpulsader. — *Art. obturatoria.*
9. Nabelpulsader. — *Art. umbilicalis (vesicalis superior).*
10. Untere Harnblasenpulsadern. — *Artt. vesicales inferiores* (abgeschnitten.)
11. Innere Schampulsader. — *Art. pudenda interna s. communis.*
11′. Tiefe Ruthenpulsader. — *Art. profunda penis.*
12. Sitzbeinpulsader. — *Art. ischiadica s. glutea inferior.*
13. Gesässpulsader. — *Art. glutea (superior).*
14. Seitliche Kreuzbeinpulsader. — *Art. sacralis lateralis.*
15. Aeussere Hüftblutader. — *Vena iliaca externa s. cruralis.*
16. Untere Bauchdeckenblutader. — *V. epigastrica inferior* (abgeschnitten).
17. Innere Hüft- oder Beckenblutader. — *V. iliaca interna s. hypogastrica.*
18. Rückenblutader der Ruthe. — *V. dorsalis penis.*

Digitized by Google

1

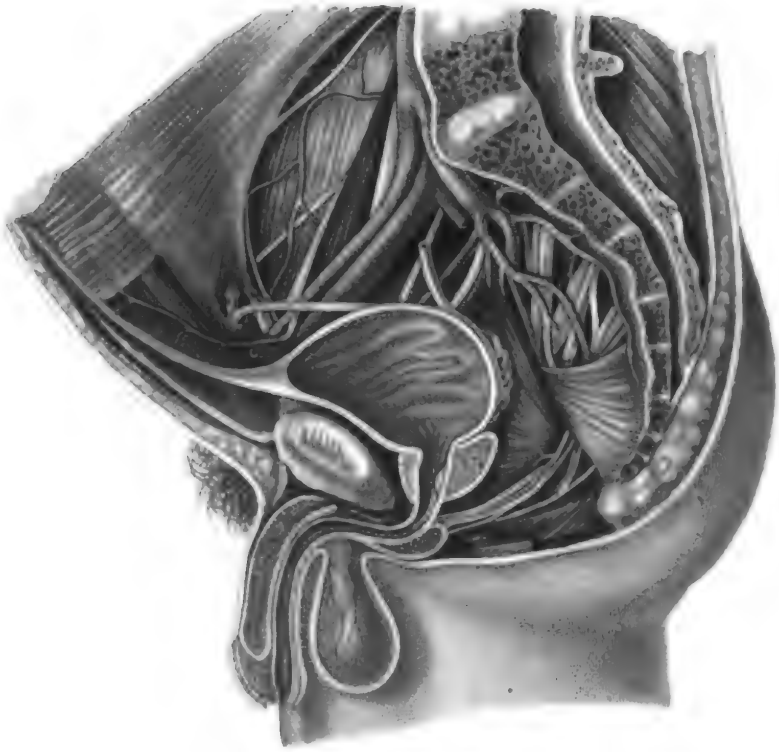

2

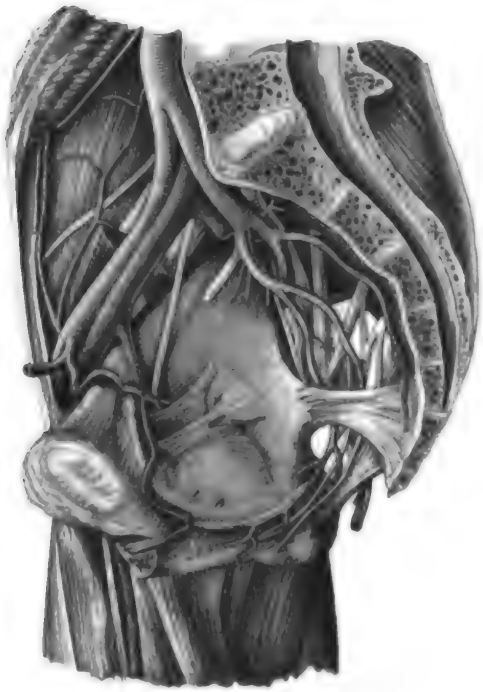

Digitized by Google

Digitized by Google

19. Hüftleistennerv. — *N. ilio-inguinalis.*
20. Vorderer äusserer Hautnerv des Schenkels. — *N. cutaneus femoris externus anterior.*
21. Schenkelnerv. — *N. cruralis.*
22. Hüftlochnerv. — *N. obturatorius.*
23. Hüftnervengeflecht. — *Plexus nervosus ischiadicus.*
24. Innerer oder unterer Schamnerv. — *N. pudendus internus s. inferior.*

Fig. 2. Seitliche Beckenwand von der innern Seite beim Manne nach Entfernung des gesammten Beckeninhaltes.

A. Fünfter Lendenwirbel. — *Vertebra lumbalis V.*
B. B. Kreuzbeinwirbel. — *Vertebrae sacrales.*
C. Steissbein. — *Os coccygis.*
D. Rückenmarkskanal des Kreuzbeines. — *Canalis spinalis sacralis.*
E. Schambeinvereinigung. — *Symphysis ossium pubis.*
F. Stachelkreuzbeinband. — *Lig. spinoso-sacrum.*
G. Sitzhöcker-Kreuzbeinband. — *Lig. tuberoso-sacrum.*
H. Verschliessende Haut des Hüftloches. — *Membrana obturatoria.*

Muskeln.

a. Innerer Hüftbeinmuskel. — *Musc. iliacus internus.*
b. Grosser Lendenmuskel. — *M. psoas major.*
b'. Sehne des kleinen Lendenmuskels. — *M. psoas minor* (abgeschnitten.)
c. Durchschnittene Bauchmuskeln.
e. Schenkelbogen oder Leistenband. — *Arcus cruralis s. lig. Poupartii s. Faloppiae.*

Gefässe und Nerven.

1. Gemeinschaftliche rechte Hüftpulsader. — *Art. iliaca communis dextra.*
2. Aeussere Hüft- od. Schenkelpulsader. — *Art. iliaca externa s. cruralis.*
3. Umgeschlagene Hüftpulsader. — *Art. circumflexa ilium.*
4. Untere Bauchdeckenpulsader. — *Art. epigastrica inferior.*
5. Hüftlochpulsader. — *Art. obturatoria.*
6. Innere Hüftpulsader oder Beckenpulsader. — *Art. iliaca interna s. hypogastrica.*
7. Vorderer Ast der Beckenpulsader. — *Art. iliacae internae s. hypogastricae ram. anterior.*
9. Nabelpulsader. — *Art. umbilicalis (vesicalis).*
10. Untere Blasenpulsadern. — *Artt. vesicales inferiores.*
11. Innere oder gemeinschaftliche Schampulsader. — *Art. pudenda interna s. communis.*

11'. Harnröhrenzwiebelpulsader. — *Art. bulbosa s. bulbo-urethralis.*
12. Sitzbein- oder untere Gesässpulsader. — *Art. ischiadica s. glutea inferior.*
13. Gesässpulsader. — *Art. glutea (superior).*
14. Seitliche Kreuzbeinpulsader. — *Art. sacralis lateralis.*
15. Aeussere Hüftblutader. — *Vena iliaca externa.*
16. Untere Bauchdeckenblutader. — *V. epigastrica inferior.*
17. Innere Hüft- oder Beckenblutader. — *V. iliaca interna s. hypogastrica.*
18. Hüftlochblutader. — *V. obturatoria.*
19. Hüftleistennerv. — *Nerv. ilio-inguinalis.*
20. Vorderer äusserer Hautnerv des Schenkels. — *N. cutaneus femoris externus anterior.*
21. Schenkelnerv. — *N. cruralis.*
22. Hüftlochnerv. — *N. obturatorius.*
23. Hüftnervengeflecht. — *Plexus nervosus ischiadicus.*
24. Innerer oder unterer Schamnerv. — *Nerv. pudendus internus s. inferior.*

Digitized by Google

Fig. 1.

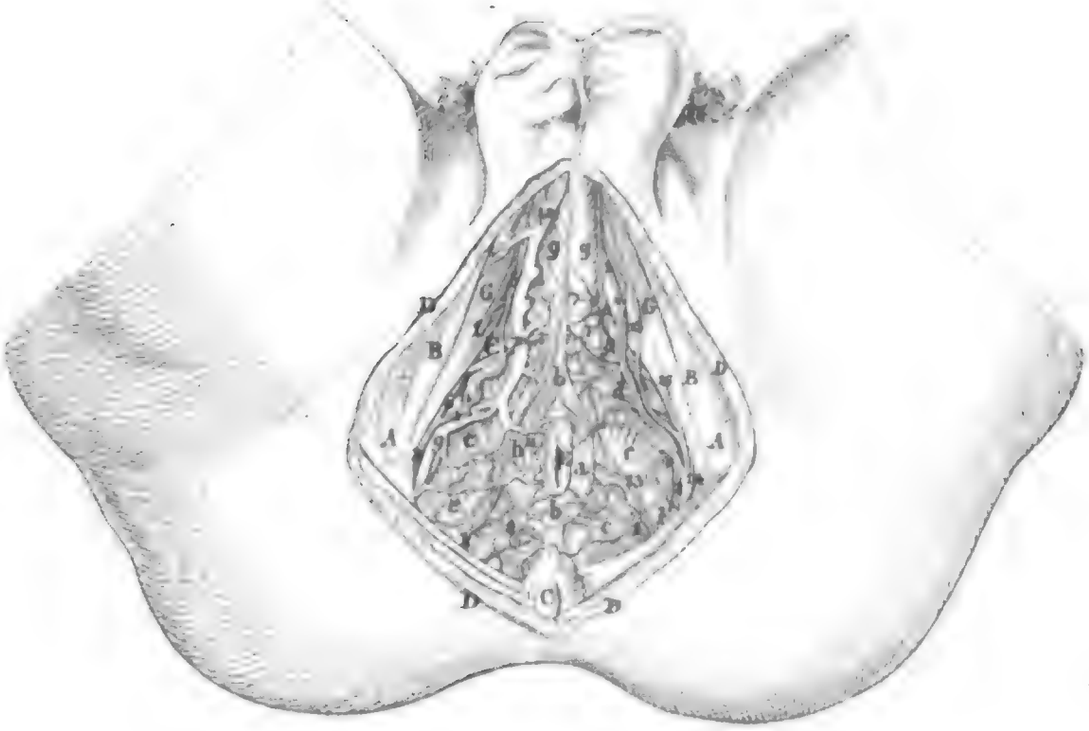

Fig. 2.

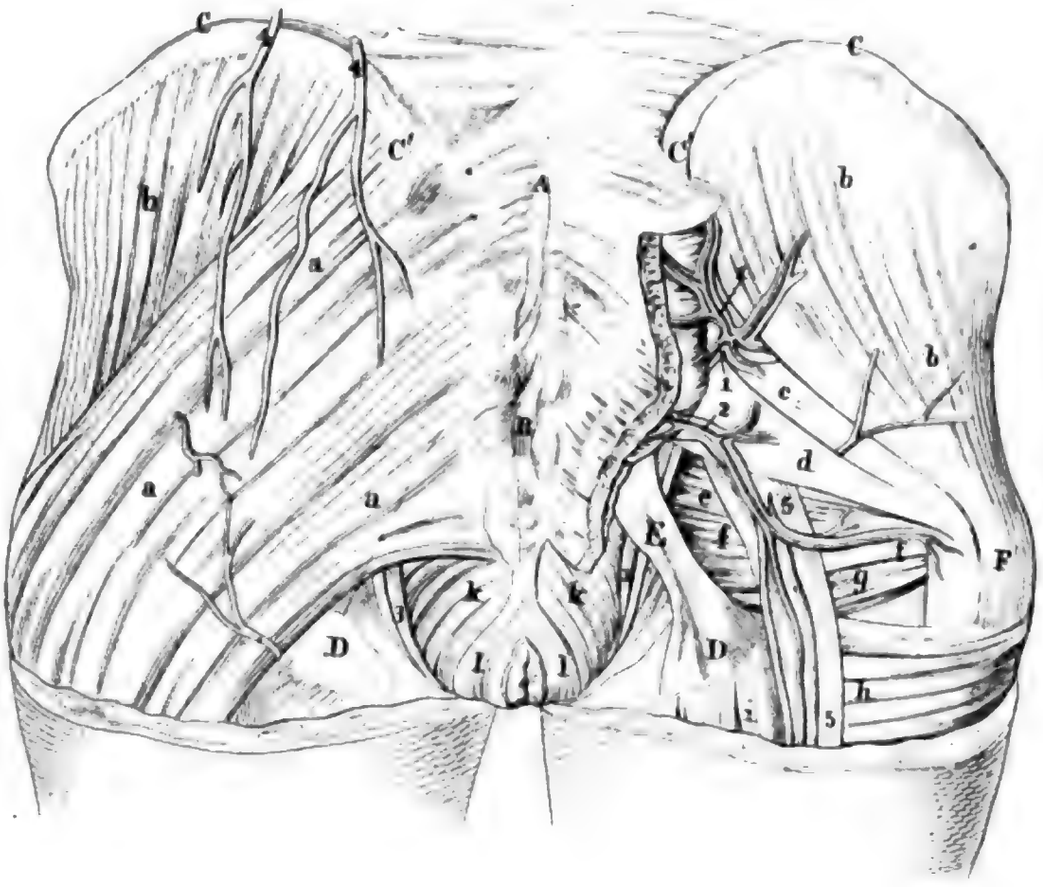

Digitized by Google

Anatomische Tafel XX.

Untere und hintere Beckenwand des Mannes von aussen.

Fig. 1. Afterdammgegend des Mannes nach Entfernung der Haut und der oberflächlichen Bindegewebsschichten (nach Nuhn Tab. XVI. Fig. 2.)

A. Sitzbeinhöcker. — *Tuber ossis ischii.*
B. Aufsteigender Ast des Sitzbeines. — *Ossis ischii ramus adscendens.*
C. Steissbein. — *Os coccygis.*
D. Durchschnitt der Haut und der Unterhautbindegewebeschicht. — *Cutis et fascia superficialis perinei.*
E. Afteröffnung. — *Anus.*
F. Tiefes Blatt der Dammbinde. — *Fascia perinei lamina profunda.*
F'. Tiefe Dammbinde oder dreieckiges Harnröhrenband. — *Fasciae perinei lamina profunda s. lig. triangulare urethrae* (auf der linken Seite abgeschnitten).
G. Wurzeln oder Schenkel der Schwellkörper der Ruthe. — *Crura corporum cavernosorum penis.*

Muskeln.

a. Innerer Schliessmuskel des Afters. — *Musc. sphincter ani internus.*
b. Aeusserer Schliessmuskel des Afters. — *M. sphincter ani externus.*
c. Afterheber. — *M. levator ani.*
d. Oberflächlicher oder hinterer querer Dammmuskel. — *M. transversus perinei superficialis s. posterior.*
e. Tiefer oder vorderer querer Dammmuskel. — *M. transversus perinei profundus s. anterior.*
f. Sitzbein-Zellkörpermuskel. — *M. ischiocavernosus.*
g. Zwiebel-Zellkörpermuskel. — *M. bulbocavernosus.*

Gefässe und Nerven.

1. Aeussere Mastdarmpulsader. — *Art. haemorrhoidalis externa.*
2. Innere oder gemeinsame Schampulsader. — *Art. pudenda interna s. communis.*
3. Oberflächlicher Ast der innern Schampulsader oder oberflächliche Dammpulsader. — *Art. pudendae internae ram. superficialis s. Art. perinei superficialis.*
4. Quere Dammpulsader. — *Art. transversa perinei.*
5. Hintere Hodensackpulsader. — *Art. scrotalis posterior.*

Digitized by Google

6. Tiefer Ast der innern Schampulsader. — *Art. pudendae internae ram. profundus.*
7. Harnröhrenzwiebelpulsader. — *Art. bulbosa s. bulbo-urethralis.*
8. Aeussere Mastdarmblutader. — *Vena haemorrhoidalis externa.*
9. Innere Schamblutader. — *V. pudenda interna.*
10. Oberflächlicher Ast der tiefen Schamblutader. — *V. pudendae internae ram. superficialis.*
11. Tiefer Ast der tiefen Schamblutader. — *V. pudendae internae ram. profundus.*
12. Hintere Hodensackblutadern. — *V. scrotales posteriores.*
13. Aeusserer Mastdarmnerv. — *Nerv. haemorrhoidalis externus.*
14. Gemeinschaftlicher Schamnerv (oberflächlicher Ast.) — *Nervi pudendi communis ram. superficialis.*
15. Hintere Hodensacknerven. — *Nn. scrotales posteriores.*
16. Tiefer Ast des gemeinsamen Schamnerven. — *N. pudendi communis ram. profundus.*

Fig. 2. Hintere Beckenwand von aussen.

Links nach Entfernung der Haut und der oberflächlichen Bindegewebsschichte. rechts nach Wegnahme des grossen Gesässmuskels.

A. Kreuzbein. — *Os sacrum*, von den sehnigen Ursprüngen des breiten Rückenmuskels. — *Musc. latissimus dorsi* bedeckt.
B. Steissbein. — *Os coccygis.*
C. Darmbeinkamm. — *Crista ossis ilium.*
C'. Hinterer oberer Darmbeinstachel. — *Spina ossis ilium posterior superior.*
D. Sitzbeinhöcker. — *Tuber ossis ischii.*
E. Sitzhöcker-Kreuzbeinband. — *Lig. tuberoso-sacrum.*
F. Grosser Rollhügel des Oberschenkels. — *Trochanter major femoris.*

Muskeln.

a. Grosser Gesässmuskel. — *Musc. gluteus maximus.*
b. Mittlerer - — - - *medius.*
c. Kleiner - — - - *minimus.*
d. Birnförmiger Muskel. — *M. pyriformis.*
e. Oberer Zwillingsmuskel. — *M. gemellus superior.*
f. Innerer Hüftlochmuskel. — *M. obturator internus.*
g. Unterer Zwillingsmuskel. — *M. gemellus inferior.*
h. Viereckiger Schenkelmuskel. — *M. quadratus femoris.*
i. Anzieher des Oberschenkels. — *Mm. adductores femoris.*
k. Afterheber. — *M. levator ani.*
l. Aeusserer Schliessmuskel des Afters. — *M. sphincter ani externus.*

Gefässe und Nerven.

1. Ast der obern Gesässpuls- und Blutader. — *Art. et Ven. glutea (superior).*
2. Sitzbein- oder untere Gesässpuls- und Blutader. — *Art. et Vena ischiadica s. glutea inferior.*
3. Innere Schampuls und Blutader. — *Art. et Ven. pudenda interna.*
4. Obere Hautnerven des Gesässes. — *Nerv. cutanei clunium superiores.*
5. Hüftnerv. — *N. ischiadicus.*

Digitized by Google

1.

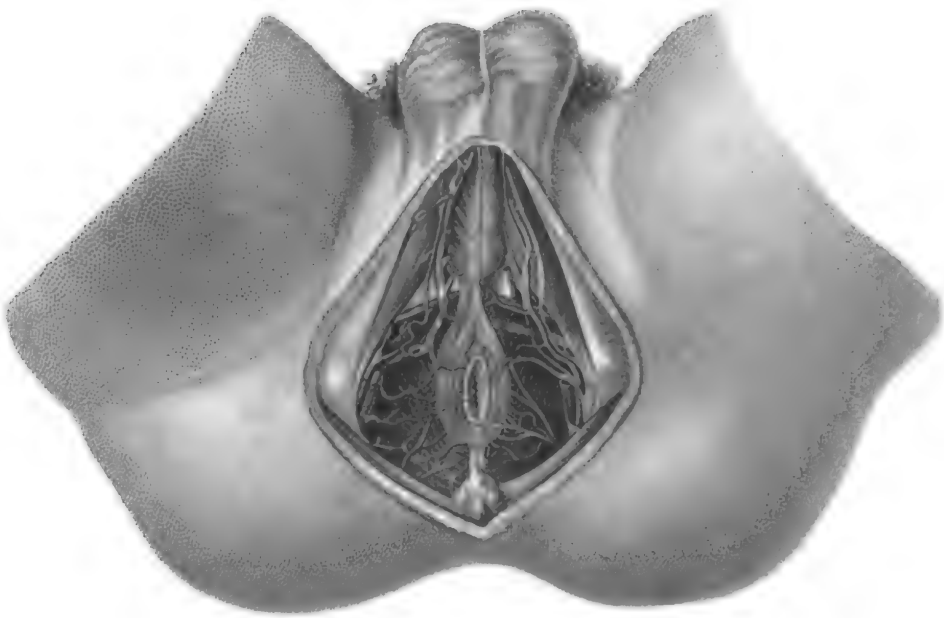

2

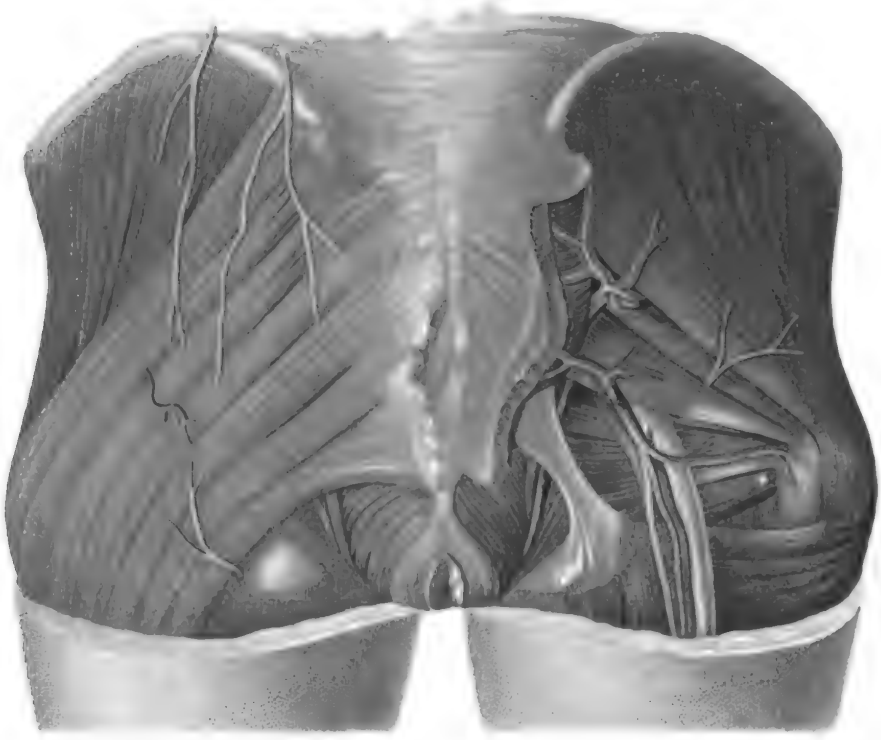

Digitized by Google

Digitized by Google

Fig. 1

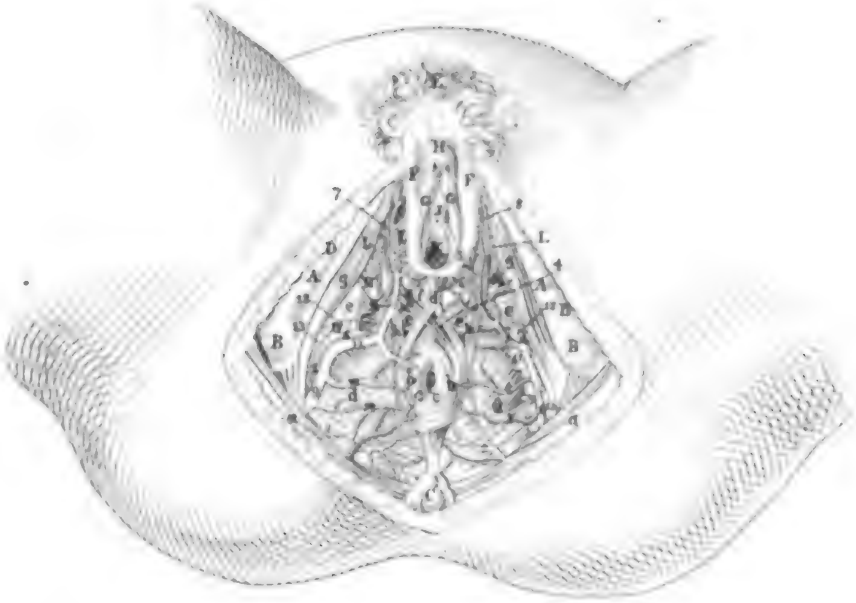

Fig 2

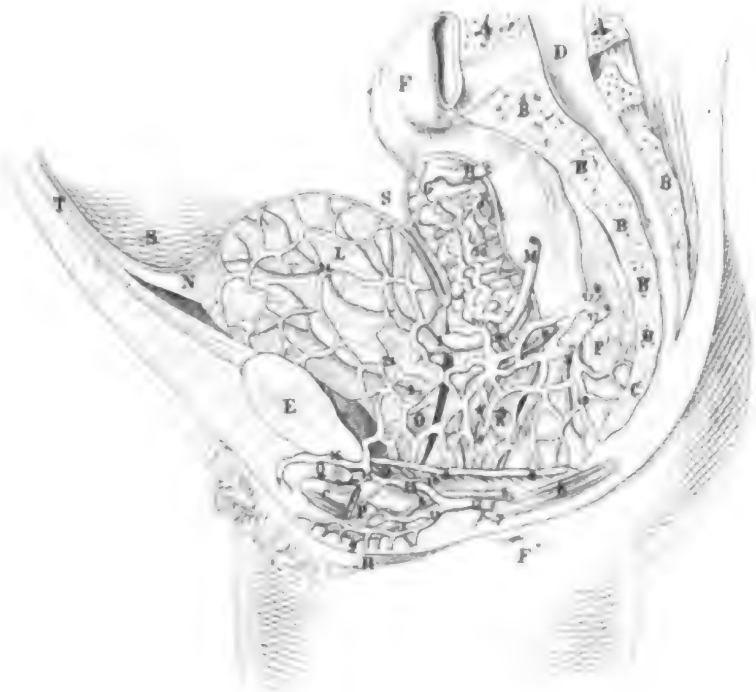

Digitized by Google

Anatomische Tafel XXI.

Afterdammgegend und Beckenorgane des Weibes.

Fig. 1. Untere Beckenwand oder Afterdammgegend des Weibes von aussen, nach Entfernung der Haut und des Unterhautbindegewebes.

A. Sitzbein- und Schambeinäste. — *Ossis ischii ram. adscendens et oss. pubis ram. descendens,* die sich zu den Schenkeln des Schambogens vereinigen. — *Crura arcus pubis.*

B. Sitzbeinhöcker. *Tuber ischii.*

C. Steissbein. — *Os coccygis.*

D. Breite Schenkelbinde. — *Fascia lata.*

E. Schamberg. — *Mons Veneris.*

F. Grosse oder äussere Schamlippen. — *Labia pudendorum majora s. externa.*

G. Kleinere oder innere Schamlippen. — *Labia pudendorum minora s. interna s. Nymphae.*

H. Kitzler. — *Clitoris.*

I. Harnröhrenmündung. — *Orificium urethrae.*

K. Scheideneingang. — *Orificium s. introitus vaginae.*

L. Cowpersche oder Bartholin'sche Drüse. — *Glandula Cowperi s. Bartholini.*

M. Vorhofszwiebel. — *Bulbus cavernosus vestibuli vaginae.*

N. Tiefe Dammbinde. — *Fascia perinei lamina profunda,* von Fasern des tiefen Scheidenschnürers zum Theil bedeckt.

O. Afteröffnung. — *Anus.*

Muskeln.

a. Grosser Gesässmuskel. — *Musc. gluteus maximus.*

b. Aeusserer Schliessmuskel des Afters. — *M. sphincter ani externus.*

b'. Bündel des äussern Afterschliessers zum oberflächlichen Scheidenschliessmuskel.

c. Innerer Schliessmuskel des Afters. — *M. sphincter ani internus.*

d. Afterheber. — *Musc. levator ani.*

d'. Bündel des Afterhebers zum Scheidenvorhof. (Luschka).

e. Oberflächlicher oder hinterer querer Dammmuskel. — *M. transversus perinei (superficialis).*

Digitized by Google

e'. Bündel des hintern queren Dammmuskels zum Scheidenschliessmuskel.

f. Vorderer oder tiefer querer Dammmuskel. — *M. transversus perinei anterior s. profundus.*

g. Sitzbein-Zellkörpermuskel. — *M. ischiocavernosus s. erector clitoridis.*

h. Scheidenschnürer. — *Constrictor cunni s. vaginae (superficialis)* (Selbstständige Ursprungspartie).

Gefässe.

1. Innere oder gemeinsame Schampulsader. — *Art. pudenda interna s. communis.*
2. Aeussere Mastdarm- oder Afterpulsadern. — *Artt. haemorrhoidales externae.*
3. Oberflächlicher Ast der Schampulsader oder oberflächliche Dammpulsader. — *Art. pudendae ram. superficialis s. perinei superficialis.*
4. Quere Dammpulsader. — *Art. transversa perinei.*
5. Hintere Schamlippenpulsadern. — *Artt. labiales posteriores.*
6. Tiefer Ast der Schampulsader. — *Art. pudendae ram. profundus.*
7. Pulsader der Vorhofszwiebel. — *Art. bulbosa.*
8. Gemeinsame Kitzlerpulsader. — *Art. clitoridis communis.*
9. Gemeinsame oder innere Schampulsader. — *Vena pudenda interna s. communis.*
10. Aeussere Mastdarm- oder Afterblutadern. — *Venae haemorrhoidales externae.*
11. Oberflächlicher Ast der Schamblutader. — *V. pudendae internae ram. superficialis.*
12. Tiefer Ast der Schamblutader. — *V. pudend. internae ram. profundus.*
13. Schamnerv. — *Nerv. pudendus.*

Fig. 2. Organe des weiblichen Beckens mit ihren Gefässverzweigungen in seitlicher Ansicht.

A. Fünfter Lendenwirbel. — *Vertebra lumbalis V.*

B. Kreuzbeinwirbel. — *Vertebrae sacrales.*

C. Steissbein. — *Os coccygis.*

D. Rückenmarkskanal des Kreuzbeins. — *Canalis spinalis.*

E. Schambeinvereinigung. — *Symphysis ossium pubis.*

F. Mastdarm. — *Rectum.*

1

2

Digitized by Google

Digitized by Google

F'. Untere vom Bauchfell freie Partie des Mastdarms. — *Rectum.*
F''. Afteröffnung. — *Anus.*
G. Gebärmutter. — *Uterus.*
H. Eileiter oder Falopp'sche Röhre. — *Tuba Faloppiae.*
I. Rundes Gebärmutterband. — *Lig. uteri rotundum.*
K. Scheide. — *Vagina.*
L. Harnblase. — *Vesica urinaria.*
M. Harnleiter. — *Ureter.*
N. Aufhängeband der Harnblase oder Harnstrang. — *Lig. suspensorium vesicae urinariae s. urachus.*
O. Harnröhre. — *Urethra.*
P. Vorhofszwiebel. — *Bulbus cavernosus s. corpus cavernosum vestibuli.*
Q. Schwellkörper des Kitzlers. — *Corpus cavernosum clitoridis.*
R. Grosse oder äussere Schamlippe. — *Labium pudendi majus s. externum.*
S. Bauchfell. — *Peritoneum.*
T. Durchschnittene weisse Bauchlinie. — *Linea alba.*

Muskeln.

a. Afterheber. — *Musc. levator ani.*
b. Aeusserer Schliessmuskel des Afters. — *M. sphincter ani externus.*
c. Vorderer Theil des Scheidenschnürers. — *M. constrictor cunni s. vaginae.*

Gefässe und Nerven.

1. Blasenpulsader. — *Art. vesicalis.*
2. Stämmchen der Gebärmutter und Scheidenpulsader. — *Art. uterina et vaginalis.*
3. Gebärmutterpulsader. — *Art. uterina.*
4. Scheidenpulsader. — *Art. vaginalis.*
5. Mittlere Mastdarmpulsader. — *Art. haemorrhoidalis media.*
6. Innere oder gemeinsame Schampulsader. — *Art. pudenda interna s. communis.*
7. Quere Dammpulsader. — *Art. transversa perinei.*
8. Oberflächlicher Ast der Schampulsader oder oberflächliche Dammpulsader. — *Art. pudendae internae ram. superficialis s. perinei superficialis.*
9. Hintere Schamlippenpulsadern. — *Artt. labiales posteriores.*

Digitized by Google

10. Tiefer Ast der Schampulsader. — *Art. pudendae ram. profundus.*
11. Gemeinsame Kitzlerpulsader. — *Art. clitoridis communis.*
12. Innere oder gemeinsame Schamblutader. — *Vena pudenda interna s. communis.*
13. Oberflächlicher Ast der innern Schamblutader. — *V. pudendae internae ram. superficialis. (Venae labiales posteriores).*
14. Tiefer Ast der innern Schamblutader. — *V. pudendae internae ram. profundus.*
15. Gemeinsame Kitzlerblutader. — *V. communis clitoridis.*
16. Rückenblutader des Kitzlers. — *V. dorsalis clitoridis.*
17. Beckenblutadern aus den Beckengeflechten. — *Venae hypogastricae.*
18. Mastdarmblutadergeflecht. — *Plexus venosus haemorrhoidalis.*
19. Scheidenblutadergeflecht. — - - *vaginalis.*
20. Gebärmutterblutadergeflecht. — *Plexus venosus uterinus.*
21. Harnblasenblutadergeflecht. — - - *vesicalis.*

Digitized by Google

Fig. 1.

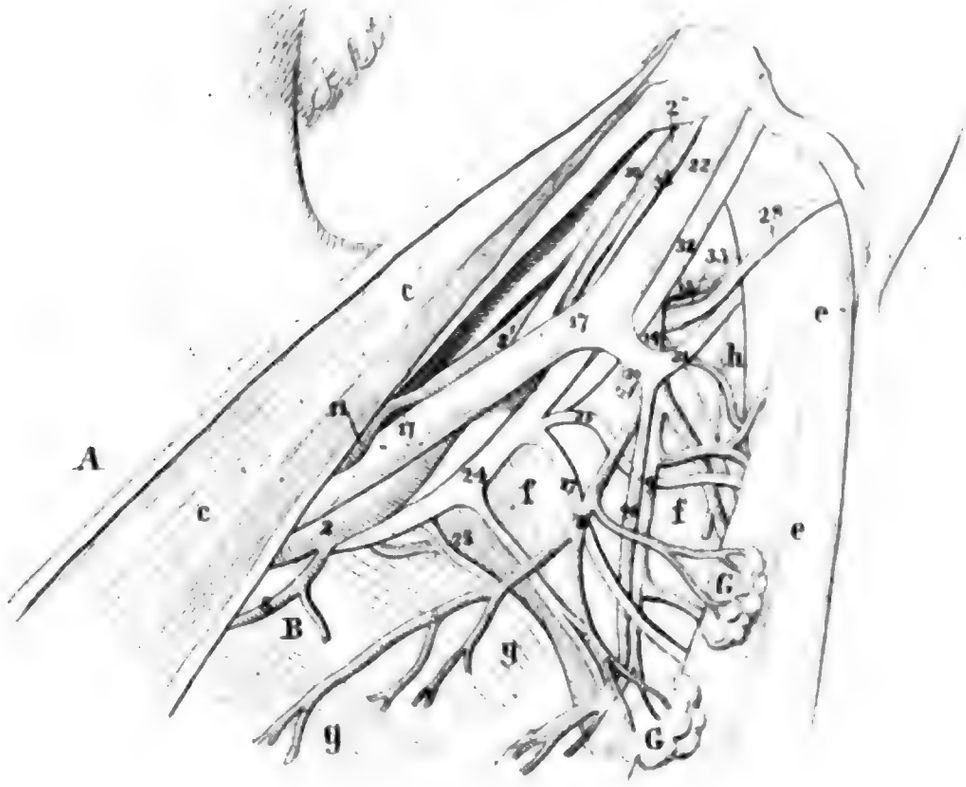

Fig. 2.

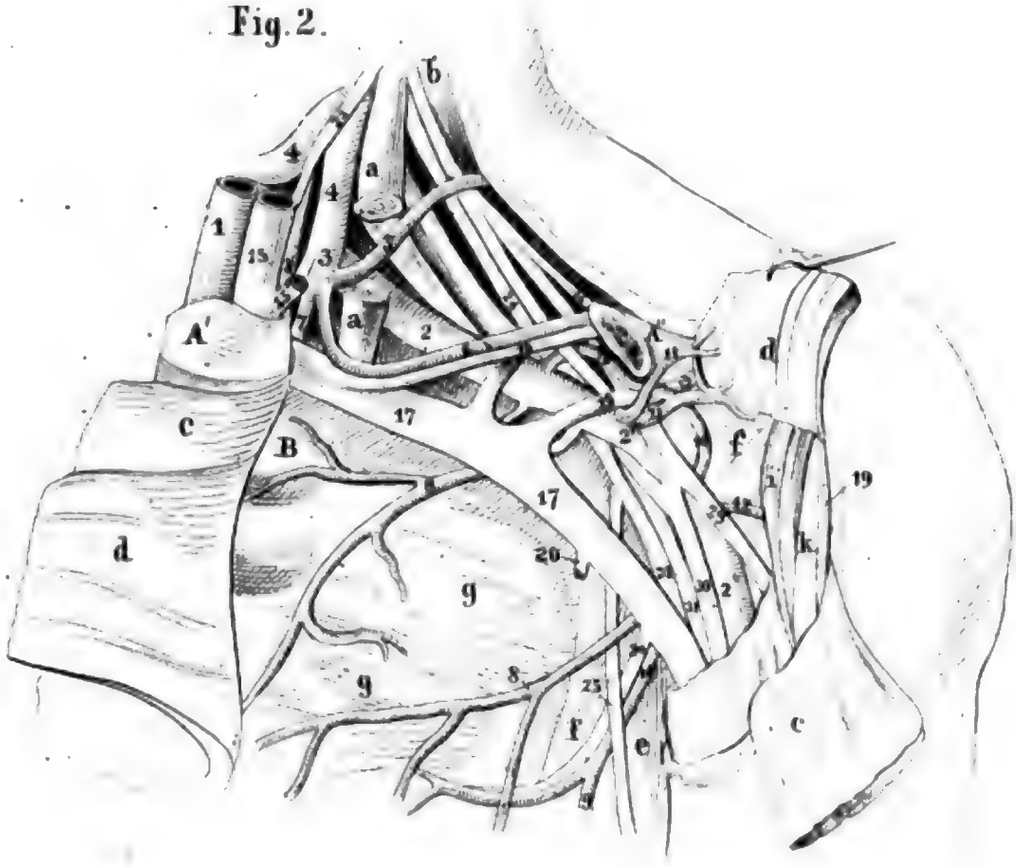

Digitized by Google

Fig. 2.

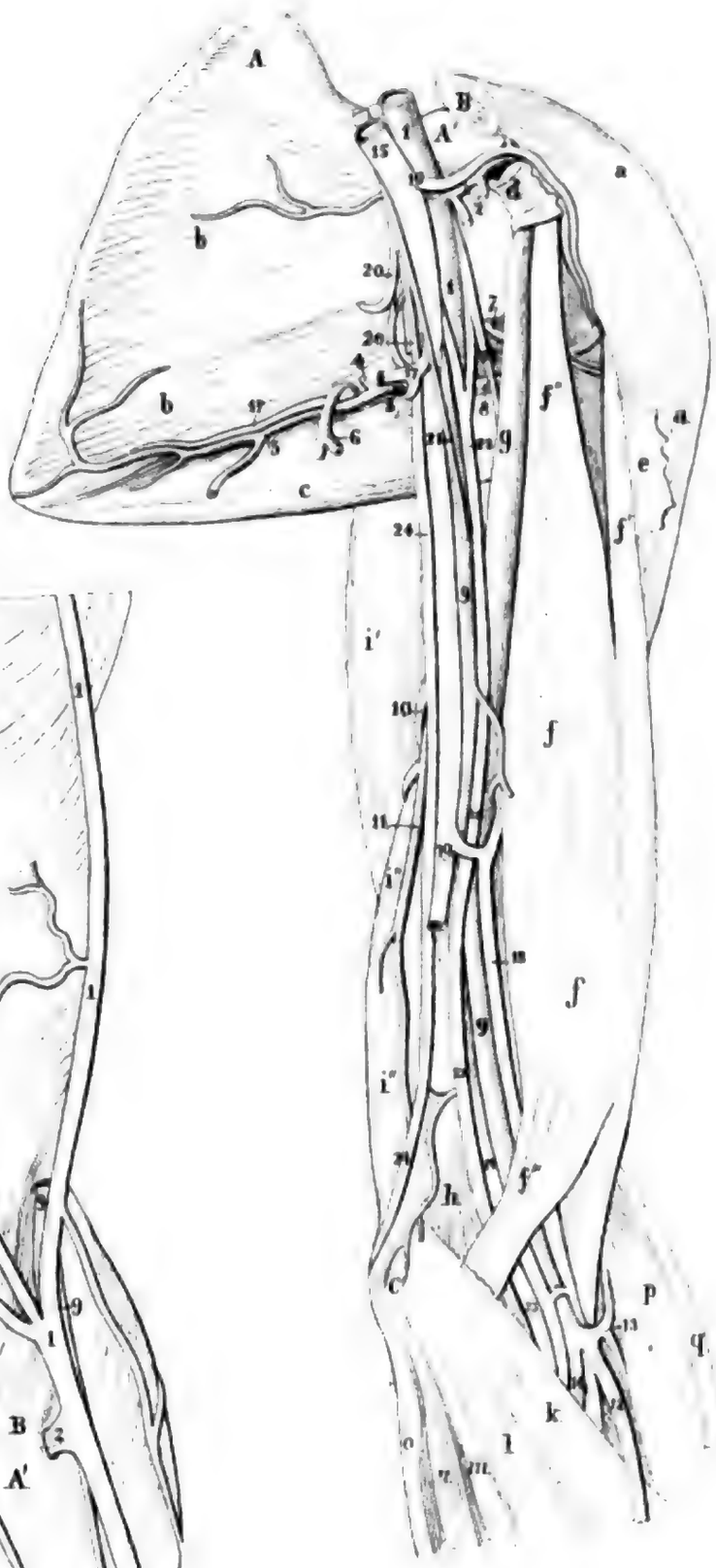

Fig. 1.

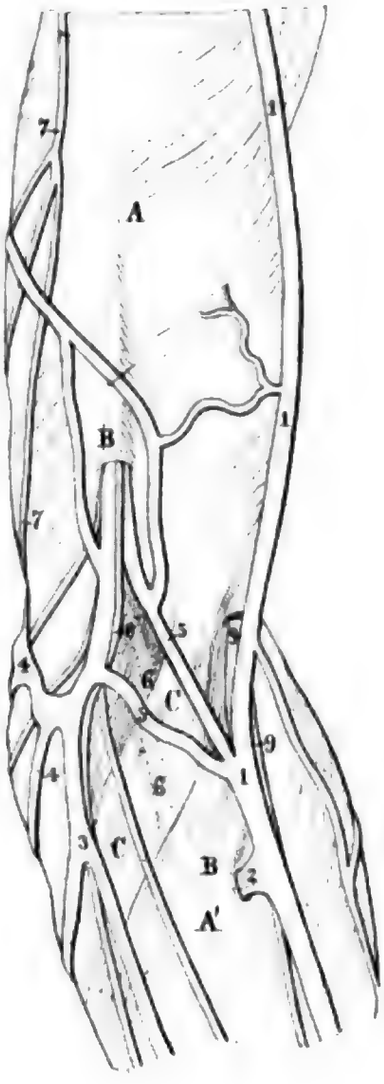

Digitized by Google

Anatomische Tafel XXII.

Achselhöhle.

Fig. 1. Die Achselhöhle von vorne und aussen bei fast senkrecht erhobenem Arme.

A. Schlüsselbeingegend. — *Regio clavicularis.*
B. Rippen. — *Costae.*
G. Lymphdrüsen der Achselgrube. — *Glandulae lymphaticae axillares.*

Muskeln.

c. Grosser Brustmuskel. — *Musc. pectoralis major.*
e. Breiter Rückenmuskel. — *M. latissimus dorsi.*
f. Unterschulterblattmuskel. — *M. subscapularis.*
g. Vorderer grosser sägeförmiger Muskel. — *M. serratus anticus major.*
h. Grosser runder Armmuskel. — *M. teres major.*

Gefässe und Nerven.

2. Unterschlüsselbeinpulsader. — *Art. subclavia.*
2′. Achselpulsader. — *Art. axillaris.*
2″. Armpulsader. — *Art. brachialis.*
8. Aeussere Brustpulsadern. — *Artt. thoracicae (externae).*
9. Lange Brustpulsader. — *Art. thoracica longa, (s. thoracico-dorsalis).*
13. Hintere umschlungene Armpulsader. — *Art. circumflexa humeri posterior.*
14. Unterschulterblattpulsader. — *Art. scapularis inferior s. subscapularis.*
17. Unterschlüsselbeinblutader. — *Vena subclavia et axillaris.*
20. Aeussere Brustpulsader. — *V. thoracico-dorsalis externa.*
21. Hintere umschlungene Armblutader. — *V. circumflexa humeri posterior.*
22. Armblutader. — *V. brachialis.*
24. Achselnervengeflecht. — *Plexus nervosus axillaris.*
25. Aeussere Brustnerven. — *Nervi thoracici (externi).*
26. Oberer oder querer Schulterblattnerv. — *N. suprascapularis s. transversus scapulae.*
27. Unterschulterblattnerv. — *N. subscapularis s. infrascapularis.*
28. Innerer Hautnerv des Armes. — *N. cutaneus internus brachii.*
30. Mittelnerv. — *N. medianus.*
31. Ellbogennerv. — *N. ulnaris.*
33. Umschlungener Armnerv oder Achselnerv. — *N. circumflexus humeri s. axillaris.*
34. Mittlerer Hautnerv des Armes. — *N. cutaneus medius brachii.*

Fig. 2. Die Achselhöhle von vorne nach Wegnahme des Schlüsselbeins und der Brustmuskeln, bei schwach nach aussen rotirtem Oberarme.

A′. Brustbeinende des Schlüsselbeins. — *Claviculae extremitas sternalis.*

Digitized by Google

A''. Schulterhöhenende des Schlüsselbeins. — *Claviculae extremitas acromialis.*
B. Rippen. — *Costae.*

Muskeln.

a. Vorderer od. erster Rippenhalter. — *Musc. scalenus anticus s. primus.*
b. Mittlerer od. zweiter - — - - *medius s. secundus.*
c. Grosser Brustmuskel. — *M. pectoralis major.*
d. Kleiner - — - - *minor.*
e. Breiter Rückenmuskel. — *M. latissimus dorsi.*
f. Unterschulterblattmuskel. — *M. subscapularis.*
g. Vorderer grosser sägeförmiger Muskel. — *M. serratus anticus major.*
i. Hakenarmmuskel. — *M. coracobrachialis.*
k. Kurzer Kopf des zweiköpfigen Armmuskels. — *M. bicipitis brachii caput breve.*

Gefässe und Nerven.

1. Gemeinsame Kopfpulsader. — *Art. carotis communis.*
2. Unterschlüsselbeinpulsader. — *Art. subclavia.*
2'. Achselhöhlenpulsader. — *Art. axillaris.*
2''. Armpulsader. — *Art. brachialis.*
3. Schilddrüsen-Nackenpulsader-Stamm. — *Truncus thyreocervicalis.*
4. Untere Schilddrüsenpulsader. — *Art. thyreoidea inferior.*
5. Quere Nackenpulsader. — *Art. transversa colli.*
6. Quere obere Schulterblattpulsader. — *Art. transversa scapulae s. suprascapularis.*
7. Innere Brustpulsader. — *Art. mammaria interna.*
8. Aeussere Brustpulsadern. — *Artt. thoracicae externae.*
9. Lange Brustpulsader. — *Art. thoracica longa s. thoracico-dorsalis.*
10. Unterschulterblattpulsader. — *Art. subscapularis.*
11. Schulterhöhenpulsader. — *Art. acromialis.*
12. Vordere umschlungene Armpulsader. — *Art. circumflexa humeri anterior.*
15. Innere Drosselblutader. — *Vena jugularis interna.*
15'. Aeussere - — - - *externa.*
16. Untere Schilddrüsenblutader. — *V. thyreoidea inferior.*
17. Unterschlüsselbein- und Achselblutader. — *V. subclavia et axillaris.*
18. Quere oder obere Schulterblattpulsader. — *Art. transversa scapulae s. suprascapularis.*
19. Speichen-Hautblutader des Armes. — *V. cephalica.*
20. Aeussere Brustblutader. — *V. thoracica externa.*
23. Lungenmagennerv oder herumschweifender Nerv. — *Nerv. vagus s. pneumo-gastricus.*
24. Armnervengeflecht. — *Plexus nervosus axillaris.*
25. Aeussere Brustnerven. — *Nervi thoracici.*
26. Querer oder oberer Schulterblattnerv. — *N. suprascapularis s. transversus scapulae.*
29. Aeusserer Hautnerv des Armes. — *N. cutaneus externus brachii.*
30. Mittelnerv des Armes. — *N. medianus.*
31. Ellbogennerv. — *N. ulnaris.*
32. Speichennerv. — *N. radialis.*

Digitized by Google

1

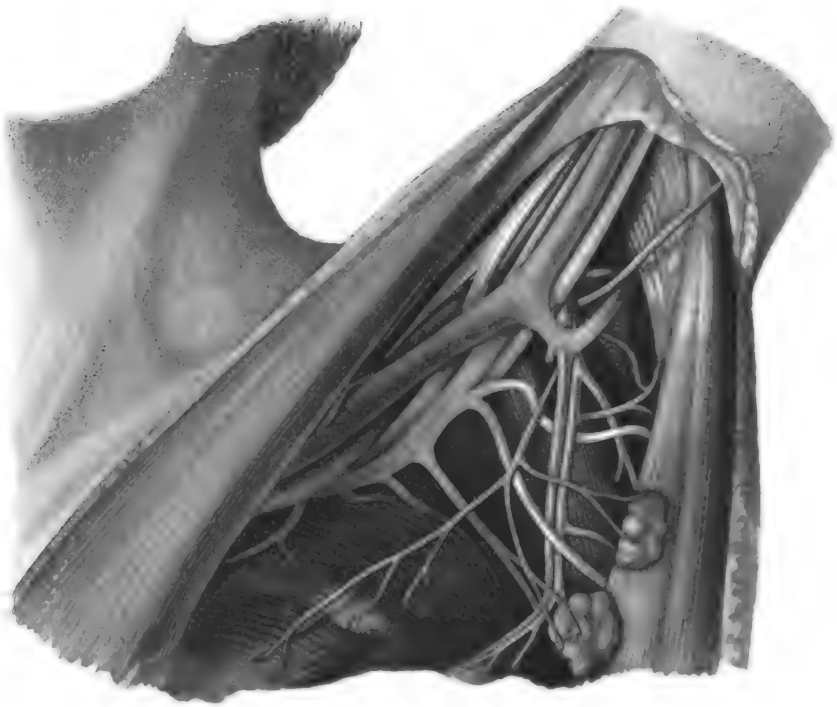

2

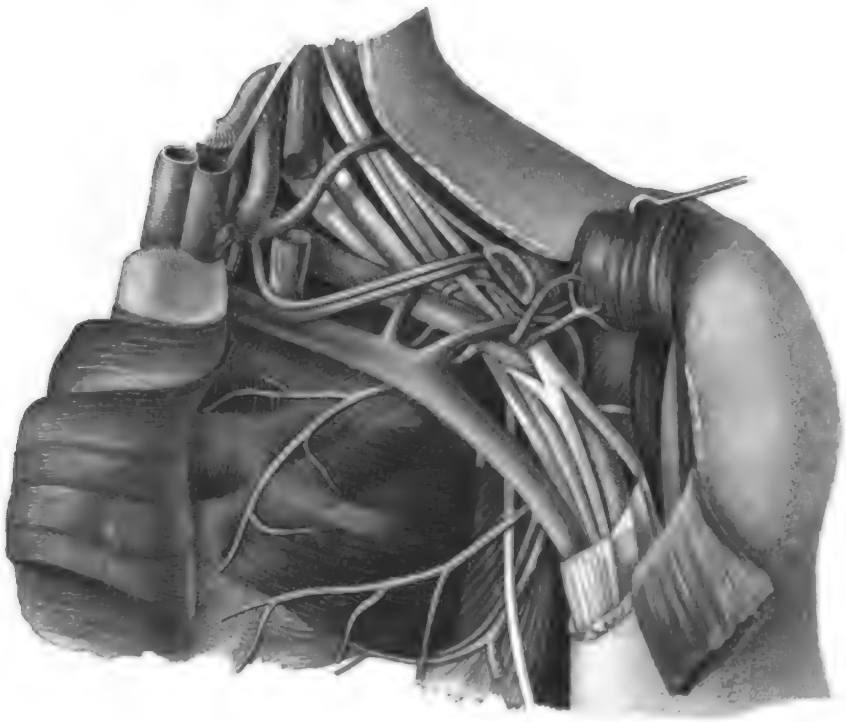

Digitized by Google

Anatomische Tafel XXIII.

Beugefläche des Oberarmes.

Fig. 1. Beugeseite des linken Ellenbogens nach Entfernung der Haut und des Unterhautbindegewebes.

A. Muskelbinde des Oberarms. — *Fascia brachii.*
A'. - - Vorderarms. — - *antibrachii.*
B. Oeffnung in der Vorderarmbinde. — *Processus falciformis fasciae antibrachii* zum Durchtritt der Blutadern.
C. Oberflächlicher Fortsatz der Sehne des zweiköpfigen Armmuskels zur Muskelbinde des Vorderarms.

Gefässe und Nerven.

1. Speichen-Hautblutader. — *Vena cephalica.*
2. Mit den tieferen Blutadern sich verbindender Zweig der Speichen-Hautblutader. — *Ram. communicans venae cephalicae.*
3. Ellen-Hautblutader. — *Vena basilica.*
4. Hautblutadern von der Rückenfläche des Vorderarms. — *Vv. subcutaneae dorsales antibrachii.*
5. Mittelarmvene. — *V. mediana* (doppelt).
6. Armpulsader. — *Art. brachialis*, durch die Muskelbinde durchschimmernd.
7. Zweige des inneren oder kleinen Hautnerven des Armes. — *Nerv. cutaneus brachii internus s. minor.*
8. Zweige des mittlern Hautnerven des Arms. — *N. cutaneus brachii medius s. internus major.*
9. Aeusserer Hautnerv des Armes, Muskelhautnerv oder durchbohrender Nerv. — *N. cutaneus brachii externus s. musculocutaneus s. perforans Casserii.*

Fig. 2. Vordere Fläche des linken Schulterblattes, des Oberarmes und Ellenbogengelenkes, nach Entfernung der Muskelbinde des Armes.

A. Schulterblatt. — *Scapula.*
A'. Hakenfortsatz des Schulterblattes. — *Processus coracoides.*
B. Schulterhöhenende des Schlüsselbeines. — *Claviculae extremitas acromialis.*
C. Innerer Gelenkhöcker des Oberarms. — *Condylus internus humeri.*

Digitized by Google

Muskeln.

a. Deltamuskel. — *Musc. deltoides.*
b. Unterschulterblattmuskel. — *M. subscapularis.*
c. Grosser runder Armmuskel. — *M. teres major.*
d. Sehne des kleinen Brustmuskels. — *M. pectoralis minor.*
e. - grossen - — - - *major.*
f. Zweiköpfiger Armmuskel. — *M. biceps brachii.*
f'. Langer Kopf des zweiköpfigen Armmuskels. — *M. bicipitis brachii caput longum.*
f''. Kurzer Kopf des zweiköpfigen Armmuskels. — *M. bicipitis brachii caput breve.*
f'''. Sehnige Ausbreitung vom zweiköpfigen Armmuskel zur Muskelbinde des Vorderarms.
g. Hakenarmmuskel — *M. coracobrachialis.*
h. Innerer Armmuskel. — *M. brachialis internus.*
i'. Langer Kopf des dreiköpfigen Armmuskels. — *M. tricipitis brachii caput longum.*
i''. Kurzer Kopf des dreiköpfigen Armmuskels. — *M. tricipitis brachii caput breve.*
k. Runder Vorwärtsdreher der Hand. — *M. pronator teres.*
l. Innerer Speichenmuskel oder Speichenbeuger der Hand. — *M. radialis internus s. flexor carpi radialis.*
m. Langer Hohlhandmuskel. — *M. palmaris longus.*
n. Oberflächlicher oder durchbohrter Fingerbeuger. — *M. flexor digitorum sublimis s. perforatus.*
o. Innerer Ellenmuskel oder Ellenbeuger der Hand. — *M. ulnaris internus s. flexor carpi ulnaris.*
p. Armspeichenmuskel oder langer Rückwärtswender der Hand. — *M. brachio-radialis s. supinator longus.*
q. Langer äusserer Speichenmuskel oder langer Speichenstrecker der Hand. — *M. radialis externus longus s. extensor carpi radialis longus.*

Gefässe und Nerven.

1. Achselpulsader. — *Art. axillaris.*
2. Brustschulterpulsader. — *Art. thoracico-acromialis.*
3. Unterschulterblattpulsader. — *Art. subscapularis s. scapularis inferior.*
4. Umgeschlagene Schulterblattpulsader. — *Art. circumflexa scapulae.*
5. Absteigender Ast der unteren Schulterblattpulsader. — *Art. subscapularis ramus descendens.*
6. Lange Brustpulsader. — *Art. thoracica longa.*
7. Vordere umschlungene Armpulsader. — *Art. circumflexa humeri anterior.*

Digitized by Google

2

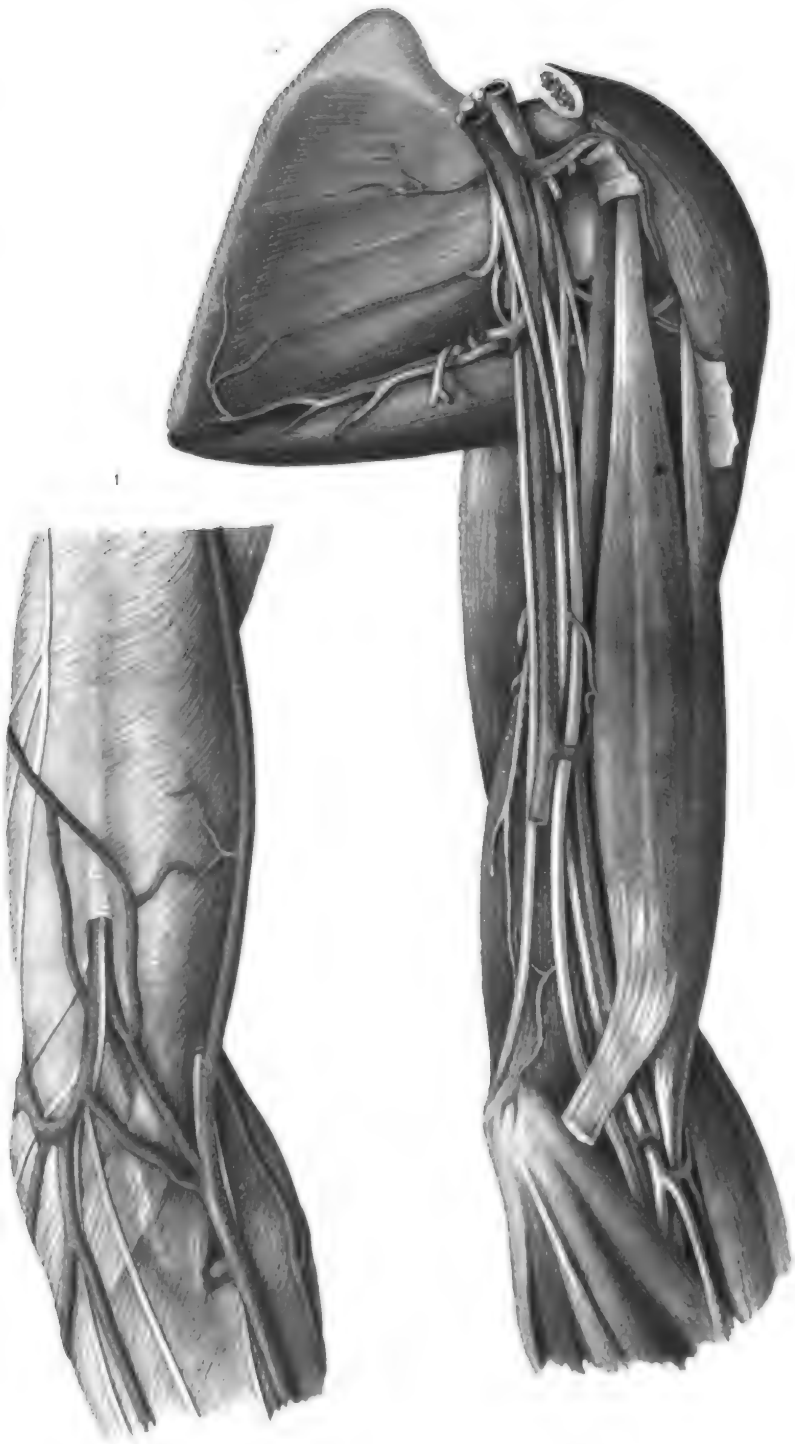

1

Digitized by Google

Digitized by Google

Fig. 1.

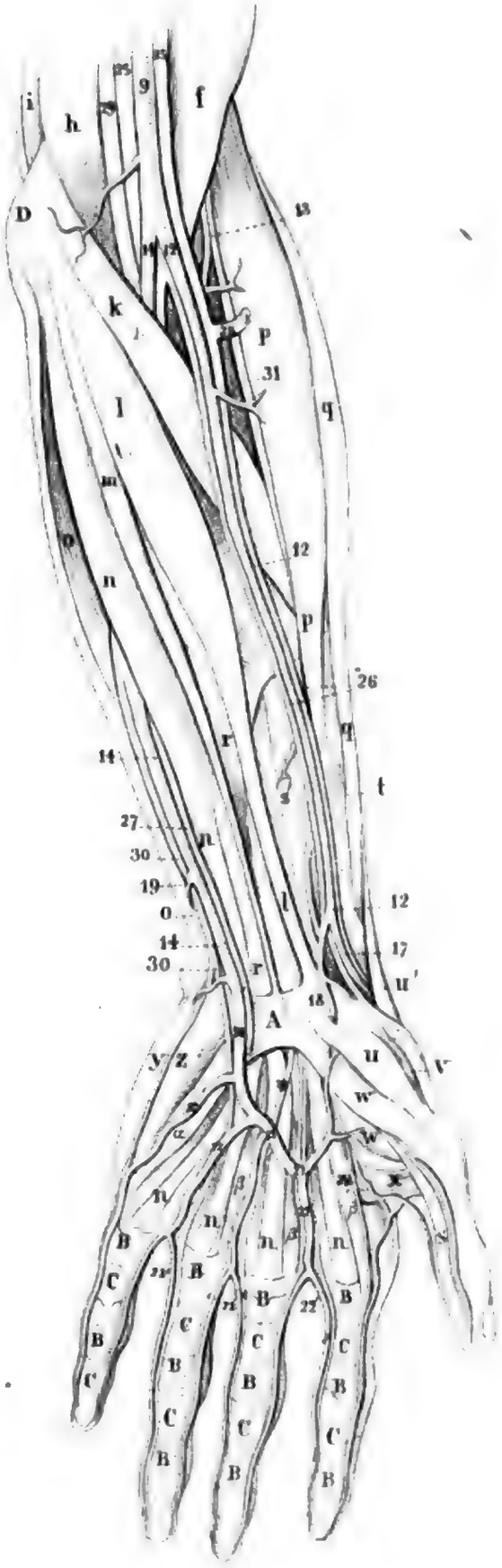

Fig. 2.

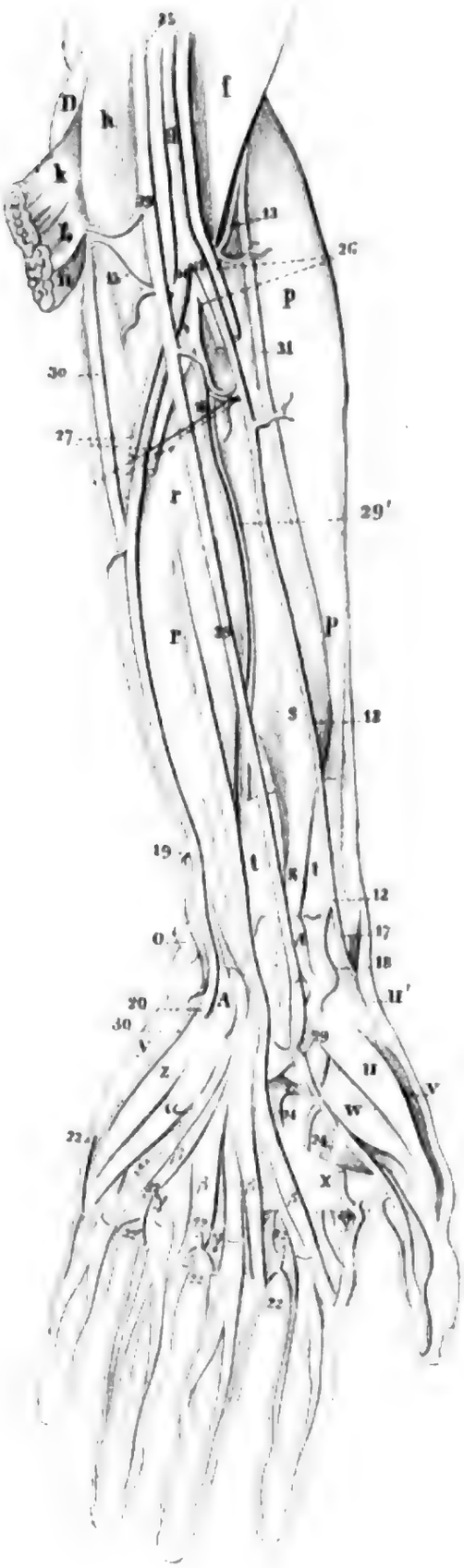

Digitized by Google

8. Hintere umschlungene Armpulsader. — *Art. circumflexa humeri posterior.*
9. Armpulsader. — *Art. brachialis.*
10. Tiefe Armpulsader. — *Art. profunda brachii.*
11. Obere Ellennebenpulsader. — *Art. collateralis ulnaris superior s. prima.*
12. Speichenpulsader. — *Art. radialis.*
13. Zurücklaufende Speichenpulsader. — *Art. radialis recurrens.*
14. Ellenpulsader. — *Art. ulnaris s. cubitalis.*
15. Achselblutader. — *Vena axillaris.*
16. Brust-Schulterblutader. — *V. thoracico-acromialis.*
17. Untere Schulterblattblutader. — *V. subscapularis s. scapularis inferior.*
18. Armblutadern. — *Vv. brachiales.*
19. Ellenhautblutader. — *V. basilica* (unter der Vorderarmbinde abgeschnitten).
20. Unterschulterblattnerven. — *Nervi subscapulares.*
21. Mittlerer Hautnerv des Armes. — *N. cutaneus brachii medius.*
22. Aeusserer Hautnerv des Armes, Muskelhautnerv oder durchbohrender Nerv. — *N. cutaneus brachii externus s. musculo-cutaneus s. perforans Casserii.*
23. Mittelarmnerv. — *N. medianus.*
24. Ellennerv. — *N. ulnaris.*

Digitized by Google

Fig. 1.

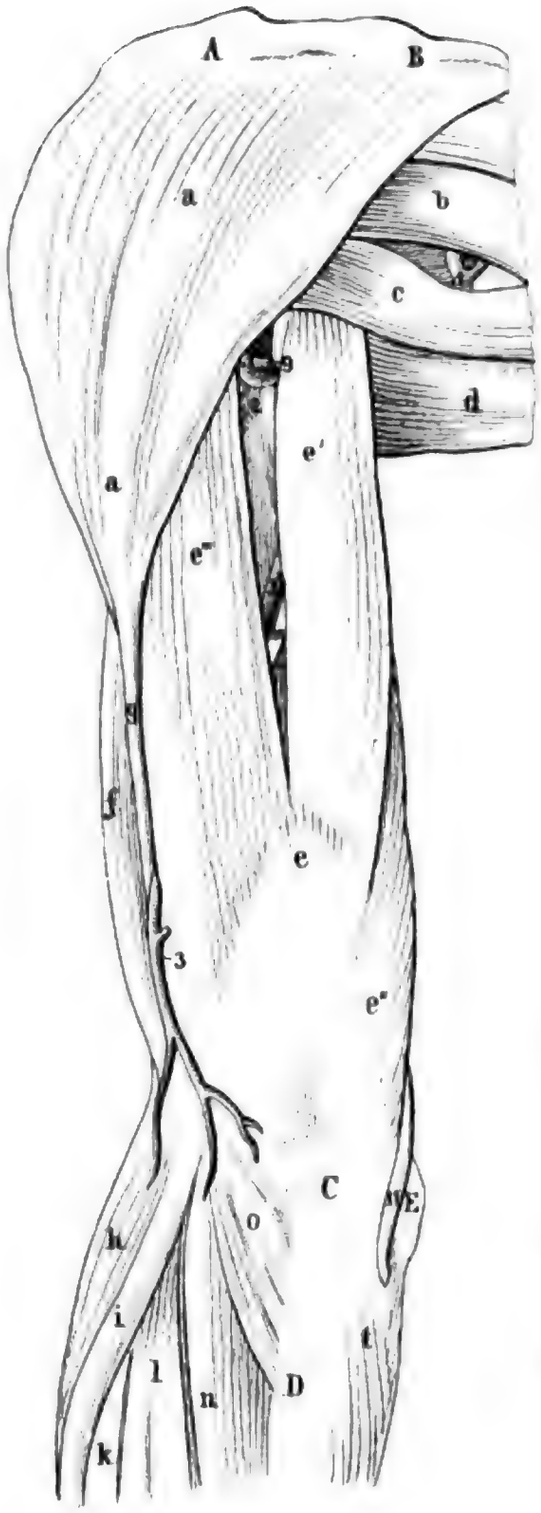

Fig. 2.

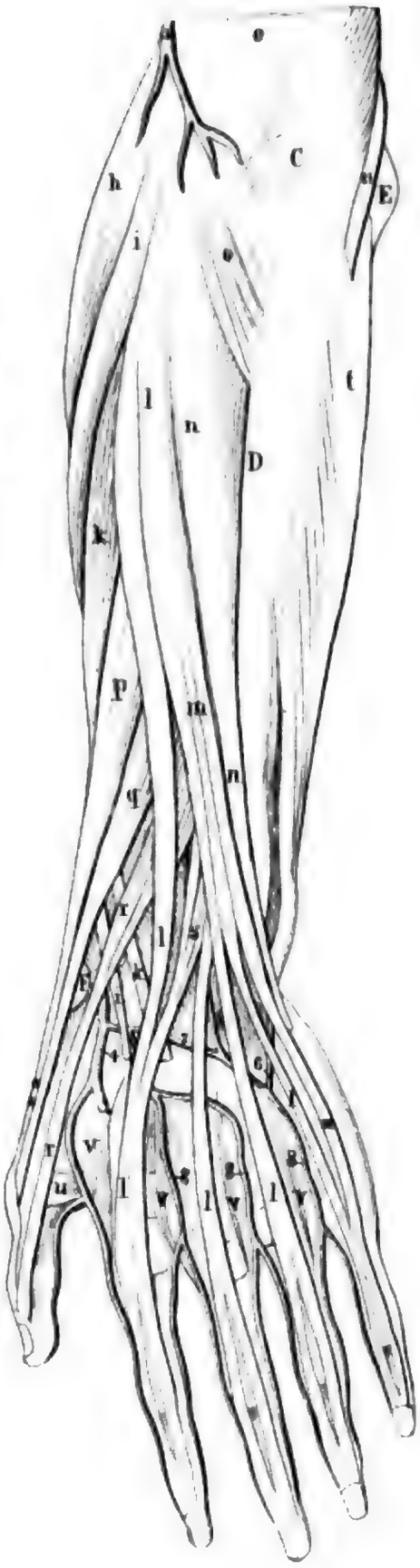

Digitized by Google

Anatomische Tafel XXIV.

Streckfläche des Ober- und Vorderarmes.

Fig. 1. Rückseite des linken Oberarmes mit einem Theile des Schulterblattes.

A. Schulterhöhe. — *Acromion.*
B. Schulterblattgrube. — *Spina scapulae.*
C. Ellenfortsatz. — *Olecranon s. processus anconeus.*
D. Hintere Fläche der Elle oder des Ellenbogenbeins. — *Ulna.*
E. Innerer Gelenkhöcker oder Knorren des Oberarmbeins. — *Condylus humeri internus s. flexorius s. Epicondylus medialis (Henle).*

Muskeln.

a. Deltamuskel. — *Musc. deltoides.*
b. Untergrätenmuskel. — *M. infraspinatus.*
c. Kleiner runder Armmuskel. — *M. teres minor.*
d. Grosser - - — - - *major.*
e. Dreiköpfiger Armmuskel oder Vorderarmstrecker. — *M. triceps brachii s. extensor cubiti, s. extensor triceps.*
e'. Langer oder medialer Kopf des Vorderarmstreckers. — *Caput longum musc. tricipitis s. anconeus longus.*
e''. Innerer Kopf des Vorderarmstreckers. — *Caput internum m. tricipitis s. anconeus internus s. brevis s. parvus.*
e'''. Aeusserer Kopf des Vorderarmstreckers. — *Caput externum m. tricipitis s. anconeus externus s. magnus.*
f. Aeusserer (Radial-) Rand des zweiköpfigen Armmuskels. — *Musc. biceps brachii.*
g. Aeusseres Zwischenmuskelband des Oberarms. — *Lig. intermusculare brachii externum.*
h. Armspeichenmuskel oder langer Rückwärtswender der Hand. — *Musc. brachio-radialis s. supinator longus.*
i. Aeusserer langer Speichenmuskel oder langer Speichenstrecker der Hand. — *M. radialis externus longus s. extensor carpi radialis longus.*
k. Kurzer äusserer Speichenmuskel oder kurzer Speichenstrecker der Hand. — *M. radialis externus brevis s. extensor carpi radialis brevis.*

Digitized by Google

l. Gemeinschaftlicher Fingerstrecker. — *M. extensor digitorum communis.*

n. Aeusserer Ellenmuskel oder Ellenstrecker der Hand. — *M. ulnaris externus s. extensor carpi ulnaris.*

o. Knorrenmuskel. — *M. anconeus quartus s. parvus.*

t. Innerer Ellenmuskel oder Ellenbeuger der Hand. — *M. ulnaris internus s. flexor carpi ulnaris.*

Gefässe und Nerven.

1. Umgeschlagene Schulterblattpulsader. — *Art. circumflexa scapulae.*
2. Hintere Armpulsader oder umgeschlagene Pulsader des Arms. — *Art. circumflexa humeri posterior.*
3. Tiefe Armpulsader. — *Art. profunda brachii.*
9. Achselnerv oder umgeschlagener Armnerv. — *Nerv. axillaris s. circumflexus brachii.*
10. Speichennerv. — *N. radialis.*
11. Ellennerv. — *N. ulnaris.*

Fig. 2. Hintere oder Rückenfläche des linken Vorderarms und der Hand.

C. Ellenfortsatz. — *Olecranon s. Processus anconeus.*

D. Hintere Fläche der Elle. — *Ulna.*

E. Innerer Gelenkhöcker des Oberarmbeins, medialer Oberarmknorren. — *Condylus humeri internus s. flexorius s. Epicondylus medialis (Henle).*

F. Griffelfortsatz der Speiche. — *Processus styloides radii.*

Muskeln.

e. Ansatz des dreiköpfigen Armmuskels. — *Musc. triceps brachii s. extensor triceps.*

h. Armspeichenmuskel oder langer Rückwärtswender der Hand. — *M. brachio-radialis s. supinator longus.*

i. Langer äusserer Speichenmuskel oder langer Speichenstrecker der Hand. — *M. radialis externus longus s. extensor carpi radialis longus.*

k. Kurzer äusserer Speichenmuskel oder kurzer Speichenstrecker der Hand. — *M. radialis externus brevis s. extensor carpi radialis brevis.*

l. Gemeinsamer Fingerstrecker. — *M. extensor digitorum communis.*

m. Strecker des kleinen Fingers. — *M. extensor digiti quinti proprius.*

n. Aeusserer Ellenmuskel oder Ellenstrecker der Hand. — *M. ulnaris externus s. extensor carpi radialis.*

Digitized by Google

1

2.

Digitized by Google

o. Knorrenmuskel. — *M. anconeus quartus.*
p. Langer Daumenabzieher. — *M. abductor pollicis longus.*
q. Kurzer Daumenstrecker. — *M. extensor pollicis brevis.*
r. Langer - — - - - *longus.*
s. Zeigefingerstrecker. — *M. extensor digiti indicis proprius.*
t. Innerer Ellenmuskel oder Ellenbeuger der Hand. — *M. ulnaris internus s. flexor carpi ulnaris.*
u. Anzieher des Daumens. — *M. adductor pollicis.*
v. Aeussere Zwischenknochenmuskel. — *Mm. interossei externi.*

Gefässe und Nerven.

3. Tiefe Armpulsader. — *Art. profunda brachii.*
4. Handrückenast der Speichenpulsader. — *Art. radialis ram. dorsalis.*
5. Zwischenknochenpulsader des Vorderarms. — *Art. interossea antibrachii.*
6. Handrückenast der Ellenpulsader. — *Art. ulnaris ram. dorsalis.*
7. Rückennetz der Handwurzel. — *Rete carpi dorsale.*
8. Rückenpulsadern der Finger. — *Artt. digitales dorsales.*
9. Ellennerv. — *Nerv. ulnaris.*

Digitized by Google

Anatomische Tafel XXV.

Volarfläche des Vorderarms und der Hand.

Fig. 1. Volarfläche des linken Vorderarms und der Hand nach Wegnahme der Muskelbinde.

A. Gemeinsames Handwurzelband. — *Lig. carpi commune volare.*
B. C. Scheidenbänder der Fingersehnen. — *Ligg. vaginalia tendinum.*
D. Innerer Gelenkhöcker oder Knorren des Oberarmbeins. — *Condylus internus s. flexorius s. epicondylus medialis humeri.*

Muskeln.

f. Sehne des zweiköpfigen Armmuskels. — *Musc. biceps humeri.*
h. Innerer Armmuskel. — *M. brachialis internus.*
i. Unteres Ende des dreiköpfigen Vorderarmstreckers. — *M. triceps brachii s. extensor triceps.*
k. Runder Vorwärtswender oder Einwärtsdreher. — *M. pronator teres s. rotundus.*
l. Innerer Speichenmuskel oder Speichenbeuger der Hand. — *M. radialis internus s. flexor carpi radialis.*
m. Langer Hohlhandmuskel. — *M. palmaris longus.*
n. Oberflächlicher Fingerbeuger. — *M. flexor digitorum sublimis.*
o. Innerer Ellenmuskel oder Ellenbeuger der Hand. — *M. ulnaris internus s. flexor carpi ulnaris.*
p. Arm-Speichenmuskel oder langer Rückwärtsdreher. — *M. brachioradialis s. supinator longus.*
q. Langer äusserer Speichenmuskel oder langer Speichenstrecker. — *M. radialis externus longus s. extensor carpi radialis longus.*
r. Tiefer Fingerbeuger. — *M. flexor digitorum profundus.*
s. Langer Daumenbeuger. — *M. flexor pollicis longus.*
t. Viereckiger Vorwärtswender der Hand. — *M. pronator quadratus.*
u. Kurzer Daumenabzieher. — *M. abductor pollicis brevis.*
u'. Langer - — - - - *longus.*
v. Gegensteller des Daumens. — *M. opponens pollicis.*
w. Kurzer Daumenbeuger. — *M. flexor pollicis brevis.*
x. Anzieher des Daumens. — *M. adductor pollicis.*
y. Abzieher des kleinen Fingers. — *M. abductor digiti quinti.*
z. Kurzer Beuger des kleinen Fingers. — *M. flexor digiti quinti brevis.*

Digitized by Google

α. Anzieher oder Gegensteller des kleinen Fingers. — *M. adductor digiti quinti s. opponens.*
β. Spulwurmmuskeln. — *Mm. lumbriales.*

Gefässe und Nerven.

9. Armpulsader. — *Art. brachialis.*
12. Speichenpulsader. — *Art. radialis.*
13. Rücklaufende Speichenpulsader. — *Art. recurrens radialis.*
14. Ellenpulsader. — *Art. ulnaris.*
17. Handrückenast der Speichenpulsader. — *Art. radialis ram. dorsalis.*
18. Oberflächlicher Hohlhandast der Speichenpulsader. — *Art. radialis ram. volaris sublimis.*
19. Handrückenast oder Ellenpulsader. — *Art. ulnaris ram. dorsalis.*
20. Oberflächlicher Hohlhandast der Ellenpulsader. — *Art. ulnaris ram. volaris sublimis.*
21. Oberflächlicher Hohlhandpulsaderbogen. — *Arcus volaris sublimis.*
22. Hohlhandfingerpulsadern. — *Aa. digitales communes.*
22′. Ellen- und Speichenäste der Fingerpulsadern. — *Aa. digitalium ram. radialis et ulnaris.*
25. Armblutadern. — *Venae brachiales.*
26. Speichenblutadern. — *Vv. radiales.*
27. Ellenblutadern. — *Vv. ulnares.*
28. Verbindungsast zwischen den tiefen und oberflächlichen Armblutadern. — *Ram. communicans venarum brachii.*
29. Mittelnerv des Armes. — *Nerv. medianus.*
30. Ellennerv. — *N. ulnaris.*
31. Speichennerv. — *N. radialis.*

Fig. 2. Volarfläche des linken Vorderarms und der Hand nach Entfernung der oberflächlichen Beugemuskeln.

A. Gemeinschaftliches Hohlhandband. — *Lig. carpi commune volare* (durchschnitten).
D. Innerer Gelenkhöcker oder Knorren des Oberarmbeins. — *Condylus internus s. flexorius s. epicondylus medialis humeri.*

Muskeln.

f. Sehne des zweiköpfigen Armmuskels. — *Musc. biceps.*
h. Innerer Armmuskel. — *M. brachialis internus.*
k. Runder Vorwärtsdreher. — *M. pronator teres s. rotundus.*

Digitized by Google

1.

2

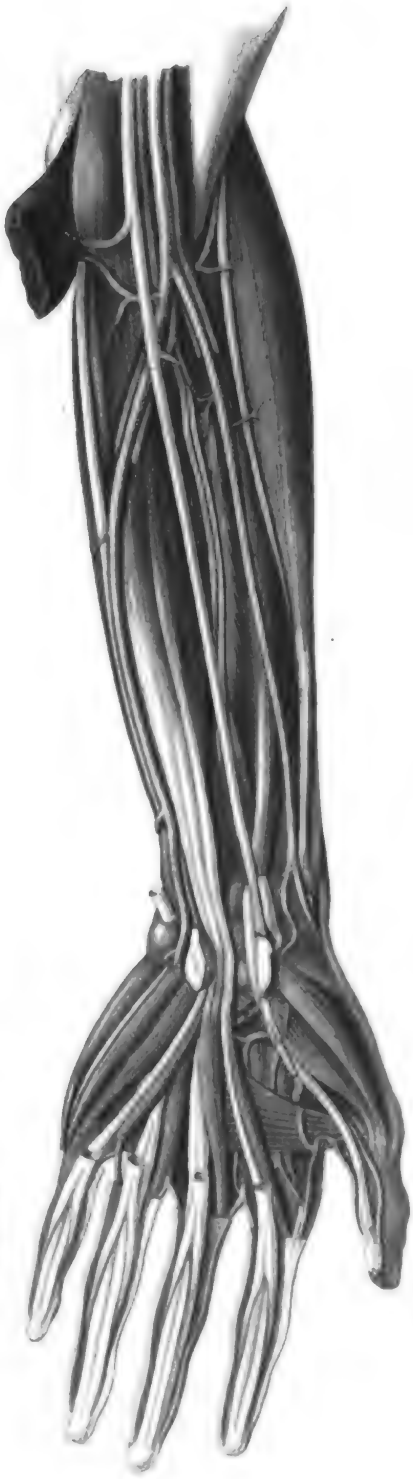

Digitized by Google

l. Innerer Speichenmuskel oder Speichenbeuger der Hand. — *M. radialis internus s. flexor carpi radialis.*

n. Gemeinsamer oberflächlicher Fingerbeuger. — *M. flexor digitorum communis sublimis.*

o. Sehnenansatz des inneren Ellenmuskels od. Ellenbeugers der Hand. — *M. ulnaris internus s. flexor carpi ulnaris.*

p. Arm-Speichenmuskel oder langer Rückwärtswender. — *M. brachioradialis s. supinator longus.*

r. Tiefer Fingerbeuger. — *M. flexor digitorum profundus.*

s. Langer Daumenbeuger. — *M. flexor pollicis longus.*

t. Viereckiger Vorwärtsdreher. — *M. pronator quadratus.*

u. Kurzer Daumenabzieher. — *M. abductor pollicis brevis.*

u'. Langer - — - - - *longus.*

v. Gegensteller des Daumens. — *M. opponens pollicis.*

w. Kurzer Daumenbeuger. — *M. flexor pollicis brevis.*

x. Anzieher des Daumens. — *M. adductor pollicis.*

y. Abzieher des kleinen Fingers. — *M. abductor digiti quinti.*

z. Kurzer Beuger des kleinen Fingers. — *M. flexor digiti quinti brevis.*

α. Anzieher oder Gegensteller des kleinen Fingers. — *M. adductor s. opponens digiti quinti.*

β. Spulwurmmuskeln. — *Mm. lumbricales.*

γ. Zwischenknochenmuskeln. — *Mm. interossei.*

Gefässe und Nerven.

9. Armpulsader. — *Art. brachialis.*

12. Speichenpulsader. — *Art. radialis.*

13. Rückläufige Speichenpulsader. — *Art. recurrens radialis.*

14. Ellenpulsader. — *Art. ulnaris.*

15. Rückläufige Ellenpulsader. — *Art. ulnaris recurrens.*

16. Zwischenknochenpulsader des Vorderarms. — *Art. interossea antibrachii.*

17. Handrückenast der Speichenpulsader. — *Art. radialis ram. dorsalis.*

18. Oberflächlicher Hohlhandast der Speichenpulsader. — *Art. radialis ram. volaris sublimis.*

19. Handrückenast der Ellenpulsader. — *Art. ulnaris ram. dorsalis.*

20. Oberflächlicher Hohlhandast der Ellenpulsader. — *Art. ulnaris ram. volaris sublimis.*

22. Gemeinsame Fingerpulsadern. — *Aa. digitales communes.*

22'. Speichen oder Ellenzweige der Fingerpulsadern. — *Aa. digitalium ram. radiales et ulnares.*

23. Tiefer Pulsaderbogen der Hohlhand. — *Arcus volaris profundus.*

Digitized by Google

24. Mittelhandpulsadern oder Zwischenknochenpulsadern der Hand. — *Aa. metacarpeae s. interosseae manus.*
25. Armblutadern. — *Venae brachiales.*
26. Speichenblutadern. — *Vv. radiales.*
27. Ellenblutadern. — *Vv. ulnares.*
29. Mittelarmnerv. — *Nerv. medianus.*
29′. Zwischenknochennerv des Vorderarms. — *N. interosseus antibrachii.*
30. Ellennerv. — *N. ulnaris.*
31. Speichennerv. — *N. radialis.*

Digitized by Google

Fig. 1.

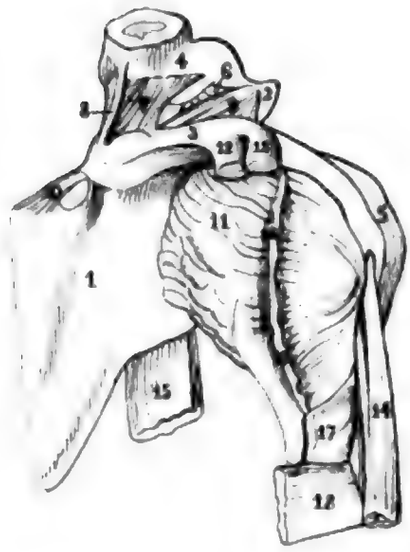

Fig. 2.

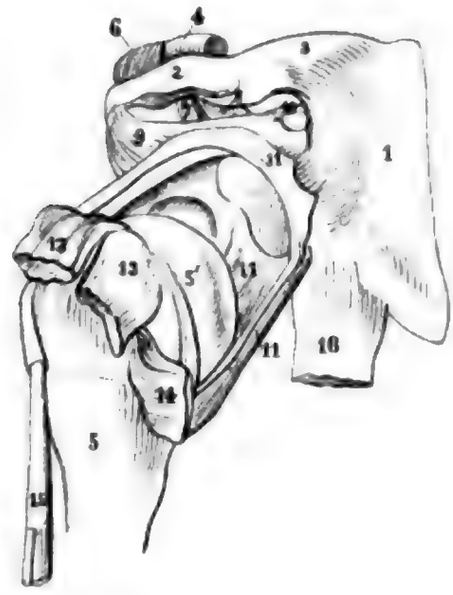

Fig. 6.

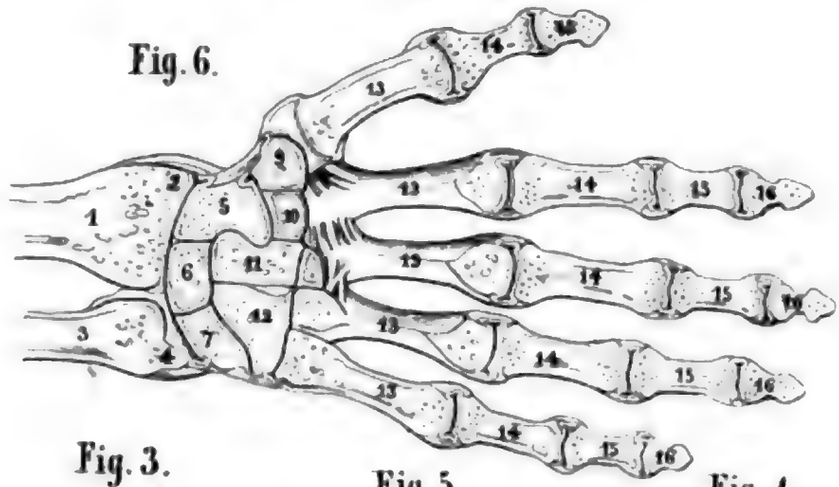

Fig. 3.

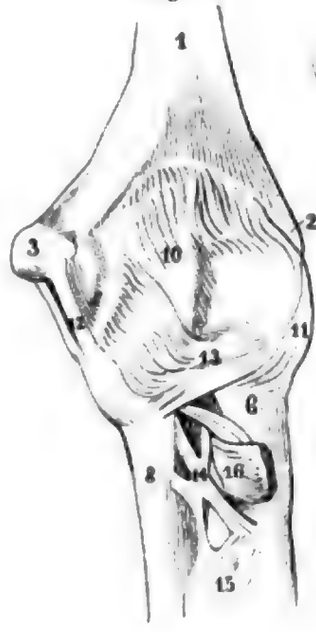

Fig. 5.

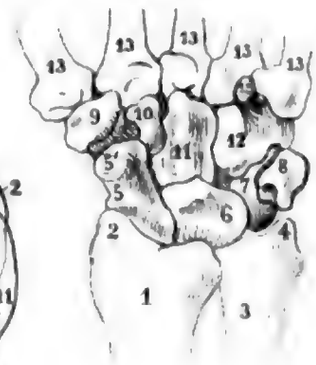

Fig. 4.

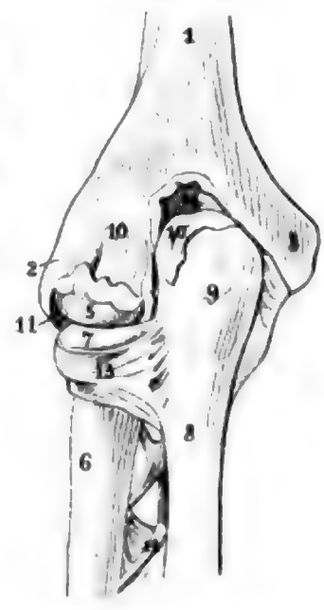

Digitized by Google

Anatomische Tafel XXVI.

Schulter-, Ellbogen- und Handgelenk.

Fig. 1. Linkes Schultergelenk von der vorderen Seite.

1. Vordere Fläche des Schulterblattes. — *Superficies costalis scapulae.*
2. Schulterhöhe. — *Acromion.*
3. Rabenschnabelfortsatz oder Schulterhaken. — *Processus coracoides s. rostriformis.*
4. Schulterende des Schlüsselbeins. — *Claviculae extremitas acromialis.*
5. Kopf des Vorderarmbeins. — *Caput humeri.*
6. Kapsel des Schulter-Schlüsselbeingelenkes. — *Lig. capsulare acromio-claviculare.*
7. Aeusseres oder viereckiges Schulterhaken-Schlüsselbeinband. — *Lig. coraco-claviculare externum s. trapezoides (s. postici pars anterior s. lateralis Henle).*
8. Inneres oder kegelförmiges Schulterhaken-Schlüsselbeinband. — *Lig. coraco-claviculare internum s. conoides (s. postici pars medialis s. postica Henle).*
9. Schulterhaken-Schulterhöhenband oder dreieckiges vorderes oder grösseres Schulterband. — *Lig. coraco-acromiale (acromio-coracoideum Henle) s. triangulare s. proprium anticum s. majus.*
10. Queres Schulterblattband. — *Lig. transversum scapulae (proprium s. superius) s. suprascapulare.*
11. Kapsel des Schultergelenkes. — *Lig. capsulare humeri.*
12. Sehne des Hakenarmmuskels. — *Musc. coraco-brachialis.*
13. Sehne des kurzen Kopfes des zweiköpfigen Oberarmmuskels. — *M. bicipitis humeri caput breve.*
14. Sehne des langen Kopfes des zweiköpfigen Armmuskels. — *M. bicipitis humeri caput longum.*
15. Langer Kopf des dreiköpfigen Vorderarmstreckers. — *M. tricipitis caput longum.*
16. Ansatz des Unterschulterblattmuskels. — *M. subscapularis.*
17. - - grossen runden Armmuskels. — *M. teres major.*
18. - - breiten Rückenmuskels. — *M. latissimus dorsi.*

Fig. 2. Linkes Schultergelenk (geöffnet) von der Rückenseite.

1. Hintere Fläche des Schulterblatts,-Untergrätengrube. — *Superficies dorsalis scapulae. — Fossa infraspinata.*
2. Schulterhöhe. — *Acromion.*
3. Gräte des Schulterblattes. — *Spina scapulae.*

Digitized by Google

4. Schulterende des Schlüsselbeins. — *Claviculae extremitas acromialis.*
5. Oberarmbein. — *Humerus.*
5'. Kopf des Oberarmbeins. — *Caput humeri.*
6. Kapselband des Schulter-Schlüsselbeingelenkes. — *Lig. capsulare acromio-claviculare.*
7. Aeusseres oder trapezförmiges Schulterhaken-Schlüsselbeinband. — *Lig. coraco-claviculare externum s. trapezoides (postici pars anterior s. lateralis Henle).*
8. Inneres oder kegelförmiges Schulterhaken-Schlüsselbeinband. — *Lig. coraco-claviculare internum s. conoides (postici pars posterior s. medialis Henle).*
9. Schulterhaken-Schulterhöhenband oder dreieckiges, vorderes und äusseres Schulterband. — *Lig. coraco-acromiale (acromio-coracoideum Henle) s. triangulare s. proprium anticum s. majus.*
10. Queres Schulterblattband. — *Lig. transversum scapulae (proprium s. superius) s. suprascapulare.*
11. Kapselband des Oberarmes. — *Lig. capsulare humeri.*
12. Ansatz des Obergrätenmuskels. — *Musc. supraspinatus.*
13. - - Untergrätenmuskels. — - *infraspinatus.*
14. - - kleinen runden Armmuskels. — *M. teres minor.*
15. Langer Kopf des zweiköpfigen Armmuskels. — *M. bicipitis caput longum.*
16. Langer Kopf des dreiköpfigen Armmuskels. — *M. tricipitis caput longum.*

Fig. 3. Linkes Ellbogengelenk von der Beugeseite.

1. Vordere Fläche des Oberarmbeins. — *Humerus.*
2. Aeusserer Gelenkhöcker oder Knorren des Oberarmbeins. — *Condylus externus s. extensorius humeri s. epicondylus lateralis (Henle).*
3. Innerer Gelenkhöcker oder Knorren des Oberarmbeins. — *Condylus internus s. flexorius humeri s. epicondylus medialis (Henle).*
6. Oberes Ende der Speiche. — *Radius.*
8. Oberes Ende der Elle. — *Ulna.*
10. Kapselband des Ellenbogengelenkes. — *Lig. capsulare cubiti.*
11. Aeusseres Seitenband des Ellenbogengelenkes. — *Lig. laterale cubiti externum s. brachio-radiale.*
12. Inneres Seitenband des Ellbogengelenkes. — *Lig. laterale cubiti internum s. brachio-ulnare.*
13. Ringband des Speichenköpfchens — *Lig. annulare s. orbiculare s. coronarium radii.*
14. Rundes oder schräges Vorderarmknochenband oder querer Strang

Digitized by Google

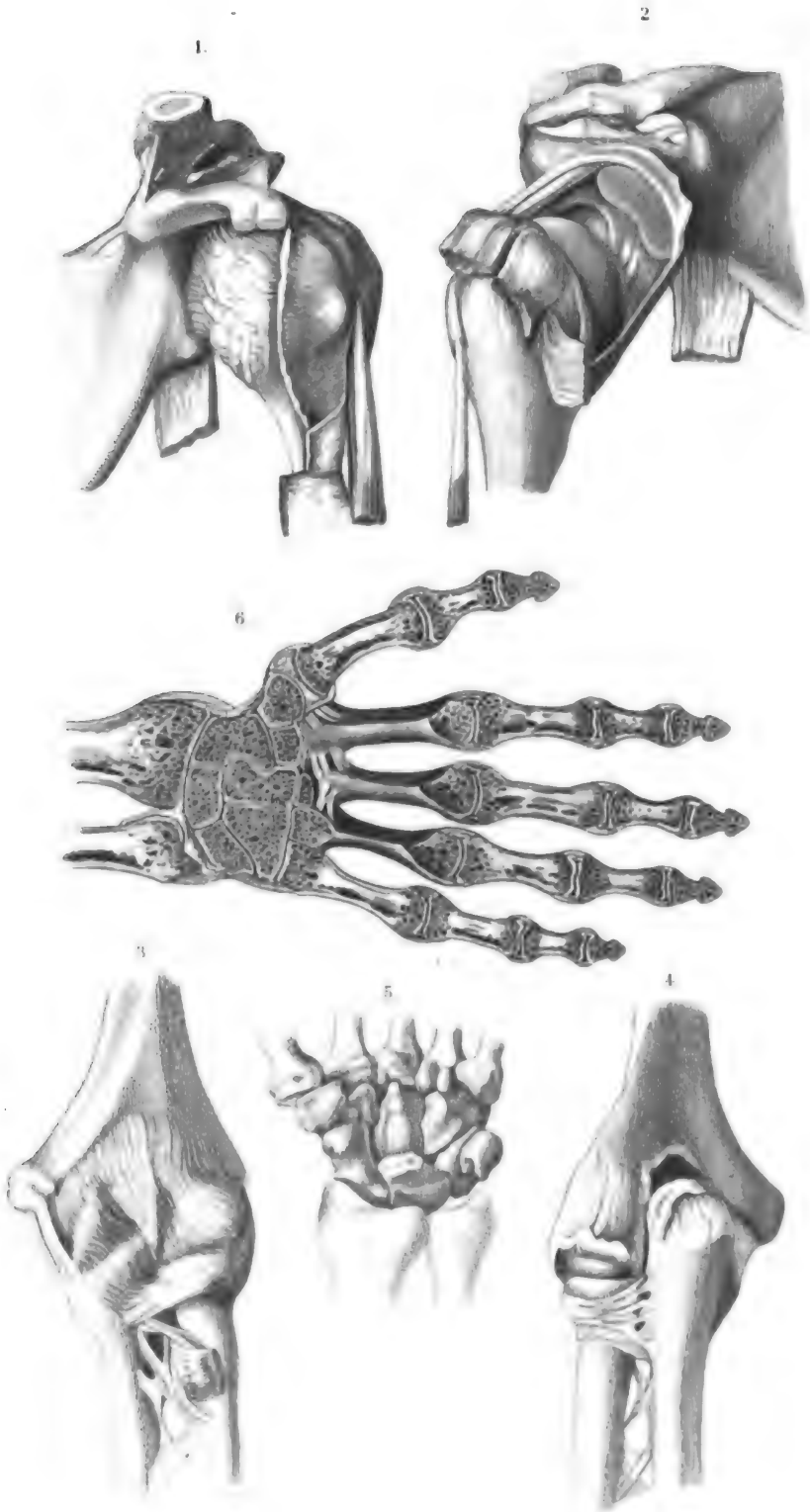

Digitized by Google

der Unterarmknochen. — *Lig. cubiti s. cubitoradiale teres s. obliquum s. chorda transversalis s. obliqua.*

15. Zwischenknochenband des Vorderarms. — *Lig. interosseum s. membrana interossea antibrachii.*

Fig. 4. Ellbogengelenk (geöffnet) von der Rückseite.

1. Unteres Ende des Oberarmbeins. — *Humerus.*
2. Aeusserer Gelenkhöcker oder Knorren des Oberarmbeins. — *Condylus humeri externus s. extensorius s. epicondylus lateralis.*
3. Innerer Gelenkhöcker oder Knorren des Oberarmbeins. — *Condylus humeri internus s. flexorius s. epicondylus medialis.*
4. Hintere Oberarmgrube oder Grube für den Ellenbogenfortsatz. — *Fossa humeri posterior s. fossa olecrani.*
5. Köpfchen des Oberarmbeins. — *Capitulum s. eminentia capitata s. rotula humeri.*
6. Oberes Ende der Speiche. — *Radius.*
7. Köpfchen der Speiche. — *Capitulum radii.*
8. Oberes Ende der Elle oder des Ellenbogenbeins. — *Ulna.*
9. Ellbogenfortsatz. — *Olecranon s. processus anconeus.*
10. Kapselband des Ellbogengelenkes. — *Lig. capsulare cubiti.*
11. Aeusseres Seitenband des Ellbogengelenkes. — *Lig. laterale cubiti externum s. brachioradiale.*
13. Ringband des Speichenköpfchens. — *Lig. annulare s. orbiculare s. coronarium radii.*
14. Rundes oder schräges Vorderarmknochenband oder querer Strang der Unterarmknochen. — *Lig. cubiti s. cubitoradiale teres s. obliquum s. chorda transversalis s. obliqua.*

Fig. 5. Handwurzelknochen der linken Hand von der Hohlhandseite.

1. Unteres Ende der Speiche. — *Radius.*
2. Griffelfortsatz der Speiche. — *Processus styloides radii.*
3. Unteres Ende der Elle. — *Ulna.*
4. Griffelfortsatz der Elle. — *Processus styloides ulnae.*
5. Kahnbein oder Schiffbein. — *Os naviculare s. scaphoides.*

5'. Oberer Speichenvorsprung der Handwurzel. — *Eminentia carpi radialis superior.*

6. Mondbein. — *Os lunatum s. semilunare.*
7. Dreieckiges oder Pyramidenbein. — *Os triquetrum, triangulare s. pyramidale.*
8. Erbsenbein oder rundes Bein. — *Os pisiforme s. subrotundum s. rotundum.*

   Oberer Ellenvorsprung der Handwurzel. — *Eminentia carpi ulnaris superior.*
9. Grosses vielwinkeliges oder Trapezbein. — *Os multangulum majus s. trapezoides majus. s. trapezium.*

Digitized by Google

10. Kleines vielwinkeliges oder Trapezoidbein. — *Os multangulum minus s. trapezium minus s. trapezoides.*
11. Kopfbein. — *Os capitatum s. os magnum.*
12. Hakenbein. — *Os hamatum s. unciforme.*
13. Oberes Ende der Mittelhandknochen. — *Ossa metacarpi.*

Fig. 6. Durchschnitt der Handwurzelknochen in Verbindung mit dem unteren Ende der Unterarmknochen, und der Fingergelenke von der Volarfläche (nach Nuhn).

1. Unteres Ende der Speiche. — *Radius.*
2. Griffelfortsatz der Speiche. — *Processus styloides radii.*
3. Unteres Ende der Elle. — *Ulna.*
4. Griffelfortsatz der Elle. — *Processus styloides ulnae.*
5. Kahnbein oder Schiffbein. — *Os scaphoides s. naviculare.*
6. Mondbein. — *Os lunatum s. semilunare.*
7. Dreieckiges oder Pyramidenbein. — *Os triquetrum s. triangulare s. pyramidale.*
9. Grosses vielwinkeliges Bein oder Trapezbein. — *Os multangulum majus s. trapezoides majus s. trapezium.*
10. Kleines vielwinkeliges oder Trapezoidbein. — *Os multangulum minus s. trapezium minus s. trapezoides.*
11. Kopfbein. — *Os capitatum s. os magnum.*
12. Hakenbein. — *Os hamatum s. unciforme.*
13. Mittelhandknochen. — *Ossa metacarpi.*
14. Oberer Fingerknochen. — *Phalanx prima s. superior.*
15. Mittlerer Fingerknochen. — *Phalanx secunda s. media.*
16. Unterer oder Endfingerknochen. — *Phalanx tertia s. terminalis.*

Fig. 1.

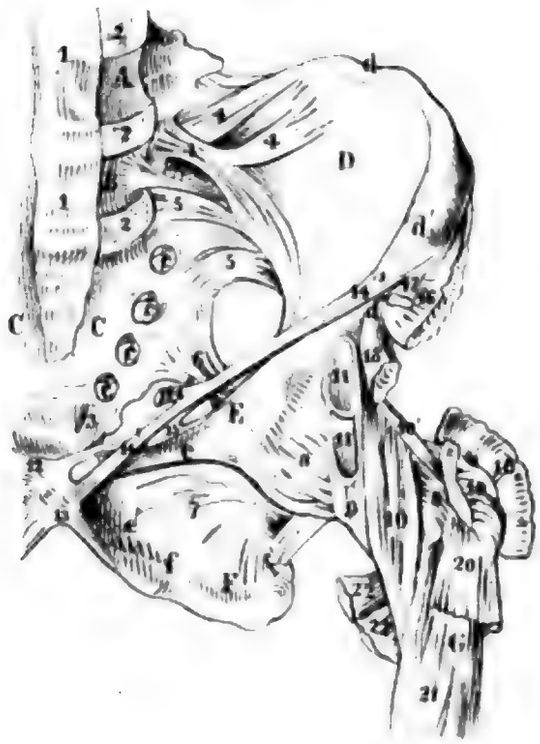

Fig. 2.

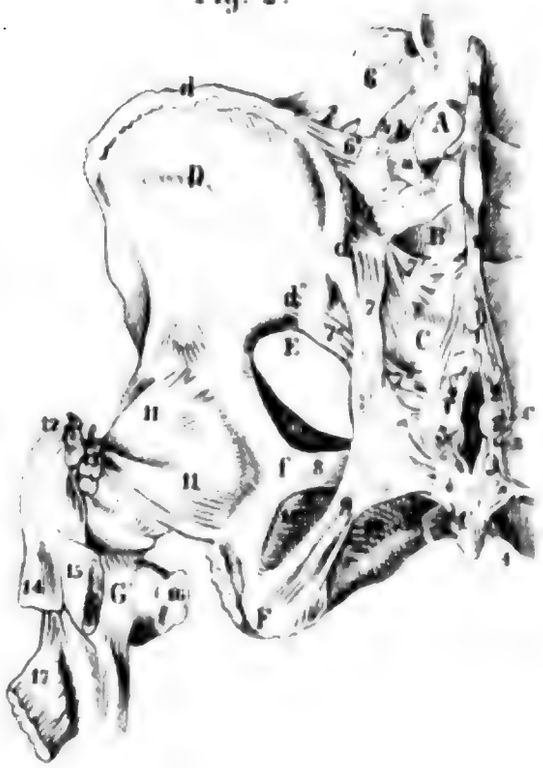

Fig. 4

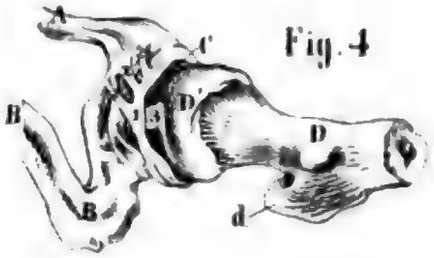

Fig. 3.

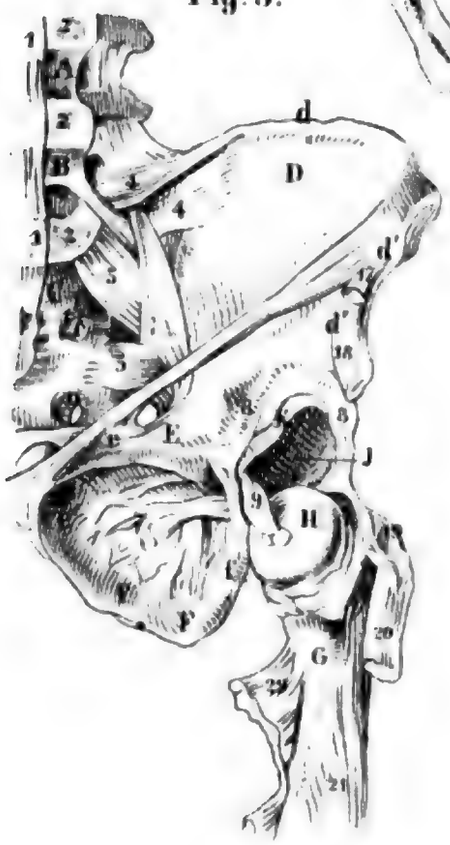

Fig. 5.

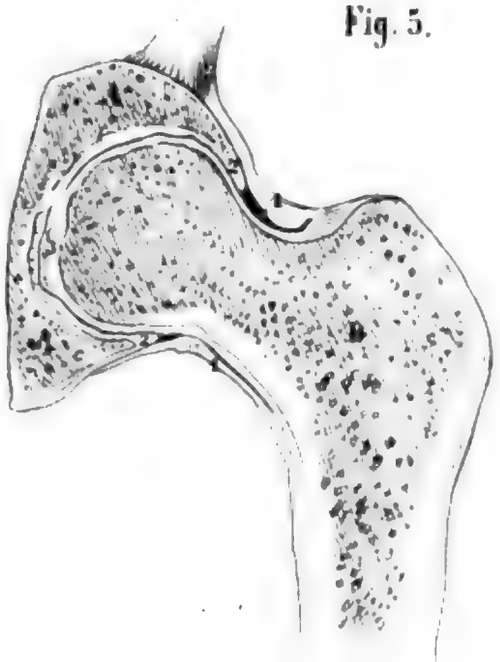

Digitized by Google

Anatomische Tafel XXVII.

Becken und Hüftgelenk.

Fig. 1. Linke Beckenhälfte mit dem Hüftgelenke von der vordern Seite.

A. Vierter Lendenwirbel. — *Vertebra lumbalis IV.*
B. Fünfter - — - - *V.*
C. Kreuzbein. — *Os sacrum.*
c. Vordere Kreuzbeinlöcher. — *Foramina sacralia anteriora.*
D. Hüftbein. — *Os ilium.*
d. Hüftbeinkamm. — *Crista ossis ilium.*
d'. Vorderer oberer Hüftbeinstachel. — *Spina anterior superior ossis ilium.*
d''. Vorderer unterer Hüftbeinstachel. — *Spina anterior superior ossis ilium.*
E. Schambein. — *Os pubis.*
e. Oberer oder horizontaler Schambeinast. — *Ramus horizontalis s. superior ossis pubis.*
e'. Unterer oder absteigender Schambeinast. — *Ramus descendens s. inferior ossis pubis.*
F. Sitzbein. — *Os ischii.* — Sitzbeinhöcker. — *Tuber ischii.*
f. Aufsteigender oder unterer Ast des Sitzbeins. — *Ramus adscendens s. inferior ossis ischii.*
f'. Absteigender oder oberer Ast des Sitzbeins. — *Ramus descendens s. superior ossis ischii.*
G. Oberschenkelbein. — *Femur.*
1. Vorderes Hauptband der Wirbelsäule. — *Lig. vertebrarum longitudinale anticum s. lig. commune vertebrarum anticum.*
2. Zwischenwirbel-Bänder oder Knorpel-Scheiben. — *Ligg. intervertebralia s. cartilagines s. fibrocartilagines intervertebrales.*
3. Seitliches Kreuz-Steissband. — *Lig. sacro-coccygeum laterale.*
4. Hüft-Lendenband oder vorderes Beckenband. — *Lig. ilio-lumbale s. lig. pelvis anticum (superius et inferius).*
5. Vordere Hüft-Kreuzbeinbänder. — *Ligg. ilio-sacralia antica s. sacro-iliaca ant.*
6. Stachel-Kreuzbeinband. — *Lig. sacro-spinosum s. spinoso-sacrum s. sacro-ischiadicum minus s. internum.*
7. Hüftlochband. — *Lig. obturatorium s. membrana obturatoria.*
8. Kapselband des Hüftgelenks. — *Lig. capsulare femoris.*
9. Ringband des Oberschenkels. — *Lig. zonale s. annulare femoris s. zona orbicularis.*

Digitized by Google

10. Hüft-Schenkelband. — *Lig. ilio-femorale.*
10'. Obere Fasern des Hüft-Schenkelbandes, die in die Sehne des *Musc. gluteus minor* (19) übergehen.
11. Schleimbeutel unter dem innern Hüftbeinmuskel. — *Bursa mucosa musc. iliaci interni.*
12. Schambeinvereinigung. — *Symphysis s. synchondrosis pubis.*
13. Bogenförmiges Schambeinband. — *Lig. arcuatum pubis s. annulare inferius.*
14. Schenkelbogen oder Leistenband. — *Arcus cruris s. ligamentum Faloppiae s. Poupartii.*
14'. Unterer Schenkel des Leistenbandes. — *Crus inferius lig. Faloppiae.*
14''. Oberer (abgeschnittener) Schenkel des Leistenbandes. — *Crus superius lig. Faloppiae.*
15. Gimbernat'sches Band. — *Lig. Gimbernati.*
16. Mittlerer Gesässmuskel. — *Musc. gluteus medius.*
17. Anfangstheil des Schneidermuskels. — *M. sartorius.*
18. Gerader Schenkelmuskel. — *M. rectus femoris.*
19. Kleiner Gesässmuskel. — *M. gluteus minimus.*
20. Ursprung der dicken Schenkelmuskeln. — *M. vastus externus et internus.*
21. Ursprung des tiefen Unterschenkelstreckers. — *M. cruralis s. vastus medius.*
22. Ansätze des innern Hüft- und Lendenmuskels. — *M. iliacus internus et psoas major.*

Fig. 2. Linke Beckenhälfte mit dem Hüftgelenke von der Rückenseite.

A. Vierter Lendenwirbel. — *Vertebra lumbalis IV.*
a. Querfortsatz des vierten Lendenwirbels. — *Processus transversus vertebrae lumbalis IV.*
B. Fünfter Lendenwirbel. — *Vertebra lumbalis V.*
b. Schiefer oder Gelenkfortsatz des vierten Lendenwirbels. — *Processus obliquus s. articularis vertebrae lumbalis quartae.*
C. Kreuzbein. — *Os sacrum.*
c. Kreuzbeinkanal. — *Canalis sacralis.*
c'. Steissbein. — *Os coccygis.*
D. Aeussere Fläche des Hüftbeins. — *Os ilium.*
d. Hüftbeinkamm. — *Crista ossis ilium.*
d'. Hinterer oberer Hüftbeinstachel. — *Spina ossis ilium posterior superior.*
d'' Hinterer unterer Hüftbeinstachel. — *Spina ossis ilium posterior inferior.*
E. Grosser Sitzbeinausschnitt. — *Incisura ischiadica major.*
F. Sitzbeinhöcker. — *Tuber ossis ischii.*
F. Sitzbeinstachel. — *Spina ossis ischii.*

Digitized by Google

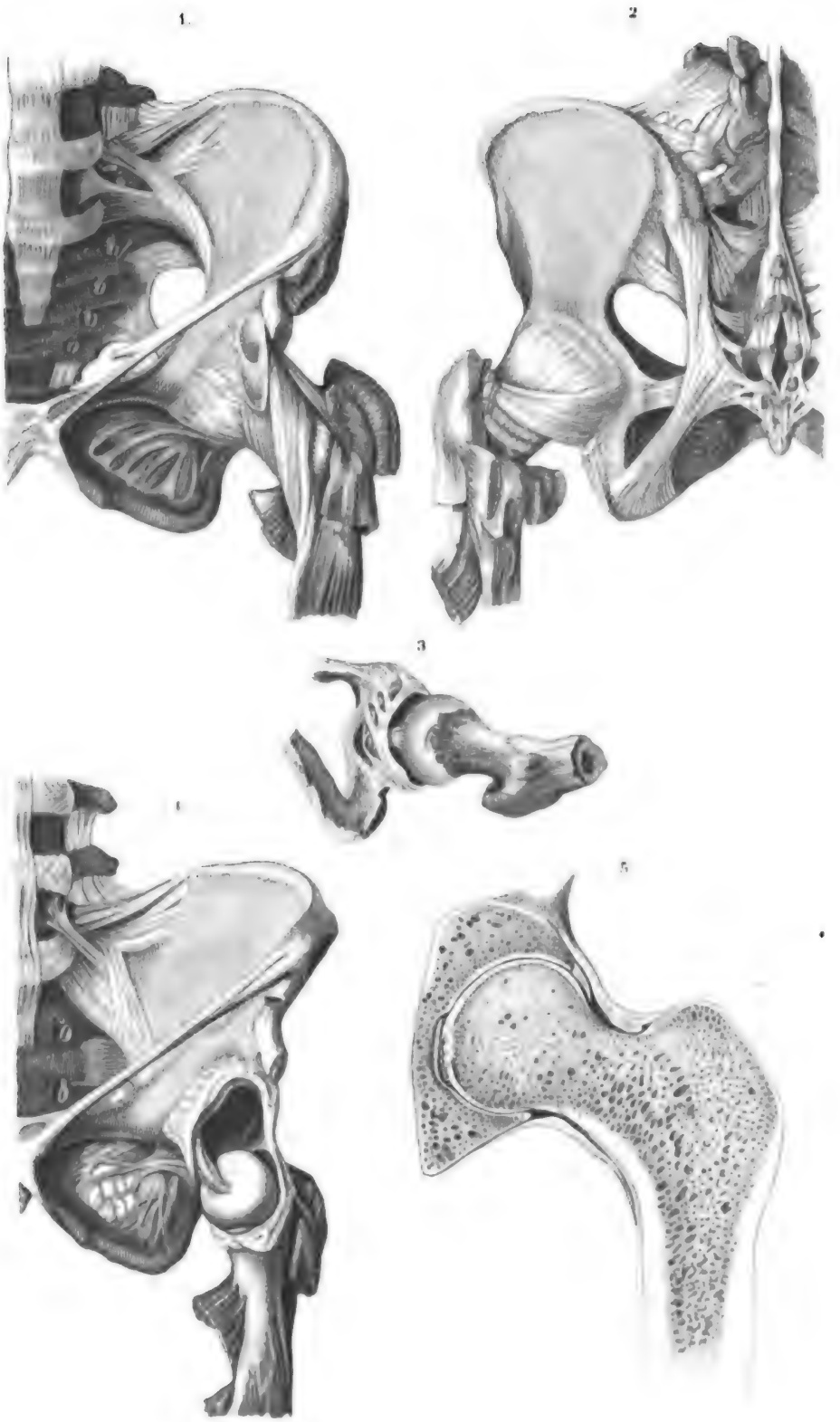

Digitized by Google

G. Schenkelbein. — *Femur.* — Kleiner Rollhügel. — *Trochanter minor.*
1. Band der Spitzen der Dornfortsätze. — *Lig. apicum processuum spinosorum vertebrarum s. longitudinale posterius spinosum s. supraspinale.*
2. Zwischenbogen- oder gelbe Bänder. — *Ligg. intercruralia s. arcuum s. flava (vertebrae sacralis IV. et V.).*
3. Hinteres Kreuz-Steissbeinband. — *Lig. sacro-coccygeum posticum (profundum).*
4. Steissbeinbänder. — *Lig. coccygea.*
5. Zwischenquerfortsatzband. — *Lig. intertransversarium s. tuberositatum vertebrarum.*
6. Oberes Hüftbein-Lendenband. — *Lig. ilio-lumbale superius.*
6'. Unteres - — - - - *inferius.*
7. Hüft-Kreuzbeinband. — *Lig. ilio-sacrale s. sacro-iliacum posticum longum.*
7'. Hüft-Kreuzbeinband. — *Lig. ilio-sacrale s. sacro-iliacum posticum breve s. profundum.*
7''. Hüft-Kreuzbeinband. — *Lig. ilio-sacrale s. sacro-iliacum posticum inferius.*
8. Kreuzbein-Stachelband. — *Lig. sacro-spinosum s. sacro-ischiadicum minus s. internum.*
9. Kreuzbein-Höckerband. — *Lig. sacro-tuberosum s. sacro-ischiadicum majus s. tuberoso-sacrum.*
10. Hüftlochband. — *Lig. obturatorium s. membrana obturatoria.*
11. Gelenkkapsel des Oberschenkels. — *Lig. capsulare femoris.*
12. Ansatz des mittleren Gesässmuskels. — *Musc. gluteus medius.*
13. Ansatz des Birnmuskels und der Hüftbeinlochmuskeln. — *M. pyriformis, obturator internus, mm. gemelli.*
14. Aeusserer dicker Schenkelmuskel. — *M. vastus externus.*
15. Viereckiger Schenkelmuskel. — *M. quadratus femoris.*
16. Ansatz des innern Hüft- und Lendenmuskels. — *M. iliacus internus et psoas.*
17. Grosser Gesässmuskel. — *M. gluteus maximus.*

Fig. 3. Linke Beckenhälfte mit dem geöffneten Hüftgelenke von vorne.

A. Vierter Lendenwirbel. — *Vertebra lumbalis IV.*
B. Fünfter - — - - *V.*
C. Kreuzbein. — *Os sacrum.*
c. Vordere Kreuzbeinlöcher. — *Foramina sacralia antica.*
D. Hüftbein. — *Os ilium.*
d. Hüftbeinkamm. — *Crista ossis ilium.*
d'. Vorderer oberer Hüftbeinstachel. — *Spina ossis ilium anterior superior.*
d''. Vorderer unterer Hüftbeinstachel. — *Spina ossis ilium anterior inferior.*
E. Schambein. — *Os pubis.*
e. Oberer oder horizontaler Schambeinast. — *Ram. superior s. horizontalis oss. pubis.*
e'. Unterer oder absteigender Schambeinast. — *Ram. inferior s. descendens oss. pubis.*
F. Sitzbein. — *Os ischii.* — Höcker desselben. — *Tuber ischii.*
f. Aufsteigender oder unterer Ast des Sitzbeins. — *Ram. adscendens s. inferior oss. ischii.*
f'. Absteigender oder oberer Ast des Sitzbeins. — *Ram. descendens s. superior oss. ischii.*

Digitized by Google

G. Oberschenkelbein. — *Femur.*
H. Kopf des Oberschenkels. — *Caput femoris.*
I. Gelenkhöhle für den Oberschenkelkopf. — *Fossa articularis s. Acetabulum.*
K. Faserringband der Gelenkhöhle. — *Labrum glenoides s. cartilagineum fossae articularis.*
1. Vorderes Längsband der Wirbelsäule. — *Lig. vertebrarum longitudinale anticum s. lig. commune vertebrarum anticum.*
2. Zwischenwirbel-Bänder oder Knorpelscheiben. — *Ligg. intervertebralia s. cartilagines s. fibro-cartilagines intervertebrales.*
4. Hüft-Lendenband oder vorderes Beckenband. — *Lig. ilio-lumbale s. pelvis anticum (superius et inferius).*
5. Vordere Hüft-Kreuzbeinbänder. — *Ligg. ilio-sacralia antica s. sacro-iliaca antica.*
6. Stachel-Kreuzbeinband. — *Lig. sacro-spinosum s. spinoso-sacrum s. sacro-ischiadicum minus s. internum.*
7. Hüftlochband. — *Lig. obturatorium s. membrana obturatoria.*
8. Kapselband des Hüftgelenkes (durchschnitten). — *Lig. capsulare femoris.*
9. Rundes Band des Hüftgelenkes. — *Lig. teres.*
17. Schneidermuskel. — *Musc. sartorius.*
18. Gerader Schenkelmuskel. — *M. rectus femoris.*
19. Kleiner Gesässmuskel. — *M. gluteus. minimus.*
20. Dicke Schenkelmuskeln. — *Mm. vasti (externus et internus).*
21. Tiefer Schenkelmuskel. — *M. cruralis.*
22. Sehnen des innern Hüft- und Lendenmuskels. — *M. iliacus internus et psoas.*

Fig. 4. Linkes Hüftgelenk (geöffnet) von vorne und unten.

A. Schambein. — *Os pubis.*
B. Sitzbeinhöcker. — *Tuber oss. ischii.*
B'. Aufsteigender oder unterer Ast des Sitzbeins. — *Ram. adscendens s. inferior oss. ischii.*
C. Gelenkhöhle oder Pfanne. — *Acetabulum.*
D. Oberschenkel. — *Femur.*
D'. Gelenkkopf des Oberschenkels. — *Caput femoris.*
d. Grosser Rollhügel des Oberschenkels. — *Trochanter major.*
1. Faserringband der Gelenkpfanne. — *Lig. fibro-cartilagineum s. glenoides acetabuli.*
2. Querfaserzüge des Pfannen-Ringbandes. — *Ligg. transversa labri fibro-cartilaginei.*
3. Rundes Gelenkband. — *Lig. teres.*

Fig. 5. Durchschnitt des Hüftgelenkes in der Richtung der Schenkelhalsachse.

A. Gelenkpfanne. — *Acetabulum.*
B. Oberschenkelknochen. — *Femur.*
1. Kapselband des Hüftgelenkes. — *Lig. capsulare.*
2. Faserringband der Pfanne. — *Labrum fibrocartilagineum s. glenoides acetabuli.*
3. Rundes Gelenkband. — *Lig. teres.*

Fig. 2.

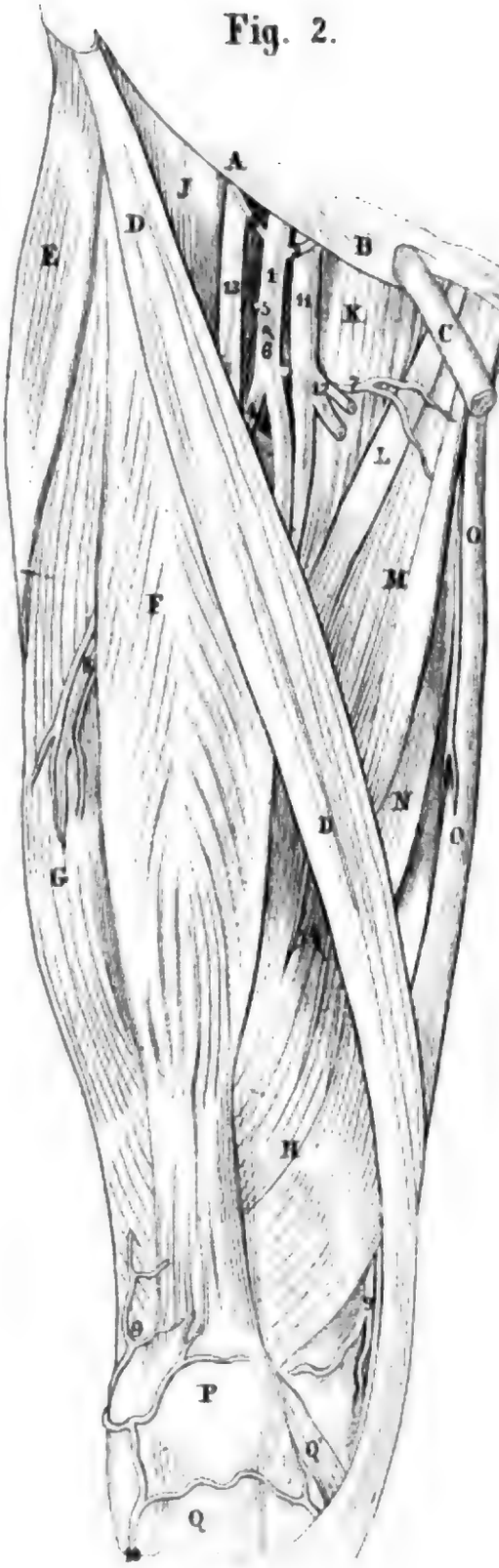

Fig. 1.

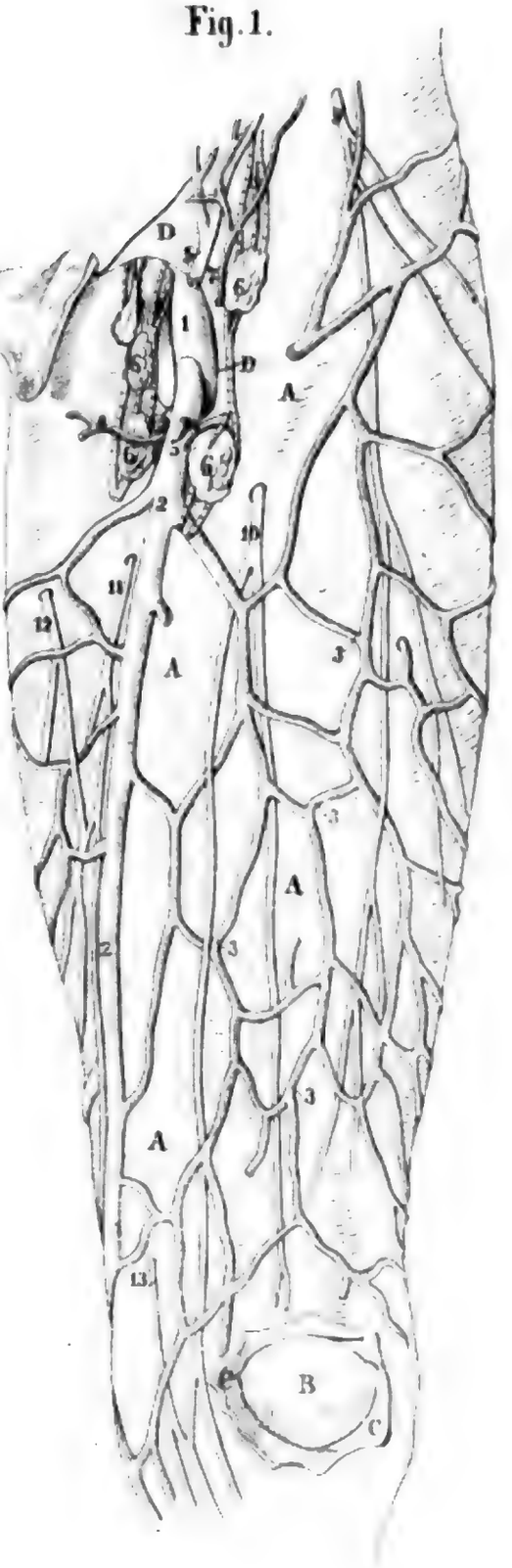

Anatomische Tafel XXVIII.

Vordere Seite des Oberschenkels. Oberflächliche Schichten.

Fig. 1. Vordere Fläche des Oberschenkels nach Entfernung der Haut.

A. Breite Schenkelbinde. — *Fascia lata femoris.*
B. Kniescheibe. — *Patella* (vom Schleimbeutel noch bedeckt).
C. Schleimbeutel der Kniescheibe. — *Bursa mucosa patellaris superficialis s. praepatellaris superficialis* (geöffnet).
D. Ovale Schenkelgrube und sichelförmiger Fortsatz der Schenkelbinde. — *Foramen ovale. - Processus falciformis fasciae latae.*

Gefässe und Nerven.

1. Schenkelblutader. — *Vena cruralis.*
2. Grosse innere Hautblutader des Schenkels oder grosse Rosenvene. — *Vena subcutanea cruris interna s. magna s. saphena magna.*
3. Hohlblutader-Netze aus der grossen und kleinen Hautvene des Schenkels. — *V. saphena major et minor s. interna et externa.*
4. Aeussere Schamblutader. — *V. pudenda externa* (abgeschnitten).
5. Oberflächliche Bauchdeckenblutader. — *V. epigastrica superficialis.*
6. Oberflächliche Lymphdrüsen und Lymphgefässe der Leistengegend. — *Glandulae lymphaticae et vasa lymphatica inguinalia.*
7. Oberflächliche Bauchdeckenpulsader. — *Art. epigastrica superficialis s. inferior externa.*
8. Aeussere Schampulsader. — *Art. pudenda externa.*
9. Vorderer äusserer Hautnerv des Oberschenkels. — *Nerv. cutaneus femoris anterior externus.*
10. Mittlerer vorderer Hautnerv des Oberschenkels. — *N. cutaneus femoris anterior medius.*
11. Vorderer innerer Hautnerv des Oberschenkels oder kleiner Rosennerv. — *N. cutaneus femoris anterior internus s. saphenus minor.*
12. Innerer Hautnerv des Oberschenkels. — *N. cutaneus femoris internus.*
13. Zweig des grossen Rosennerven. — *N. saphenus magnus.*

Fig. 2. Vordere Fläche des Oberschenkels nach Entfernung der breiten Schenkelbinde.

A. Leistenband oder Schenkelbogen. — *Arcus cruralis s. lig. Poupartii s. Faloppiae.*
B. Aeussere Oeffnung des Leistencanales oder äusserer Leistenring. — *Annulus inguinalis externus.*

Digitized by Google

C. Samenstrang. — *Funiculus spermaticus.*
D. Schneidermuskel. — *Musc. sartorius.*
E. Spanner der breiten Schenkelbinde. — *M. tensor fasciae latae.*
F. Gerader Schenkelmuskel. — *M. rectus femoris.*
G. Aeusserer dicker Schenkelmuskel. — *M. vastus externus.*
H. Innerer - - — - - *internus.*
I. Innerer Hüftbein- und Lendenmuskel. — *M. iliacus internus et psoas.*
K. Kammmuskel. — *M. pectineus.*
L. Kurzer Anzieher des Oberschenkels. — *M. adductor femoris brevis.*
M. Langer - - - — - - - *longus.*
N. Grosser - - - — - - *magnus.*
O. Schlanker Schenkelmuskel. — *M. gracilis.*
P. Kniescheibe. — *Patella.*
Q. Kniescheibenband. — *Lig. patellare inferius s. medium.*
Q'. Innere Partie des Kniescheibenbandes. — *Lig. patellare laterale internum.*

Gefässe und Nerven.

1. Schenkelpulsader oder äussere Hüftpulsader. — *Art. cruralis s. iliaca externa.*
2. Untere Bauchdeckenpulsader. — *Art. epigastrica inferior (profunda).*
3. Umschlungene Hüftpulsader. — *Art. circumflexa ilium.*
4. Tiefe Schenkelpulsader. — *Art. profunda femoris.*
5. Aeussere Bauchdeckenpulsader. — *Art. epigastrica externa.*
6. Aeussere Schampulsader. — *Art. pudenda externa.*
7. Oberflächlicher Ast der innern umschlungenen Schenkelpulsader. — *Art. circumflexae femoris internae ram. superficialis.*
8. Muskelzweige aus der äussern umschlungenen Schenkelpulsader. — *Art. circumflexae femoris externae rami musculares.*
9. Kniegelenkpulsadern. — *Artt. articularis tibiae.*
10. Rückläufige Schienbeinpulsader. — *Art. recurrens tibiae.*
11. Schenkelblutader. — *Vena cruralis.*
12. Innere oder grosse Hautvene oder Rosenvene des Oberschenkels. *V. subcutanea femoris s. saphena major s. interna.*
13. Schenkelnerv. — *Nerv. cruralis.*
14. Muskeläste des Schenkelnerven. — *Nervi cruralis ram. musculares.*

Fig. 1.

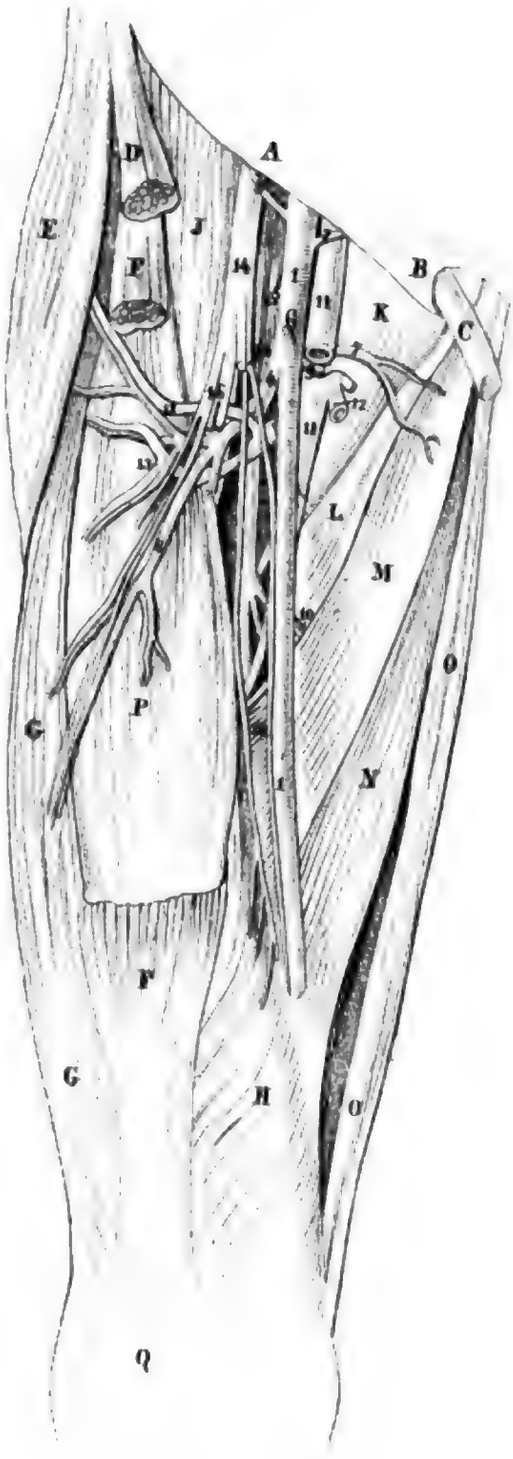

Fig. 2.

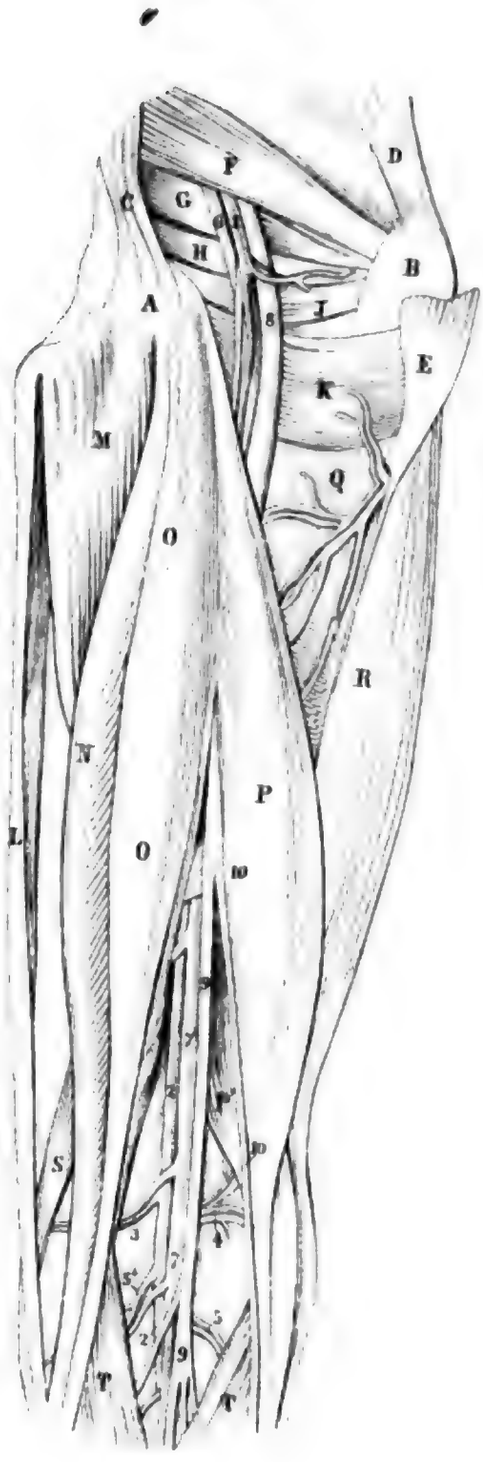

Anatomische Tafel XXIX.

Tiefere Schichten des Oberschenkels.

Fig. 1. Oberschenkel der rechten Seite von vorne nach Entfernung der breiten Schenkelbinde und der oberflächlichen Muskeln.

A. Leistenband oder Schenkelbogen. — *Lig. inguinale (externum), arcus cruris s. lig. Faloppiae s. Poupartii.*
B. Aeusserer Leistenring oder äussere Oeffnung des Leistenkanals. — *Annulus inguinalis externus s. abdominalis ext. s. apertura ext. canalis inguinalis.*
C. Samenstrang. — *Funiculus spermaticus.*
D. Schneidermuskel. — *Musc. sartorius,* (unterhalb seines Ursprungs abgeschnitten).
E. Spanner der breiten Schenkelbinde. — *M. tensor fasciae latae.*
F. Gerader Schenkelmuskel. — *M. rectus femoris,* (aus seiner Mitte ein Stück ausgeschnitten).
G. Aeusserer dicker Schenkelmuskel. — *M. vastus externus.*
H. Innerer - - — - - *internus.*
I. Innerer Hüftbein- und Lendenmuskel. — *M. iliacus internus et psoas major.*
K. Kammmuskel. — *M. pectineus.*
L. Kurzer Anzieher des Oberschenkels. — *M. adductor femoris brevis.*
M. Langer - - - — - - - *longus.*
N. Grosser - - - — - - - *magnus.*
O. Schlanker Schenkelmuskel. — *M. gracilis.*
P. Tiefer Schenkelmuskel. — *M. cruralis.*
Q. Kniescheibe. — *Patella.*

Gefässe und Nerven.

1. Schenkelpulsader. — *Art. cruralis s. iliaca externa.*
2. Untere Bauchdeckenpulsader. — *Art. epigastrica inferior (profunda).*
3. Umgeschlagene Hüftpulsader. — *Art. circumflexa ilium.*
4. Tiefe Schenkelpulsader. — *Art. profunda femoris.*
5. Aeussere Bauchdeckenpulsader. — *Art. epigastrica externa.*
6. Aeussere Schampulsader. — *Art. pudenda externa.*
7. Oberflächlicher Zweig der innern umgeschlagenen Schenkelpulsader. — *Art. circumflexae femoris internae ram. superficialis.*
8. Aeussere umgeschlagene Schenkelpulsader. — *Art. circumflexa femoris externa.*

Digitized by Google

9. Innere umgeschlagene Schenkelpulsader. — *Art. circumflexa femoris interna.*
10. Durchbohrender Muskelzweig der tiefen Schenkelpulsader. — *Art. profundae femoris ram. perforans.*
11. Schenkelblutader. — *Vena cruralis.*
12. Aeussere oder grosse Haut- oder Rosenblutader des Schenkels. — *V. subcutanea femoris s. saphena interna s. magna.*
13. Aeussere umgeschlagene Schenkelblutader. — *V. circumflexa femoris externa.*
14. Schenkelnerv. — *Nerv. cruralis.*
15. Grosser oder innerer Rosennerv. — *N. saphenus major s. internus.*
16. Muskeläste des Schenkelnerven. — *N. cruralis rami musculares.*

Fig. 2. Oberschenkel der rechten Seite von hinten.

A. Sitzbeinhöcker. — *Tuber ischii.*
B. Grosser Rollhügel des Oberschenkels. — *Trochanter major femoris.*
C. Höcker-Kreuzbeinband. — *Lig. tuberoso-sacrum s. sacro-ischiadicum majus.*
D. Mittlerer Gesässmuskel. — *Musc. gluteus medius.*
E. Grosser - — - - *maximus.*
F. Birnförmiger Muskel. — *M. pyriformis.*
G. Oberer Zwillingsmuskel. — *M. gemellus superior.*
H. Innerer Hüftlochmuskel. — *M. obturator internus.*
I. Unterer Zwillingsmuskel. — *M. gemellus inferior.*
K. Viereckiger Schenkelmuskel. — *M. quadratus femoris.*
L. Schlanker Schenkelmuskel. — *M. gracilis.*
M. Langer Anzieher des Oberschenkels. — *M. adductor femoris longus.*
N. Halbhäutiger Schenkelmuskel. — *M. semimembranosus.*
O. Halbsehniger - — - *semitendinosus.*
P. Langer Kopf des zweiköpfigen Schenkelmuskels. — *M. bicipitis femoris caput longum.*
P'. Kurzer Kopf des zweiköpfigen Schenkelmuskels. — *M. bicipitis femoris caput breve.*
Q. Grosser Anzieher des Oberschenkels. — *M. adductor femoris magnus.*
R. Aeusserer dicker Schenkelmuskel. — *M. vastus externus.*
S. Schneidermuskel. — *M. sartorius.*
T. Wadenmuskel. — *M. gastrocnemius s. gemellus surae.*

Gefässe und Nerven.

1. Sitzbeinpulsader. — *Art. ischiadica s. glutea inferior.*
2. Kniekehlenpulsader. — *Art. poplitea.*
3. Innere obere Kniegelenkpulsader. — *Art. articularis genu superior interna.*
4. Aeussere obere Kniegelenkpulsader. — *Art. articularis genu superior externa.*
5. Aeussere untere Kniegelenkpulsader. — *Art. articularis genu inferior externa.*
5'. Innere untere Kniegelenkpulsader. — *Art. articularis genu inferior interna.*
6. Sitzbeinblutader. — *Vena ischiadica s. glutea inferior.*
7. Kniekehlenblutader. — *V. poplitea.*
8. Sitzbeinnerv. — *Nerv. ischiadicus.*
9. Schienbeinnerv. — *N. tibialis.*
10. Wadenbeinnerv. — *N. peroneus.*

Digitized by Google

1

2



Digitized by Google

Fig. 1.

Fig. 2.

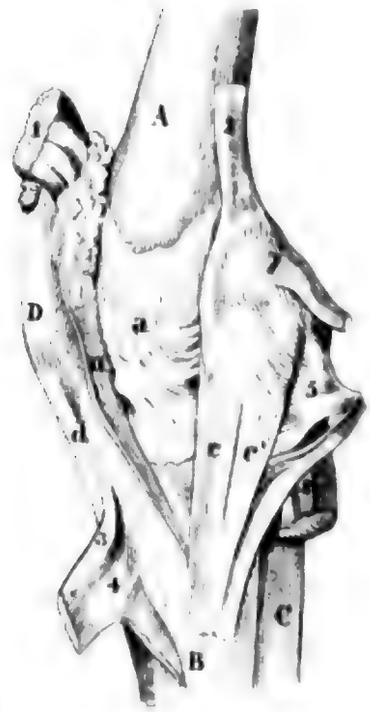

Fig. 4.

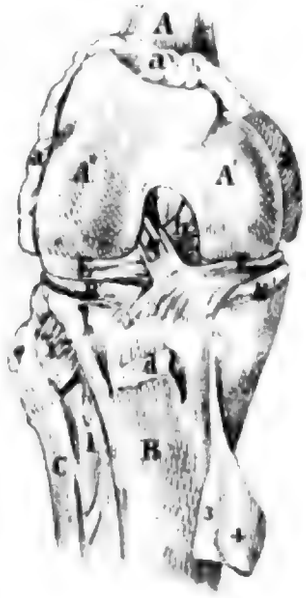

Fig. 3.

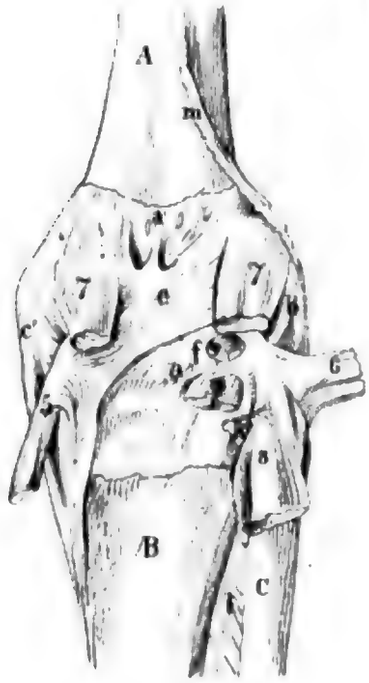

Fig. 5.

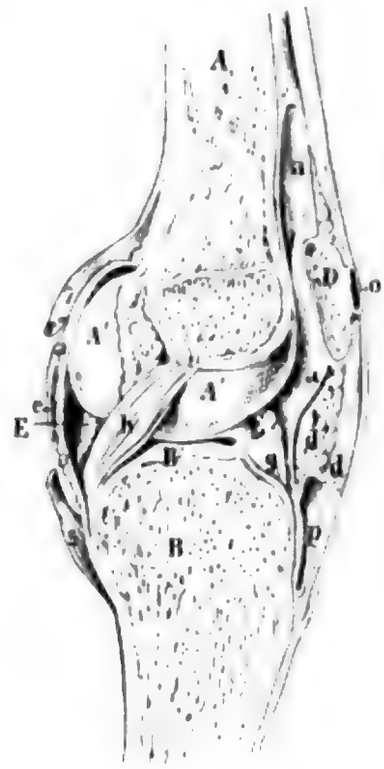

Anatomische Tafel XXX.

Kniegelenk.

Fig. 1. Aeussere Wand des Kniegelenks der rechten Seite von aussen.

A. Unteres Ende des Oberschenkelbeins. — *Femur.*
B. Oberes Ende des Schienbeins. — *Tibia.*
C. - - - Wadenbeins. — *Fibula s. Perone.*
D. Kniescheibe. — *Patella.*
a. Kapselband des Kniegelenks. — *Lig. capsulare genu.*
b. Aeusseres Seitenband des Kniegelenks. — *Lig. laterale genu externum (longum) s. accessorium laterale (Henle).*
d. Kniescheibenband. — *Lig. patellare (proprium s. anticum s. inferius).*
d'. Fettpolster unter dem Kniescheibenbande.
n. Ausbreitung der breiten Schenkelbinde. — *Fascia lata femoris* (durchschnitten).
p. Schleimbeutel unter dem Kniescheibenbande. — *Bursa synovialis subpatellaris* (geöffnet).
1. Gemeinschaftliche Sehne der Unterschenkelstrecker. — *Musc. rectus femoris, vastus externus, internus et cruralis s. extensor cruris quadriceps.*
6. Ansatz des zweiköpfigen Schenkelmuskels. — *M. biceps femoris.*
7. Ursprung des Wadenmuskels. — *M. gastrocnemius.*

Fig. 2. Innere Wand des Kniegelenks der rechten Seite von aussen.

A. Unteres Ende des Oberschenkelbeins. — *Femur.*
B. Oberes Ende des Schienbeins. — *Tibia.*
C. Oberes Ende des Wadenbeins. — *Fibula s. Perone.*
D. Kniescheibe. — *Patella.*
a. Kniegelenkkapsel. — *Lig. capsulare genu.*
c. Inneres langes Seitenband des Kniegelenks. — *Lig. laterale genu internum (longum s. anterius) s. accessorium mediale longum.*
c'. Inneres kurzes Seitenband des Kniegelenks. — *Lig. laterale genu internum breve s. posterius s. accessorium mediale breve.*
d. Kniescheibenband. — *Lig. patellare (proprium s. anticum s. inferius).*

ized by Google

n. Breite Schenkelbinde mit der Sehne des Schneidermuskels. — *Fascia lata femoris c. musc. sartorio* (durchschnitten und nach vorne geschlagen).

1. Gemeinschaftliche Sehne des Unterschenkelstreckers. — *M. rectus femoris, vastus externus, internus et cruralis s. extensor cruris quadriceps.*
2. Ansatz des grossen Anziehers des Oberschenkels. — *M. adductor femoris magnus.*
3. Ansatz des schlanken Schenkelmuskels. — *M. gracilis.*
4. Ansatz des halbsehnigen Schenkelmuskels. — *M. semitendinosus.*
5. Ansatz des halbhäutigen Schenkelmuskels. — *M. semimembranosus.*
7. Ursprung des inneren Kopfes des Wadenmuskels. — *M. gastrocnemius.*
8. Ursprung des Schollenmuskels. — *M. soleus.*

Fig. 3. Hintere Wand des rechten Kniegelenks von aussen.

A. Unteres Ende des Oberschenkelbeins. — *Femur.*

B. Oberes Ende des Schienbeins. — *Tibia.*

C. Oberes Ende des Wadenbeins. — *Fibula s. Perone.*

a. Kapselband des Kniegelenks. — *Lig. capsulare genu.*

b. Aeusseres Seitenband des Kniegelenks. — *Lig. laterale genu externum s. accessorium laterale (Henle).*

c. Inneres kürzeres oder hinteres Seitenband des Kniegelenks. — *Lig. laterale genu internum breve s. posterius s. accessorium mediale breve.*

e. Schräges Kniekehlenband. — *Lig. popliteum (obliquum s. internum).*

f. Bogenförmiges Kniekehlenband. — *Lig. popliteum arcuatum s. arcus popliteus.*

k. Hinteres Wadenbeinköpfchenband. — *Lig. capituli fibulae posticum.*

l. Zwischenknochenband des Unterschenkels. — *Lig. interosseum cruris.*

m. Zwischenmuskelband des Oberschenkels. — *Lig. intermusculare femoris.*

5. Sehne des halbhäutigen Schenkelmuskels. — *M. semimembranosus* (nach abwärts zurückgeschlagen).

6. Ursprünge der beiden Köpfe des Wadenmuskels. — *M. gastrocnemius.*

8. Ursprünge des Schollenmuskels. — *M. soleus.*

9. Kniekehlenmuskel. — *M. popliteus.*

1.

2.

5.

3.

4.

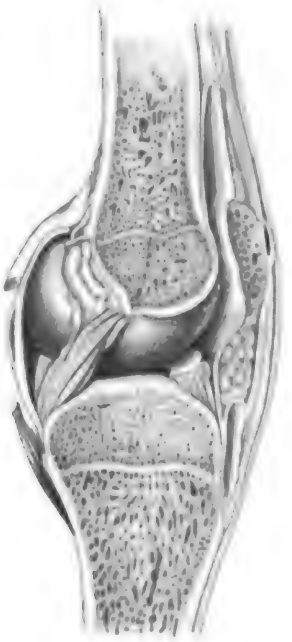

Digitized by Google

Fig. 4. Rechtes Kniegelenk von vorne geöffnet in fast rechtwinkeliger Beugung.

A. Oberschenkelbein. — *Femur.*
A′. Gelenkfläche des inneren Gelenkhöckers. — *Condylus internus s. medialis.*
A″. Gelenkfläche des äusseren Gelenkhöckers. — *Condylus externus s. lateralis.*
B. Oberes Ende des Schienbeins. — *Tibia.*
B′. Obere Gelenkfläche des Schienbeins. — *Superficies articularis tibiae.*
C. Oberes Ende des Wadenbeins. — *Fibula s. Perone.*
E. Halbmondförmige oder sichelförmige Bandscheiben oder Faserknorpel des Kniegelenks. — *Cartilagines s. fibrocartilagines semilunares s. falciformes s. meniscus genu internus s. medialis et externus s. lateralis.*
a. Gelenkkapsel des Kniegelenks. — *Lig. capsulare genu* (durchschnitten).
d. Kniescheibenband. — *Lig. patellare (anticum s. proprium s. inferius).*
g. Vorderes Kreuzband des Kniegelenks. — *Lig. cruciatum anticum.*
h. Hinteres Kreuzband des Kniegelenks. — *Lig. cruciatum posticum.*
i. Vorderes Wadenbeinköpfchenband. — *Lig. capituli fibulae anticum.*
l. Zwischenknochenband des Unterschenkels. — *Lig. interosseum cruris.*
3. Ansatz des schlanken Schenkelmuskels. — *Musc. gracilis.*
4. Ansatz des halbsehnigen Schenkelmuskels. — *M. semitendinosus.*

Fig. 5. Senkrechter (sagittaler) Durchschnitt des rechten Kniegelenks.

A. Unteres Ende des Oberschenkels. — *Femur.*
A′. Gelenkfläche des innern Gelenkhöckers. — *Condylus internus femoris.*
B. Oberes Ende des Schienbeins. — *Tibia.*
B′. Obere Gelenkfläche des Schienbeins. — *Superficies articularis tibiae.*
D. Kniescheibe. — *Patella.*
E. Halbmond- oder sichelförmige Bandscheiben oder Faserknorpel des Kniegelenks. — *Cartilagines s. fibrocartilagines semilunares s. falciformes s. meniscus internus s. medialis.*
a. Kapselband des Kniegelenks. — *Lig. capsulare genu.*
d. Kniescheibenband. — *Lig. patellare (anticum s. proprium s. inferius).*

Digitized by Google

d'. Fettpolster unter dem Kniescheibenbande.
e. Schräges Kniekehlenband. — *Lig. popliteum (obliquum s. internum).*
g. Vorderes kreuzförmiges Band. — *Lig. cruciatum anticum.*
h. Hinteres - - — - - *posticum.*
o. Schleimbeutel der Kniescheibe. — *Bursa synovialis praepatellaris.*
p. Schleimbeutel unter dem Kniescheibenbande. — *Bursa synovialis subpatellaris.*
5. Ansatz des halbhäutigen Muskels. — *Musc. semimembranosus.*
6. Ursprung des innern Kopfes des Wadenmuskels. — *M. gastrocnemius.*

Digitized by Google

Fig. 2.

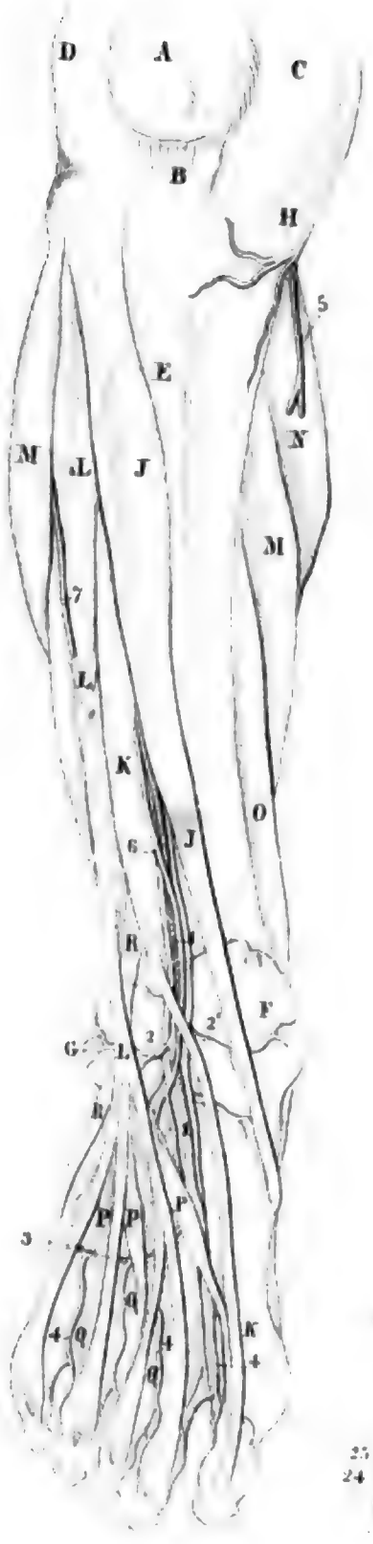

Fig. 1.

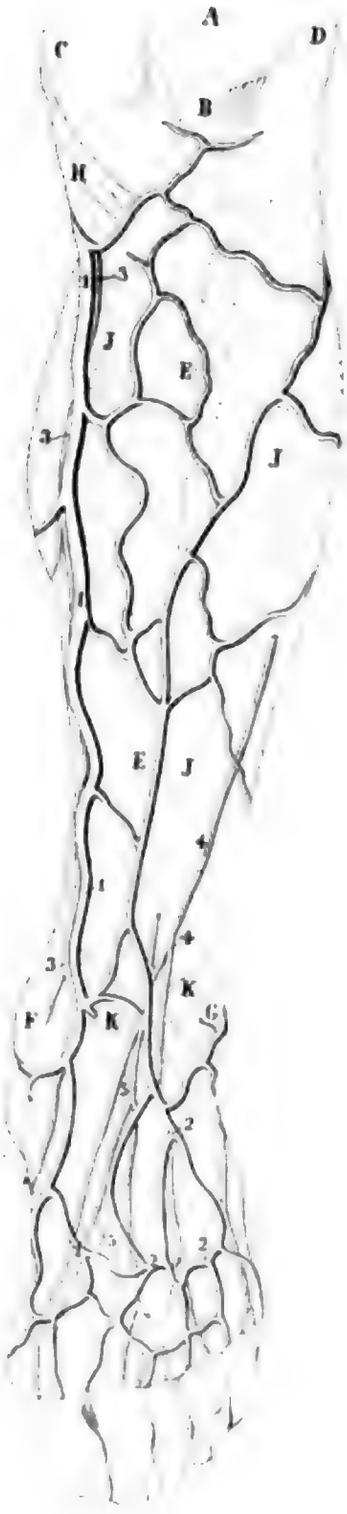

Fig. 3.

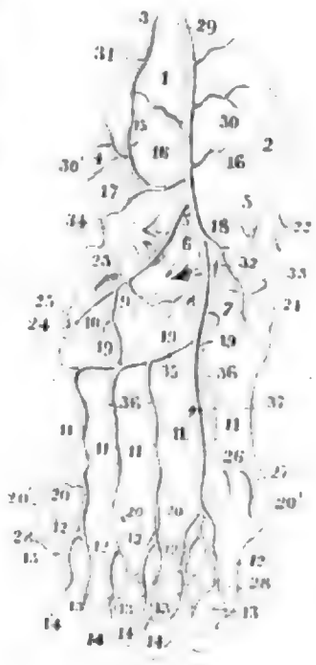

Anatomische Tafel XXXI.

Unterschenkel und Fuss von vorne.

Fig. 1. Vordere Fläche des linken Unterschenkels und Fussrücken nach Entfernung der Haut.

A. Kniescheibe. — *Patella.*
B. Kniescheibenband. — *Lig. patellare (anticum s. proprium inferius).*
C. Innerer Höcker des Oberschenkels. — *Condylus internus s. Epicondylus medialis femoris.*
D. Aeusserer Höcker des Oberschenkels. — *Condylus femoris externus s. Epicondylus lateralis.*
E. Vordere Schienbeinkante. — *Crista tibiae.*
F. Innerer Knöchel. — *Malleolus internus s. medialis.*
G. Aeusserer - — - *externus s. lateralis.*
H. Sehnenausbreitung des Schneidermuskels in der Unterschenkelbinde. — *Musc. sartorius.*
I. Unterschenkelbinde. — *Fascia cruris.*
K. Kreuzförmiges Unterschenkelband. — *Lig. cruciatum cruris.*

Gefässe und Nerven.

1. Innere Hautblutader oder grosse Rosenblutader. — *Vena subcutanea cruris s. saphena interna s. magna.*
2. Blutadernetz des Fussrückens. — *Rete venosum dorsale pedis.*
3. Innerer Hautnerv des Schenkels oder grosser Rosennerv. — *Nerv. cutaneus internus s. saphenus major s. inferior.*
4. Oberflächlicher Wadenbeinnerv. — *N. peronei ram. superficialis externus s. nerv. cutaneus dorsalis pedis medius.*
5. Rückenpulsader des Fusses. — *Art. dorsalis pedis* (unter der Fascie durchscheinend).

Fig. 2. Vordere Fläche des rechten Unterschenkels nach Entfernung der Unterschenkelbinde.

A. Kniescheibe. — *Patella.*
B. Kniescheibenband. — *Lig. patellae (anticum s. proprium s. inferius).*
C. Innerer Höcker des Oberschenkels. — *Condylus femoris internus s. Epicondylus medialis.*

Digitized by Google

D. Aeusserer Höcker des Oberschenkels. — *Condylus femoris externus s. Epicondylus lateralis.*
E. Vordere Schienbeinleiste. — *Crista tibiae.*
F. Innerer Knöchel. — *Malleolus internus s. medialis.*
G. Aeusserer - — - *externus s. lateralis.*
H. Ausbreitung der Sehne des Schneidermuskels in der Fascie des Unterschenkels. — *Musc. sartorius.*
I. Vorderer Schienbeinmuskel. — *M. tibialis anticus.*
K. Langer Strecker der grossen Zehe. — *M. extensor hallucis longus.*
L. Langer Zehenstrecker. — *M. extensor digitorum pedis (communis) longus.*
M. Schollenmuskel. — *M. soleus.*
N. Innerer Bauch des Wadenmuskels. — *M. gastrocnemius.*
O. Langer Zehenbeuger. — *M. flexor digitorum pedis (communis) longus s. profundus s. perforans.*
P. Kurzer Zehenstrecker. — *M. extensor digitorum pedis brevis.*
Q. Zwischenknochenmuskeln des Fussrückens. — *Mm. interossei pedis dorsales.*
R. Sehne des kurzen Wadenbeinmuskels. — *M. peroneus brevis.*

Gefässe und Nerven.

1. Vordere Schienbeinpulsader. — *Art. tibialis antica* mit ihren begleitenden Blutadern. — *Venae tibiales anticae.*
2. Aeussere Knöchelpulsader. — *Art. malleolaris externa.*
2'. Innere - — - - *interna.*
3. Fussrückenbogen. — *Arcus pedis dorsalis.*
4. Mittelfussrückenpulsadern. — *Artt. interosseae s. metatarseae dorsales.*
5. Innerer Unterschenkelnerv oder grosser Rosennerv. — *Nerv. cruris internus s. saphenus major.*
6. Vorderer Schienbeinnerv. — *N. tibialis anticus.*
7. Oberflächlicher äusserer Ast des Wadenbeinnerven. — *N. peronei ram. superficialis externus s. cutaneus dorsalis pedis medius.*

Fig. 8. Bänder und Pulsadern des Fussrückens
(nach Nuhn anatom. Taf. XXVIII. Fig. 5.)

1. Unteres Ende des Schienbeins. — *Tibia.*
2. Innerer Knöchel. — *Malleolus internus s. medialis.*
3. Unteres Ende des Wadenbeines. — *Fibula s. Perone.*
4. Aeusserer Knöchel. — *Malleolus externus s. lateralis.*
5. Kopf des Sprungbeins. — *Caput tali.*
6. Kahnbein oder Schiffbein. — *Os scaphoides s. naviculare.*

Digitized by Google

2

3

1

Digitized by Google

7. Erstes Keilbein. — *Os cuneiforme primum.*
8. Zweites - — - - *secundum.*
9. Drittes - — - - *tertium.*
10. Würfelbein. — *Os cuboides.*
11. Mittelfussknochen. — *Ossa metatarsi.*
12. Erster, oder Grundzehenknochen. — *Phalanx prima s. basilaris.*
13. Zweiter, oder Mittelzehenknochen. — - *secunda s. media.*
14. Dritter, Nagel- oder Endzehenknochen. — *Phalanx tertia s. terminalis.*
15. Vorderes äusseres Knöchelband. — *Lig. malleoli externi (s. lateralis) anticum s. tibio-fibulare anticum.*
16. Vorderes Knöchelgelenkband. — *Lig anticum articuli pedis s. talo-crurale anticum.*
17. Vorderes Wadenbein-Sprungbeinband. — *Lig. talo-fibulare, s. fibulare tali anticum.*
18. Rückenbänder der Fusswurzelknochen. — *Ligg. intertarsea dorsalia.*
19. Rückenbänder der Fusswurzel-Mittelfussknochen. — *Ligg. tarso-metatarsea dorsalia.*
20. Kapselbänder der Mittelfuss-Zehengelenke. — *Ligg. capsularia metatarsea digitorum.*
20'. Seitenbänder der Mittelfuss-Zehengelenke. — *Ligg. lateralia metatarsea digitorum.*
21. Sehnenansatz des vordern Schienbeinmuskels. — *Musc. tibialis anticus.*
22. Sehnenansatz des hintern Schienbeinmuskels. — *Musc. tibialis posticus.*
23. Ursprung des kurzen Zehenstreckers. — *M. extensor digitorum pedis brevis.*
24. Ansatz der Sehne des kurzen Wadenbeinmuskels. — *M. peroneus brevis.*
25. Ansatz der Sehne des langen Wadenbeinmuskels. — *M. peroneus longus.*
26. Sehne des kurzen Streckers der grossen Zehe. — *M. extensor hallucis brevis.*
27. Sehne des langen Streckers der grossen Zehe. — *M. extensor hallucis longus.*
28. Sehne des Zehenstreckers. — *M. extensor digitorum pedis (communis).*
29. Vordere Schienbeinpulsader. — *Art. tibialis antica.*
30. Vordere innere Knöchelpulsader. — *Art. malleolaris anterior interna.*
30'. Vordere äussere Knöchelpulsader. — *Art. malleolaris anterior externa.*

Digitized by Google

31. Vorderer Endast der Wadenbeinpulsader. — *Art. peroneae ram. anterior.*
32. Fussrückenpulsader. — *Art. dorsalis pedis.*
33. Innere Fusswurzelpulsader. — *Art. tarsea interna.*
34. Aeussere Fusswurzelpulsader. — *Art. tarsea externa.*
35. Pulsaderbogen des Fussrückens. — *Arcus dorsalis pedis.*
36. Mittelfussrückenpulsadern. — *Art. metacarpeae s. interosseae dorsales.*
37. Tiefer Fusssohlenast oder hinterer durchbohrender Ast der Zwischenknochenpulsader. — *Art. interosseae ram. plantaris profundus s. perforans.*

Digitized by Google

Fig. 1.

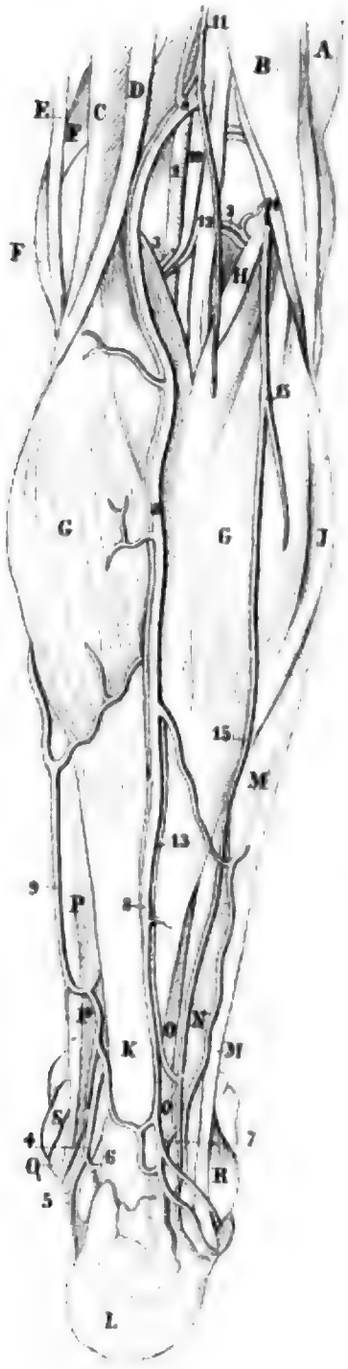

Fig. 2.

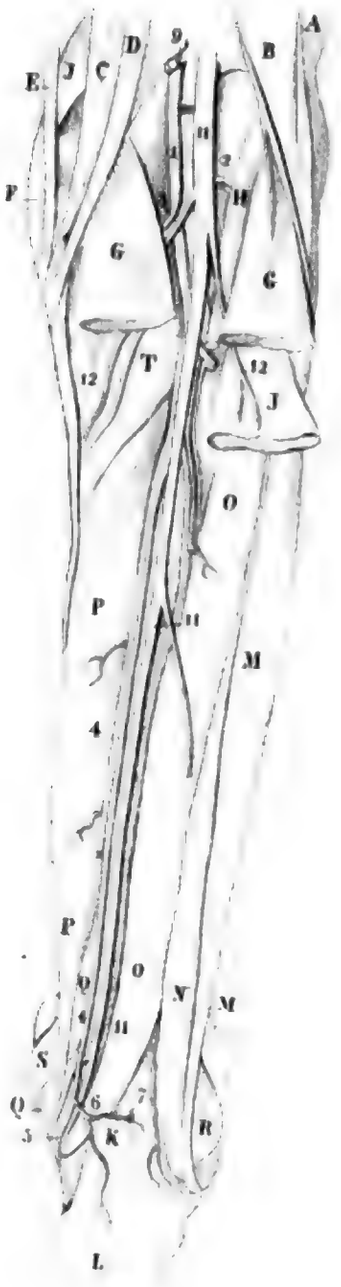

Fig. 3.

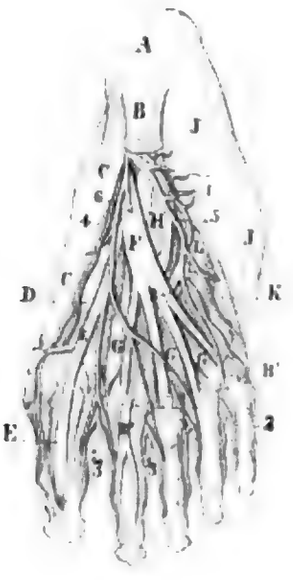

Anatomische Tafel XXXII.

Hintere Seite des Unterschenkels und Fusssohle.

Fig. 1. Rechter Unterschenkel von der hintern Seite nach Entfernung der Haut.

A. Aeusserer dicker Schenkelmuskel. — *Musc. vastus externus.*
B. Zweiköpfiger Schenkelmuskel oder Unterschenkelbeuger. — *M. biceps femoris.*
C. Halbhäutiger Schenkelmuskel. — *M. semimembranosus.*
D. Halbsehniger - — - *semitendinosus.*
E. Schlanker - — - *gracilis.*
F. Schneidermuskel. — *M. sartorius.*
G. Wadenmuskel. — *M. gastrocnemius.*
H. Langer Sohlenmuskel. — *M. plantaris.*
I. Schollenmuskel. — *M. soleus.*
K. Achillessehne. — *Tendo Achillis.*
L. Höcker des Fersenbeins. — *Tuber calcanei.*
M. Langer Wadenbeinmuskel. — *M. peroneus longus.*
N. Kurzer - — - - *brevis.*
O. Langer Beuger der grossen Zehe. — *M. flexor hallucis longus.*
P. Langer Zehenbeuger. — *M. flexor digitorum pedis longus.*
R. Aeusserer Knöchel. — *Malleolus externus s. lateralis.*
S. Innerer - — - *internus s. medialis.*

Gefässe und Nerven.

1. Kniekehlenpulsader. — *Art. poplitea.*
2. Aeussere obere Kniegelenkpulsader. — *Art. articularis genu superior externa.*
3. Pulsaderzweige zu den Wadenmuskeln. — *Rami musculares.*
4. Hintere Schienbeinpulsader. — *Art. tibialis postica.*
5. Innere Fusssohlenpulsader. — *Art. plantaris interna.*
6. Aeussere - — - - *externa.*
7. Wadenbeinpulsader. — *Art. peronea.*
8. Aeussere Hautblutader des Schenkels oder kleine Rosenblutader. — *Vena cutanea cruris externa s. saphena parva.*
9. Innere oder grosse Hautblutader des Schenkels oder Rosenblutader. — *Vena cutanea cruris s. femoris interna s. saphena magna.*
10. Kniekehlenblutader. — *Vena poplitea.*

Digitized by Google

11. Hinterer Hautnerv des Schenkels. — *Nerv. cutaneus femoris posterior.*
12. Schienbeinnerv. — *N. tibialis.*
13. Hinterer Hautnerv des Unterschenkels oder Wadennerv. — *N. cutaneus cruris posterior s. suralis s. communicans nervi tibialis.*
14. Wadenbeinnerv. — *N. peroneus.*
15. Aeusserer Hautnerv des Unterschenkels. — *N. cutaneus cruris externus.*

Fig. 2. Tiefere Partien der hinteren Seite des rechten Unterschenkels nach Entfernung der Wadenmuskeln.

A. Aeusserer dicker Schenkelmuskel. — *Musc. vastus externus.*
B. Zweiköpfiger Schenkelmuskel oder Unterschenkelbeuger. — *M. biceps femoris.*
C. Halbhäutiger Schenkelmuskel. — *M. semimembranosus.*
D. Halbsehniger - — - *semitendinosus.*
E. Schlanker - — - *gracilis.*
F. Schneidermuskel. — *M. sartorius.*
G. Wadenmuskel. — *M. gastrocnemius* (abgeschnitten).
H. Langer Sohlenmuskel. — *M. plantaris* (abgeschnitten).
I. Schollenmuskel. — *M. soleus* (abgeschnitten).
K. Achillessehne. — *Tendo Achillis* (über dem Ansatz abgeschnitten).
L. Fersenhöcker. — *Tuber calcanei.*
M. Langer Wadenbeinmuskel. — *M. peroneus longus.*
N. Kurzer - — - - *brevis.*
O. Langer Beuger der grossen Zehe. — *M. flexor hallucis longus.*
P. - Zehenbeuger. — *M. flexor digitorum pedis longus.*
Q. Sehne des hintern Schienbeinmuskels. — *M. tibialis posticus.*
R. Aeusserer Knöchel. — *Malleolus externus s. lateralis.*
S. Innerer - — - *internus s. medialis.*
T. Kniekehlenmuskel. — *M. popliteus.*

Gefässe und Nerven.

1. Kniekehlenpulsader. — *Art. poplitea.*
2. Obere äussere Kniegelenkpulsader. — *Art. articularis genu externa superior.*
3. Muskelzweige zur Wade. — *Rami musculares surae.*
4. Hintere Schienbeinpulsader. — *Art. tibialis postica.*
5. Innere Fusssohlenpulsader. — *Art. plantaris interna.*
6. Aeussere - — - - *externa.*
7. Wadenbeinpulsader. — *Art. peronea.*
8. Vordere Schienbeinpuls- und Blutader. — *Art. et Ven. tibialis antica.*

Digitized by Google

1

2

3

Digitized by Google

9. Kleine Hautblutader des Schenkels oder kleine oder äussere Rosenblutader. — *Vena cutanea cruris externa s. saphena parva.*
10. Kniekehlenpulsader. — *Art. poplitea.*
11. Schienbeinnerv. — *Nerv. tibialis.*
12. Zweige des Schienbeinnerven zu den Muskeln der Wade. — *N. tibialis rami musculares.*

Fig. 3. Fusssohle (nach Nuhn chirurg. anatom. Taf. XXVIII. Fig. 6.)

A. Fersenbein. — *Calcaneus.*
B. Ursprung des kurzen Zehenbeugers. — *Musc. flexor digitorum pedis brevis.*
B'. Sehne des kurzen Zehenbeugers (abgeschnitten).
C. Abzieher der grossen Zehe. — *M. abductor hallucis.*
D. Kurzer Beuger der grossen Zehe. — *M. flexor hallucis brevis.*
E. Langer - - - - — - - - - *longus.*
F. Langer Zehenbeuger. — *M. flexor digitorum pedis longus.*
G. Spulwurmmuskeln. — *Mm. lumbricales.*
H. Viereckiger Sohlenmuskel oder Sohlenursprung des langen Zehenbeugers. — *M. quadratus plantae pedis s. Caro quadrata Sylvii s. Caput plantare flexoris digitorum pedis longi.*
I. Abzieher der kleinen Zehe. — *M. abductor digiti quinti pedis.*
K. Kurzer Beuger der kleinen Zehe. — *M. flexor brevis digiti quinti.*
L. Zwischenknochenmuskeln der Fusssohle. — *Mm. interossei plantares.*

Gefässe und Nerven.

1. Aeussere Fusssohlenpulsader. — *Art. plantaris externa.*
2. Tiefer Ast der äussern Fusssohlenpulsader. — *Art. plantaris externae ram. profundus.*
3. Zehenpulsadern der Fusssohle. — *Artt. digitales plantares (externae et internae).*
4. Innere Fusssohlenpulsader. — *Art. plantaris interna.*
5. Aeusserer Fusssohlennerv. — *Nerv. plantaris externus.*
6. Innerer - — - - *internus.*

Digitized by Google

Fig. 1.

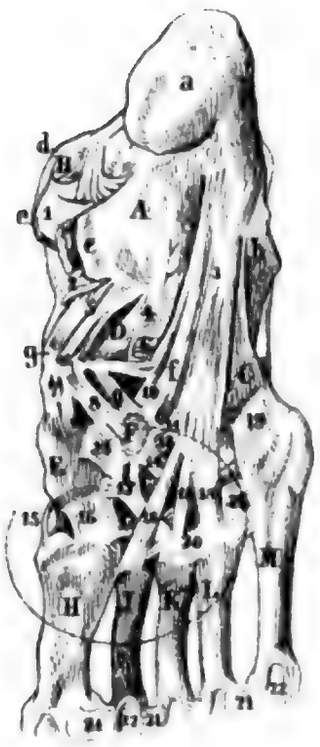

Fig. 2.

Fig. 3.

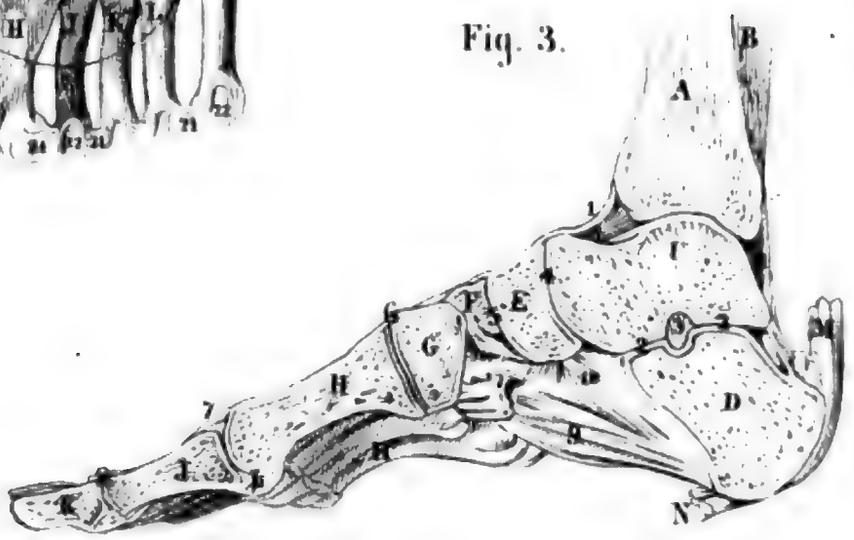

Fig. 4.

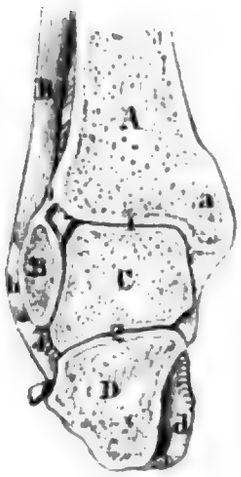

Fig. 5.

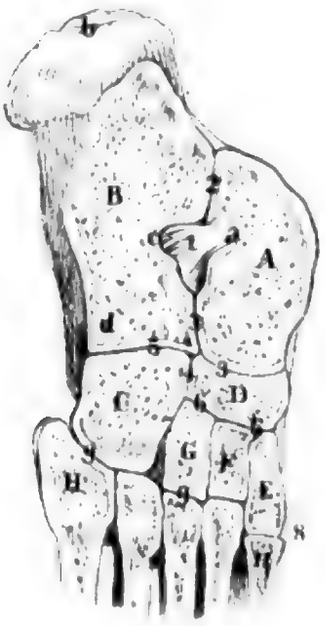

Digitized by Google

Anatomische Tafel XXXIII.

Knochen des Fusses und deren Verbindungen.

Fig. 1. Bänder der rechten Fusssohle (nach Arnold, Tabb. anat. Fasc. IV. P. II. Tab. VII. 4.)

A. Fersenbein. — *Calcaneus.*
B. Sprungbein. — *Talus s. astragalus.*
C. Würfelbein. — *Os cuboides.*
D. Schiff- oder Kahnbein. — *Os naviculare s. scaphoides.*
E. Erstes Keilbein. — *Os. cuneiforme primum.*
F. Zweites - — - - *secundum.*
G. Drittes - — - - *tertium.*
H. Mittelfussknochen der grossen Zehe. — *Metatarsus hallucis.*
I. - - zweiten - — - *digiti secundi. pedis.*
K. Mittelfussknochen der dritten Zehe. — *Metatarsus digiti tertii pedis.*
L. Mittelfussknochen der vierten Zehe. — *Metatarsus digiti quarti pedis.*
M. Mittelfussknochen der kleinen Zehe. — *Metatarsus digiti quinti pedis.*

a. Fersenhöcker. — *Tuber calcanei.*
b. Vorderer Fortsatz des Fersenbeins. — *Processus anterior calcanei.*
c. Sprungbeinfortsatz des Fersenbeins. — *Sustentaculum tali s. Processus lateralis.*
d. Körper des Sprungbeins. — *Corpus tali.*
e. Kopf - - — *Caput tali.*
f. Leiste des Würfelbeins. — *Linea obliqua ossis cuboideos.*
g. Höcker des Schiffbeins. — *Tuberositas oss. navicularis.*

1. Inneres hinteres Sprung-Fersenbeinband. — *Lig. talo-calcaneum intern. posterius.*
2. Inneres vorderes Sprung-Fersenbeinband. — *Lig. talo-calcaneum intern. anterius.*
3. Fersen-Würfelbeinband der Sohle. — *Lig. calcaneo-cuboideum plantare.*

Digitized by Google

4. Rundes Fersen-Schiffbeinband der Sohle. — *Lig. calcaneo-naviculare plantare teres.*
5. Flaches Fersen-Schiffbeinband der Sohle. — *Lig. calcaneo-naviculare plantare planum.*
6. Würfel-Schiffbeinband der Sohle. — *Lig. cuboido-naviculare plantare.*
7. Erstes Keil-Schiffbeinband der Sohle. — *Lig. cuneo-naviculare plantare primum.*
8. Zweites Keil-Schiffbeinband der Sohle. — *Lig. cuneo-naviculare plantare secundum.*
9. Drittes Keil-Schiffbeinband der Sohle. — *Lig. cuneo-naviculare plantare tertium.*
10. Hinteres Keil-Würfelbeinband der Sohle. — *Lig. cuneo-cuboideum plantare posterius.*
11. Mittleres Keil-Würfelbeinband der Sohle. — *Lig. cuneo-cuboideum plantare medium.*
12. Mittleres Keil-Würfelbeinband der Sohle. — *Lig. cuneo-cuboideum plantare anterius.*
13. 14. Querbänder der Keilbeine. — *Ligg. transversaria ossium cuneiformium.*
15. Fusswurzel-Mittelfussband des Rückens der grossen Zehe. — *Lig. tarso-metatarseum hallucis dorsale.*
16. Fusswurzel-Mittelfussband der Sohle der grossen Zehe. — *Lig. tarso-metatarseum hallucis plantare.*
17. Oberflächliches gabelförmiges Band. — *Lig. furcillatum superficiale (Arnold).*
18. Zipfeliges Band oder Würfel-Mittelfussband. — *Lig. laciniatum (Arnold).*
19. Gerades Sohlenband des fünften Mittelfussknochens. — *Lig. rectum metatarsi quinti.*
20. Zwischenknochenbänder der Mittelfussknochen. — *Ligg. intermetatarsea interossea s. transversaria metatarsi posteriora plantaria.*
21. Vordere Zwischen-Mittelfussbänder. — *Ligg. metatarsi transversaria anteriora.*
22. Furchen für die Sehnen der Zehenbeuger. — *Sulci tendinum flexorum digitorum.*

Fig. 2. Bänder des rechten Fusses von der hintern Seite (nach Fr. Arnold, l. c. Fig. 1.)

A. Schienbein. — *Tibia.*
B. Wadenbein. — *Fibula s. perone.*
C. Sprungbein. — *Talus s. astragalus.*
D. Fersenbein. — *Calcaneus.*

Digitized by Google

1

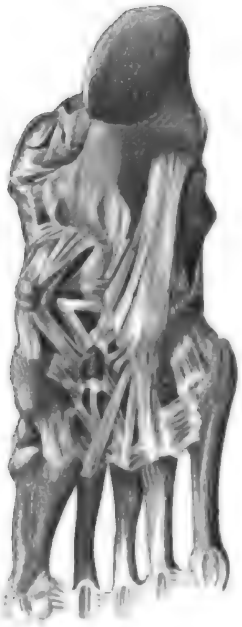

2

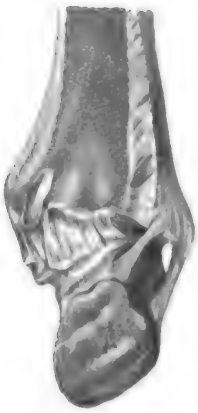

3

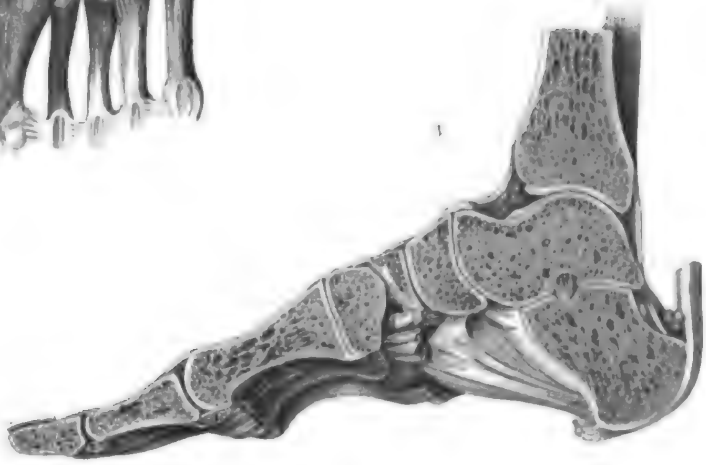

4

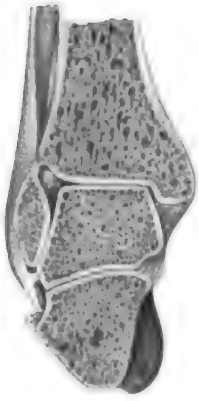

5

Digitized by Google

Digitized by Google

a. Innerer Knöchel. — *Malleolus internus s. medialis.*
b. Aeusserer - — - *externus s. lateralis.*
c. Sprungbeinfortsatz des Fersenbeins. — *Sustentaculum tali s. Process. lateralis calcanei.*
d. Fersenhöcker. — *Tuber calcanei.*

1. Zwischenknochenband des Unterschenkels. — *Lig. interosseum cruris.*
2. Hinteres äusseres Knöchelband. — *Lig. malleoli externi (s. lateralis) posticum s. tibio-fibulare posterius.*
3. Inneres oder dreieckiges Seitenband des Fussgelenks. — *Lig. laterale internum artic. pedis s. deltoides s. trapezium (lig. calcaneo-tibiale, talo-tibiale postic. s. tibio-naviculare).*
4. Hinteres Fussgelenkband. — *Lig. posterius articuli pedis.*
5. Hinteres Fersen-Wadenbeinband. — *Lig. calcaneo-fibulare.*
6. Sprung-Wadenbeinband oder hinteres Seitenband des Fussgelenkes. — *Lig. talo-fibulare posticum, s. articuli pedis laterale posterius.*
7. Mittleres oder gerades Seitenband des Fusses. — *Lig. articuli pedis laterale medium s. perpendiculare s. laterale externum s. fibulare calcanei s. calcaneo-fibulare.*
8. Hinteres Sprung-Fersenbeinband. — *Lig. talo-calcaneum posticum.*
9. Synovialscheide für den hintern Schienbeinmuskel. — *Musc. tibialis posticus.*

Fig. 3. Vertikaldurchschnitt des rechten Fusses parallel der Längenachse des rechten Mittelfussknochens.

A. Unteres Ende des Schienbeins. — *Tibia.*
B. Wadenbein. — *Fibula.*
C. Sprungbein. — *Talus s. astragalus.*
D. Fersenbein. — *Calcaneus.*
E. Schiff- oder Kahnbein. — *Os naviculare s. scaphoides.*
F Zweites Keilbein. — *Os cuneiforme secundum.*
G. Erstes - — - - *primum.*
H. Mittelfussknochen der grossen Zehe. — *Metatarsus hallucis s. primus.*
H'. Mittelfussknochen der kleinen Zehe. — *Metatarsus digiti quinti.*
I. Erstes oder Grundzehenglied der grossen Zehe. — *Phalanx prima hallucis.*
K. Zweites oder Nagel- oder Endglied der grossen Zehe. — *Phalanx secunda s. terminalis hallucis.*
L. Sesambein. — *Os sesamoides.*
M. Achillessehne. — *Tendo Achillis.*

Digitized by Google

N. Ursprung der kurzen Zehenbeuger. — *Musc. flexor hallucis et digitorum pedis brevis.*

1. Kapselband des Sprung- oder Knöchelgelenks. — *Lig. capsulare articuli pedis s. talo-crurale.*
2. Sprung-Fersenbeingelenk oder hinteres Sprungbeingelenk. — *Articulatio talo-calcanea.*
3. Zwischenknochenband zwischen Sprung- und Fersenbein. — *Lig. talo-calcaneum interosseum s. Apparatus ligamentosus sinus tarsi (lig. interosseum).*
4. Sprung-Schiffbeingelenk oder vorderes Sprungbeingelenk. — *Articulatio talo-navicularis s. talo-calcaneo-navicularis.*
5. Schiff-Keilbeingelenk oder Schiffbeingelenk. — *Articulatio cuneo-navicularis.*
6. Kapselband des ersten Mittelfussknochens. — *Lig. capsulare tarso-metatarseum hallucis.*
7. Kapselband des ersten Zehengliedes. — *Lig. capsulare phalangis primae hallucis.*
8. Kapselband des zweiten Zehengliedes. — *Lig. capsulare phalangis secundae hallucis.*
9. Fersen-Würfelbeinband der Sohle. — *Lig. calcaneo-cuboideum plantare.*
10. Fersen-Schiffbeinband der Sohle. — *Lig. calcaneo-naviculare plantare.*

Fig. 4. Verticaler Querschnitt (Frontalschnitt) des rechten Fussgelenkes.

A. Unteres Ende des Schienbeins. — *Tibia.*
   a. Innerer Knöchel. — *Malleolus internus s. medialis.*
B. Wadenbein. — *Fibula s. perone.*
   b. Aeusserer Knöchel. — *Malleolus externus s. lateralis.*
C. Sprungbein. — *Talus s. astragalus.*
D. Fersenbein. — *Calcaneus.*
   d. Fersenhöcker. — *Tuber calcanei.*

1. Fuss- oder Knöchelgelenk. — *Articulatio talo-cruralis.*
2. Sprung-Fersenbeingelenk oder hinteres Sprungbeingelenk. — *Articulatio talo-calcanea.*
3. Dreieckiges oder inneres Seitenband des Fussgelenks. — *Lig. laterale internum articuli pedis s. deltoides s. trapezium. (Lig. calcaneo-tibiale, talo-tibiale posticum, tibio-calcaneo-naviculare, tibio-naviculare).*
4. Aeusseres mittleres Fussgelenkband. — *Lig. articulationis pedis externum medium s. laterale ext. s. fibulare calcanei.*

Fig. 5. Durchschnitt der rechten Fusswurzel parallel dem Fussrücken, (nach Arnold, l. c. Fig. 7).

A. Sprungbein. — *Talus s. Astragalus.*
B. Fersenbein. — *Calcaneus.*
C. Würfelbein. — *Os cuboides.*
D. Schiffbein. — *Os naviculare.*
E. Erstes Keilbein. — *Os cuneiforme primum.*
F. Zweites - — - - *secundum.*
G. Drittes - — - - *tertium.*
H. Mittelfussknochen. — *Metatarsi.*
a. Sprungbeinbucht. — *Sinus tali.*
b. Fersenhöcker. — *Tuber calcanei.*
c. Fersenbeinbucht. — *Sinus calcanei.*
d. Vorderer Fortsatz des Fersenbeins. — *Processus anterior calcanei.*

1. Zwischenknochenband zwischen Sprung- und Fersenbein. — *Lig. talo-calcaneum interosseum s. apparatus ligamentosus sinus tarsi. (Lig. interosseum).*
2. Sprung-Fersenbeingelenk. — *Articulatio talo-calcanea.*
3. Sprung-Fersen-Schiffbeingelenk oder vorderes Sprungbeingelenk. *Articulatio talo-calcaneo-naviculare.*
4. Schiff-Würfelbeinband. — *Lig. fibrosum naviculare cuboideum.*
5. Fersen-Würfelbeingelenk oder Würfelbeingelenk. — *Articulatio calcaneo-cuboidea.*
6. Schiff-Keilbeingelenk oder Schiffbeingelenk. — *Articulatio cuneo-naviculare.*
7. Zwischenband zwischen Keil- und Würfelbein. — *Lig. intermedium cuneo-cuboideum.*
8. Kapselband des ersten Mittelfussknochens. — *Lig. capsulare tarso-metatarseum primum.*
9. Mittelfussknochengelenk. — *Articulatio tarso-metatarsea.*
10. Hintere Zwischenbänder der Mittelfussknochen. — *Ligg. transversaria metatarsi posteriora intermedia.*

Digitized by Google

Digitized by Google

Instrumententafel I.

Messer und Scheeren.

Fig. 1. Scalpell mit gerader Schneide.
- 2. Bistouri mit scharfer Spitze und schwach convexer Schneide.
- 3. Bistouri mit convexer Schneide (geballt).
- 4. Doppelbistouri mit a) yataganförmiger, an der Spitze zweischneidiger Klinge (Abscessbistouri) und b) gerader, geknöpfter Klinge (Fistelmesser); letztere aus dem Schalenheft genommen.
- 5. Concaves geknöpftes Bistouri.
- 6. Concaves spitziges Bistouri.
- 7. Gerade (Incisions-) Scheere mit excentrischem Schlosse.
- 8. Concave oder Hohlscheere.
- 8′. Von der Seite gesehen.
- 9. Winkel- oder Knieschеere.

zed by Google

Digitized by Google

Digitized by Google

Instrumententafel II.

Lancetten, Trocare, Nadeln, Serres fines, spitze Haken.

Fig. 1. Pyramidenförmige Lancette.
- 2. Gerstenkornförmige Lancette.
- 3. Yataganförmige Lancette.
- 4. Haarseilnadel mit dem Schalenhefte (4′).
- 5. Impfnadel.
- 6. Impflancette.
- 7. Trocar und 7′. dessen Canüle.
- 8. Trocar mit Schliesshahn und Ansatz (8′.)
- 9. Trocar explorateur mit Spitzendecker (9′.)
- 10. u. 11. Acupuncturnadeln.
- 12. Bistouri mit Spitzen und Schneidendecker (à gaine) bei zurückgeschobener Scheide. 12′. mit vorgeschobener Scheide.
- 13. Hasenschartennadel mit aufgesteckter Lanzenspitze.
- 14. Insektennadel.
- 15. Krumme Heftnadel.
- 16. Halbgekrümmte (gerad-krumme) Heftnadel.
- 17. Nadelhalter.
- 18. Serre fine nach Vidal. 18′. mit rechtwinkelig gebogener Spitze.
- 19. Arterienhaken.
- 20. Arterienhaken mit Spitzendecker nach Textor.
- 21. Zangenförmiger Nadelhalter.

Digitized by Google

Digitized by Google

Digitized by Google

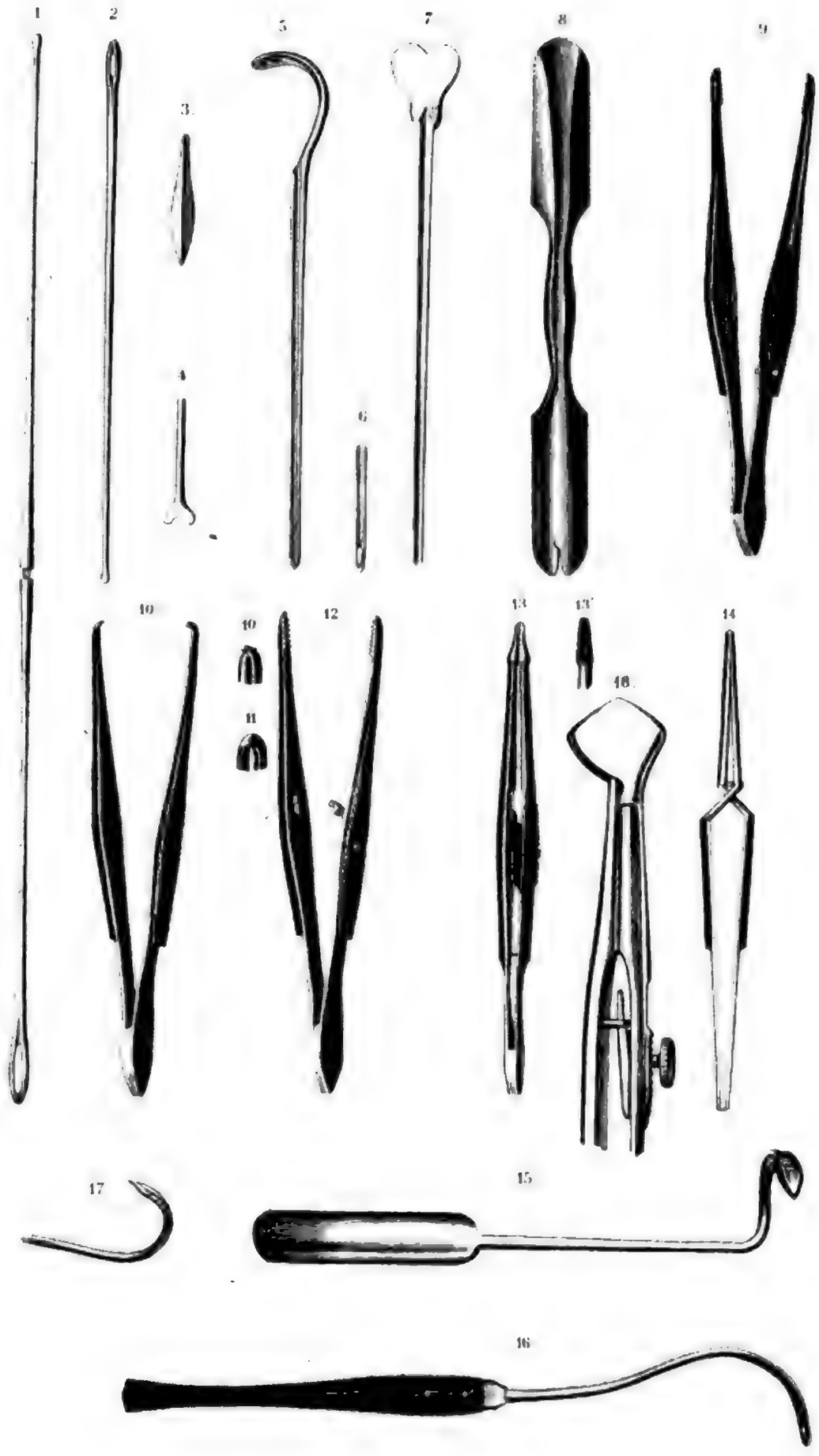

Digitized by Google

Instrumententafel III.

Sonden, Spatel, Pincetten, Unterbindungsnadeln.

Fig. 1. Zusammenschraubbare Sonde (Bauchsonde).
- 2. Einfache Knopf- und Oehrsonde.
- 3. Myrtenblattförmiges Sondenende.
- 4. Wiekentragendes Sondenende.
- 5. Furchensonde mit geschlossener Furche und Aneurysmennadelgriff.
- 6. Spitze der Furchen-Sonde mit geschlossener Furche und Oehr.
- 7. Furchensonde mit offenem Furchenende und spatelförmigem Griff.
- 8. Spatel (Pflaster- und Zungenspatel).
- 9. Anatomische Pincette.
- 10. Hakenpincette mit übergreifenden Haken (10′.)
- 11. Pincettenspitze mit eingreifenden Hakenzähnen.
- 12. Schliessbare Arterienpincette (nach v. Graefe).
- 13. Schliessbare Schieberpincette nach Fricke: im gerieften Spizzentheil eine Längsfurche als Nadelhalter (13′.)
- 14. Durch Federkraft schliessbare Arterienpincette nach Charière.
- 15. Unterbindungsnadel mit stumpfer Spitze und spatelförmigem Griff von Deschamps.
- 16. Unterbindungsnadel von Astley Cooper.
- 17. Spitzige Unterbindungsnadel mit geschlitztem Oehr.
- 18. Schluss der Unterbindungspincette von v. Burns mit Ligaturschieber.

Digitized by Google

Digitized by Google

Digitized by Google

Instrumententafel IV.

Wundhaken, Kornzange, Hakenzange, Brenneisen.

Fig. 1. Doppelter stumpfer Wundhaken.
- 2. Einfacher stumpfer Haken.
- 2b. Einfacher grösserer stumpfer Haken. (Spitze).
- 3. Doppelter Drahthaken.
- 4. Zweizinkiger spitzer Haken.
- 4b. Doppelhaken mit gekreuzten Spitzen nach Lüer (Teufelshaken).
- 5. Kornzange.
- 6. Hakenzange nach Muzeux.
- 7. Knopfförmiges Brenneisen.
- 8. Münzenförmiges -
- 9. Konisches -
- 10. Beilförmiges. -
- 11. Olivenförmiges -
- 12. Cylindrisches -

Digitized by Google

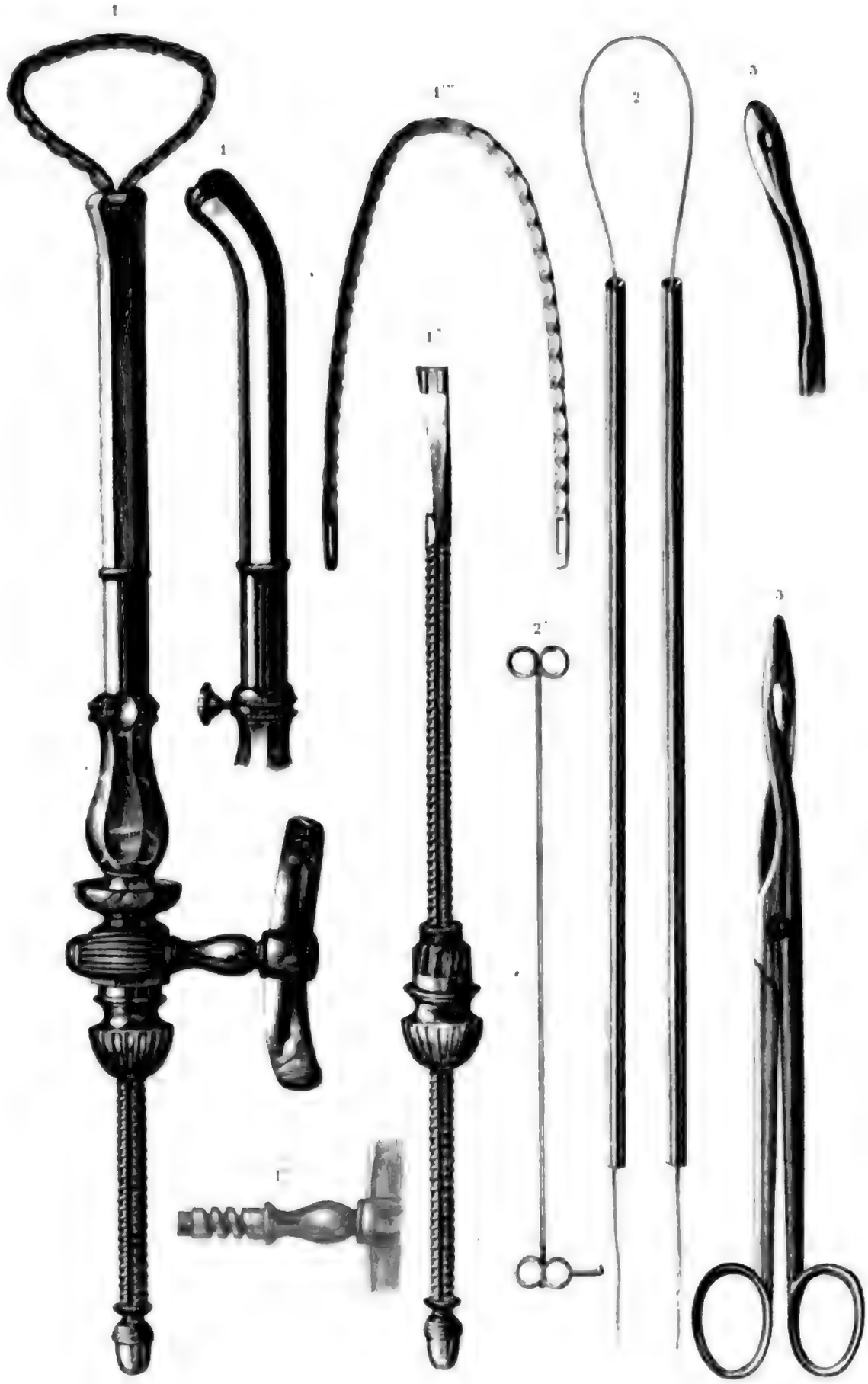
1
1
1'''
1''
2
2'
3
3
1''

Instrumententafel V.

Abschnürungsinstrumente.

Fig. 1. Ecraseur nach Chassaignac modif. von Lüer.
- 1'. Vorderes Ende der Röhre von der Seite.
- 1''. Schraubenstab mit dem Ende zur Aufnahme der Kettenenden.
- 1'''. Trieb mit der ewigen Schraube.
- 1''''. Kette.
- 2. Doppelröhre mit Silberdraht.
- 2'. Gestell zur festen Vereinigung beider Röhren.
- 3. Polypenzange.
- 3'. Vorderes Ende derselben von der Seite.

Digitized by Google

Digitized by Google

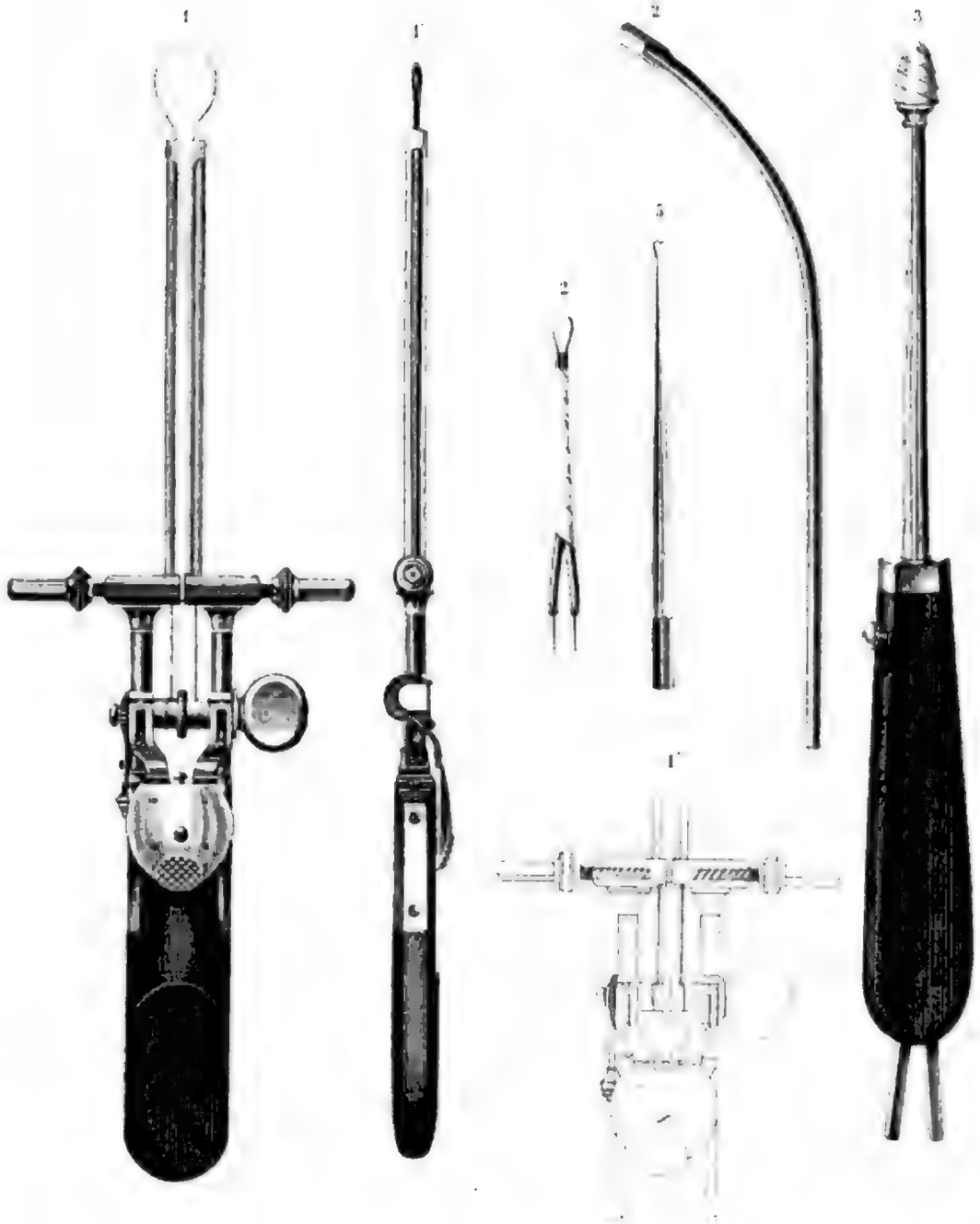
1
1'
2
3
2'
3'
1''

4


4

Instrumententafel VI.

Galvanokaustische Instrumente (nach Middeldorpf.)

Fig. 1. Die Schneideschlinge.
- 1′. Dieselbe von der Seite.
- 1″. Mittlerer Theil der Schneideschlinge mit der Welle zum Anziehen der Drahtschlinge, dem Schieber und den beiden Zapfen zur Verbindung der Schlinge mit der galvanischen Batterie.
- 2. Leicht gekrümmte Röhre für die Schneideschlinge mit dem vereinigenden Elfenbeinknopf.
- 2′. Kleinere Röhre mit collodirtem Seidenband umwunden.
- 3. Porcellanbrenner.
- 4. Der Galvanokauter.
- 4′. Innere Ansicht des Galvanokauter.

Digitized by Google

Digitized by Google

Digitized by Google

Digitized by Google

1.
2.
3.
4.
4'
3.
5.
1'
6.
6'
6''
6'''

Instrumententafel VII. u. VIII.

Resections- (Trepanations-) Instrumente.

Instr. Taf. VII. *Trepanationsinstrumente.*

Fig. 1. Trepanbogen mit Krone.
- 2. Kleine Trepankrone.
- 3. Trepankrone im Durchschnitt mit vorschiebbarer Pyramide.
- 4. Pyramide der Trepankrone.
- 4′. Schraube zum Fixiren der Pyramide.
- 4″. Plättchen, durch welches die Schraube der Pyramide läuft.
- 5. Durchschnitt der Hülse mit der Feder zum Festhalten der Krone.
- 6. Perforativtrepan.
- 7. Exfoliativtrepan.
- 8. Metallstäbchen zum Sondiren der Sägefurche.
- 9. Tirefond.
- 9′. Schraube desselben von vorne.
- 10. Bürstchen zum Reinigen der Kronen.

Instr. Taf. VIII. *Trepanationsinstrumente.*

Fig. 1. Fünfseitiges Schabeisen.
- 1′. Das Schabeisen von vorne.
- 2. Brückensäge.
- 3. Knopfmesser, Lenticulair.
- 3′. Knopf- oder Linsenmesser von der Seite mit schräg gestelltem Knopf.
- 4. Handgriff zu den Trepankronen. — Trephine.
- 4′. Oeffnung zur Aufnahme der Trepankrone.
- 5. Elevatorium — winkelförmiger Heber.
- 6. Knochen- (Sequester) Zange nach Bruns von der Seite (Fläche).
- 6′. dieselbe von der Kante.
- 6″. Schloss derselben.
- 6‴. Der eine Arm derselben.

Digitized by Google

Digitized by Google

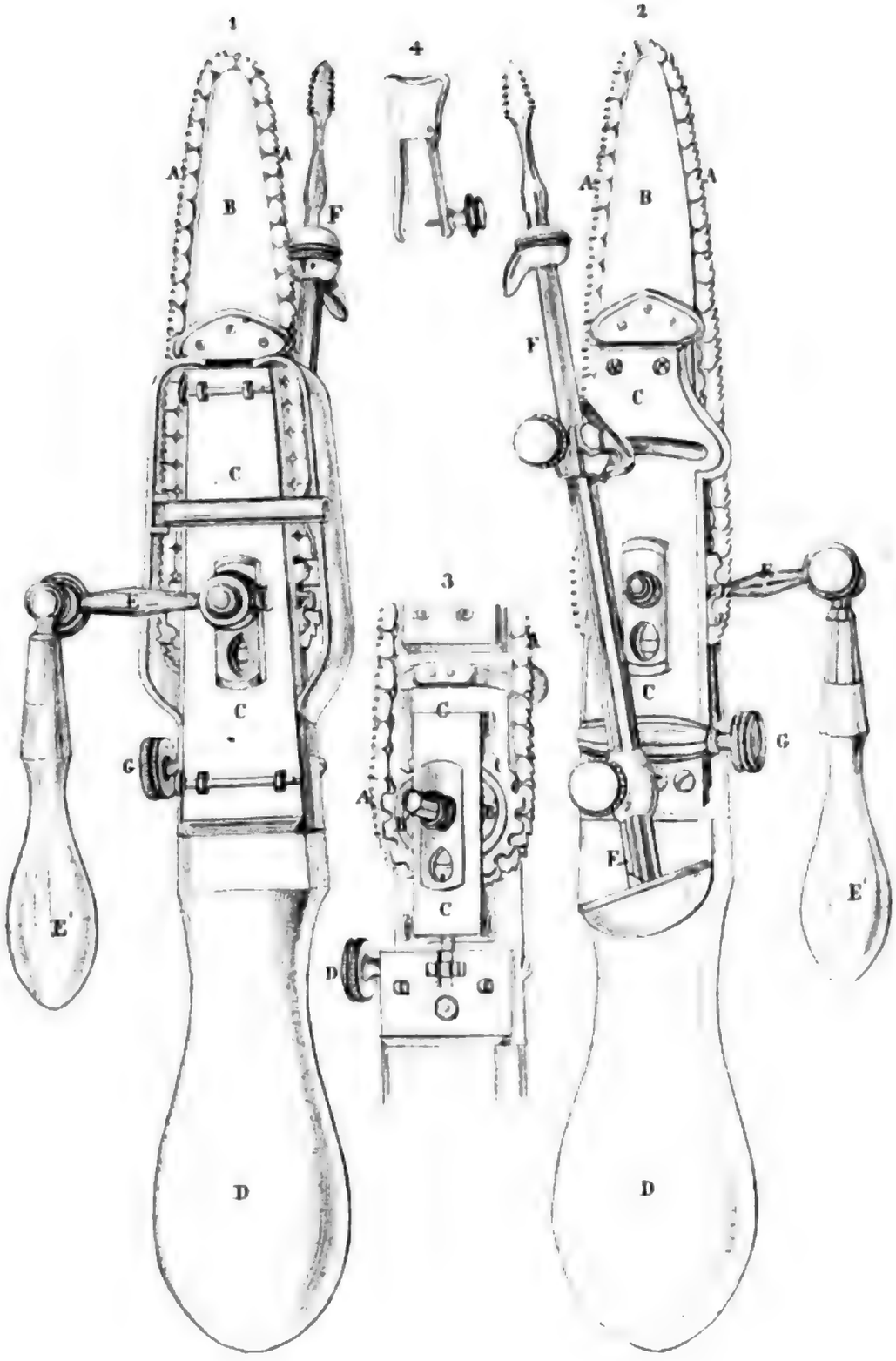
1
2
3
4
A
B
C
D
E
F
G

Instrumententafel IX. u. X.

Resectionsinstrumente.

Taf. IX. *Osteotom von Heine (modif. von Herrmann).*

Fig. 1. Osteotom von Heine von der rechten oder vordern Seite.
- 2. - - - - - linken oder hintern Seite.

A. Glieder- oder Kettensäge.
B. Sägenträger oder Klinge.
C. Gehäuse mit dem die Kettensäge tragenden Zahnrad.
D. Handgriff.
E. Kurbel, durch zwei Nussgelenke mit dem Handgriff verbunden.
E'. Zahnrad, um welches die Kettensäge läuft.
F. Stützstab in zwei Hülsen laufend und durch Stellschrauben stellbar.
G. Schraube zum Zurück- und Vorwärtsschieben des Schlittens mit dem Zahnrade, um die Kettensäge zu spannen oder zu erschlaffen.
H. Seitliche Decker des Gehäuses (in Fig. 2. entfernt).

Fig. 3. Mittlerer Theil oder Gehäuse des Osteotoms von Heine nach Wegnahme der durch zwei Stifte befestigten Deckplatte.

A. Glieder- oder Kettensäge.
B. Zahnrad, um welches die Kettensäge läuft.
C. Schlitten, in welchem das Zahnrad liegt und welcher durch die Schraube D vor- und zurückbewegt wird.
D. Schraube für die Bewegung des Schlittens zum Spannen oder Erschlaffen der Kettensäge.

Fig. 4. Stiefel für die Spitze des Stützstabes.

Taf. X. *Osteotom, Kettensäge, Knochenbohrer, Meisel, Knochenzange.*

Fig. 1. Mittlerer Theil des Osteotoms von vorne nach abgenommener Deckplatte.
- 2. Drahtbürste zum Reinigen der Kettensäge.
- 3. Sägendecker.
- 4. Kettensäge nach Aitken-Jeffray, mit der Umführungsnadel an dem einen, und dem Griff am andern Ende.
- 4'. Vergrösserte Kettenglieder mit dem Endgliede für die Umführungsnadel (4''''.)

Digitized by Google

- 4″. Zweiter Griff.
- 4‴. Umführungsnadel.
- 5. Trepanbohrer für die Knochendurchlöcherung nach B. Langenbeck.
- 5′. Knochenbohrer.
- 6. Stechsäge.
- 7. Flachmeisel.
- 8. Hohlmeiselende.
- 9. Schrägmeiselende.
- 10. Knochenzange.
- 10′. Deren Ende von der vordern Seite.

Digitized by Google

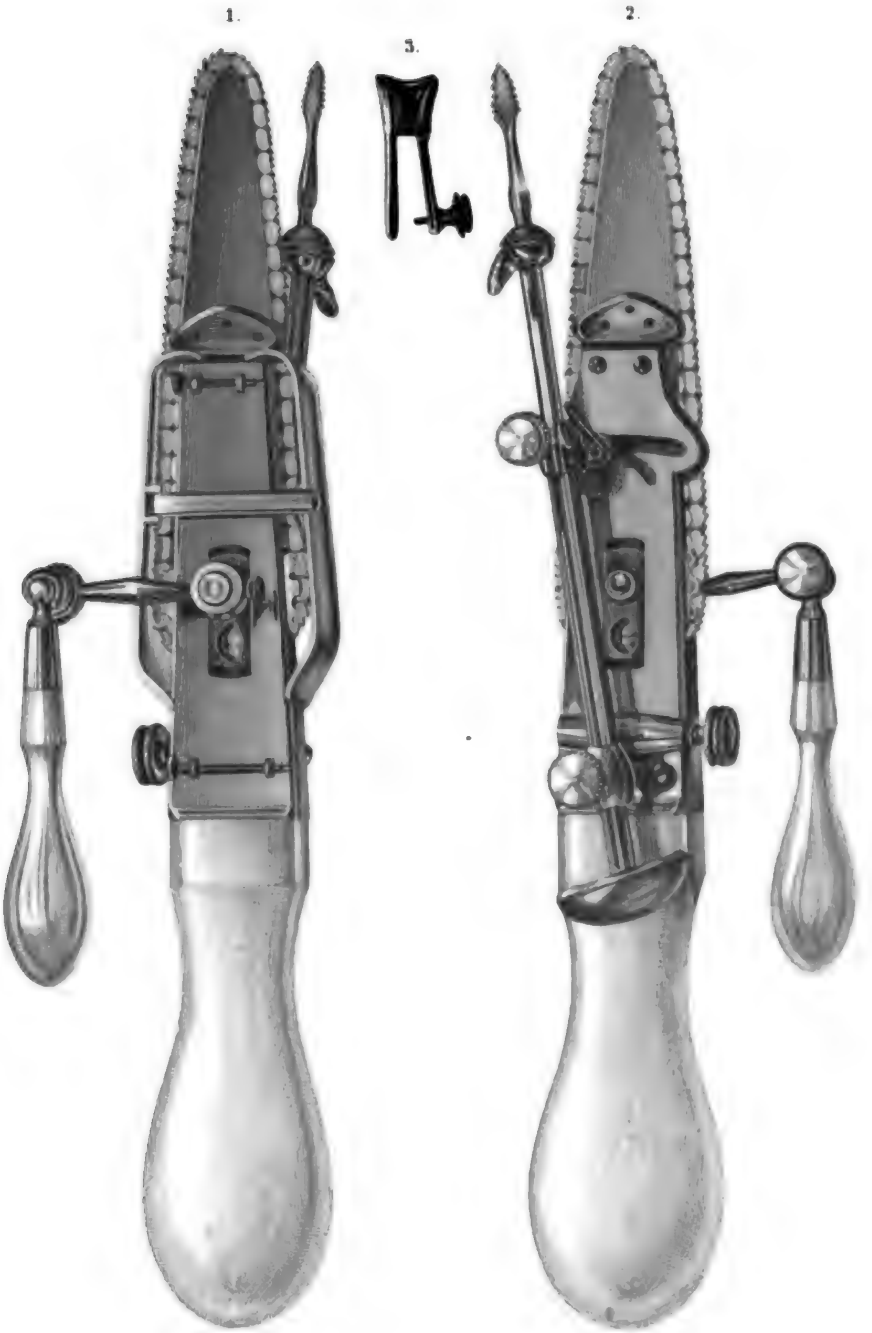

Digitized by Google

Digitized by Google

Digitized by Google

Digitized by Google

Digitized by Google

Instrumententafel XI.

Augeninstrumente. Nat. Gr.

Fig. 1. Kleinerer Augenlidhaken nach Desmarres.
- 2. Grösserer - - -
- 3. Augenlidhalter von Pellier mit der Hornplatte von Jäger.
- 4. - - Pellier.
- 5. - - Snowden-Kelley.
- 6. Ringpincette (Pince à anneau) von Desmarres.
- 7. Entropiumzange nach Himly.
- 8. Cilienpincette.
- 9. Vierzinkiger Haken (Râteau) von Desmarres.

Digitized by Google

Digitized by Google

1
2
10
8
3
4
7
7'
9
6
8'
9'
5
11
7

Instrumententafel XII.

Augeninstrumente. Nat. Gr.

Fig. 1. Scalpell zur Eröffnung des Thränensackes.
- 2. Sonde für die Thränenröhrchen von Mejean.
- 3. Röhrchen für den Thränenkanal von Dupuytren.
- 4. Bleinagel für den Thränennasenkanal von Scarpa.
- 5. Furchen- und Knopfsonde.
- 6. Aetzmittelträger von Desmarres.
- 7. Spritze für den Thränensack von Anel.
- 7′ u. 7″. Ansätze zu derselben.
- 8. Brenneisen für den Thränensack von Desmarres.
- 8′. Griff desselben.
- 9. Katheter für den Thränennasengang der rechten Seite von Gensoul.
- 9′. Derselbe für die linke Seite.
- 10. Scalpell zur Circumcision der Hornhaut.
- 11. Scalpell zur Exstirpation von Geschwülsten der Augenlider.



Digitized by Google

Digitized by Google


1
2
3
3
4
4
5
6
6
7
8
8'
9
9

Instrumententafel XIII.

Augeninstrumente. Nat. Gr.

Fig. 1. Irishäkchen.
- 2. Zweizinkiger Haken.
- 3. Irispincette
- 3′. Gekrümmte Irispincette.
- 3″. Gerade -
- 4. Fixateur des Bulbus von Lüer.
- 4′. Spitze desselben von der Seite.
- 5. Muskelhaken zur Schieloperation.
- 6. Geknöpfter Muskelhaken. 6′. desgl kleinerer.
- 7. Hakenpincette.
- 8. Hohlscheere. 8′. von der Kante gesehen.
- 9. Irisscheere. 9′. von der Kante gesehen.

Digitized by Google

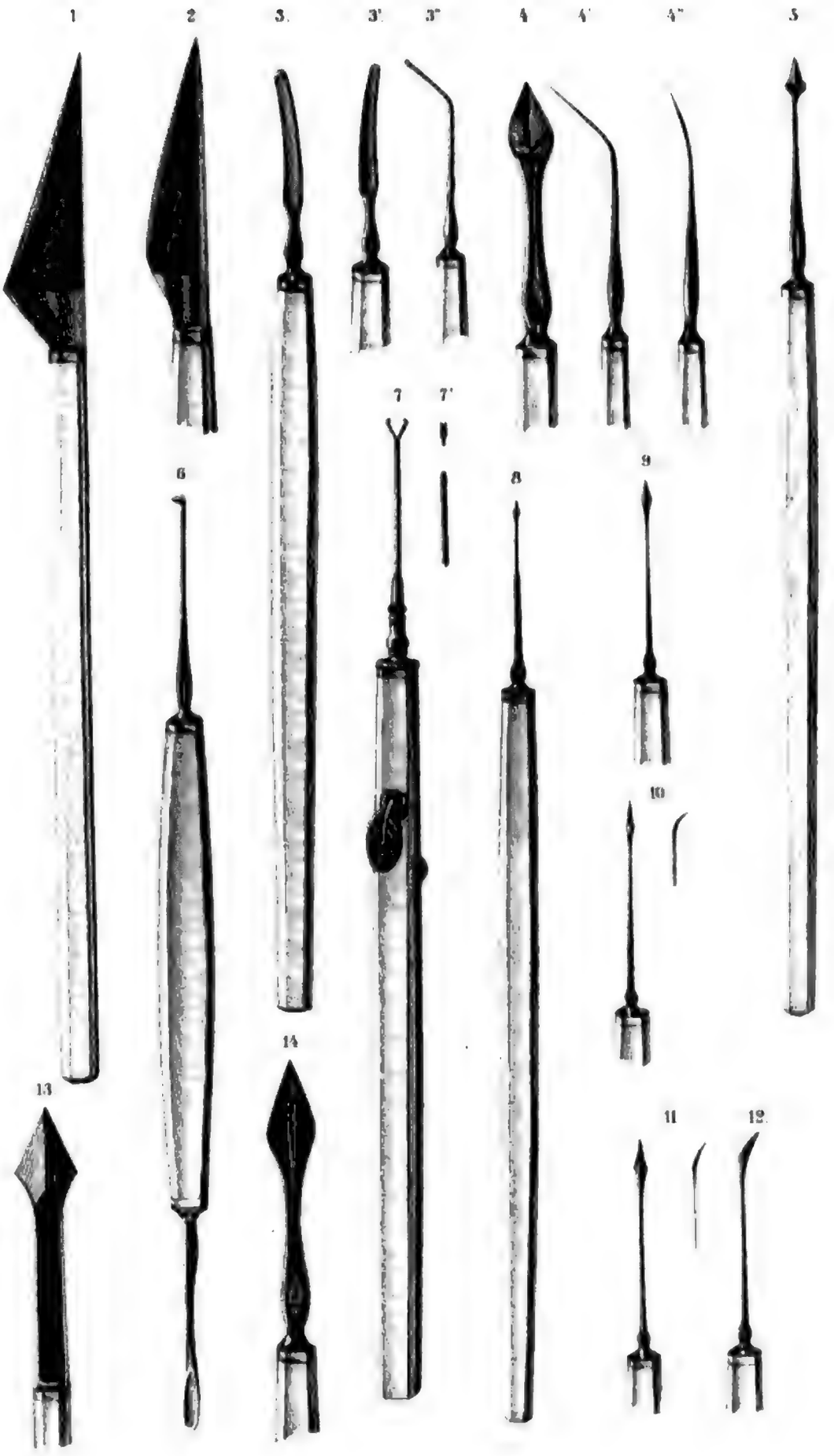

Digitized by Google

Instrumententafel XIV.

Augeninstrumente. Nat. Gr.

Fig. 1. Staarmesser nach Beer, zum Hornhautschnitte.
- 2. - - - mit abgerundeter Schneide.
- 3. Couteau mousse nach Desmarres mit concaver Schneide.
- 3′. - - - - - convexer Schneide.
- 3″. - - - - winkelig abgebogen.
- 4. Gerades Lanzenmesser.
- 4′. Stark seitlich abgebogenes Lanzenmesser.
- 4″. Schwach - - -
- 5. Pyramidenförmige Nadel zur Paracentese der Hornhaut.
- 6. Cystotom von A. v. Gräfe, mit dem Löffel von Daviel am gemeinsamen Griffe.
- 7. Serre-tète oder Pince à canule nach Desmarres — Lüer, geöffnet, bei zurückgezogener Scheide.
- 7′. Die Spitze des einen Zangenarmes von innen und die geschlossenen Zangenarme von der Seite.
- 8. Feine gerade Staarnadel zur Discision.
- 9. Grössere gerade Staarnadel.
- 10. Feine gekrümmte Staarnadel zur Depression, von der Fläche und der Kante.
- 11. Stärkere gebogene Staarnadel, von der Fläche und von der Kante.
- 12. Cystotom von Rosas.
- 13. Stärkeres Lanzenmesser.
- 14. desgl.

Digitized by Google

Digitized by Google

Digitized by Google

Digitized by Google

Instrumententafel XV.

Ohreninstrumente.

Fig. 1. Kaoutchoukkatheter für die Eustachi'sche Röhre von Deleau.
- 1'. Führungsstab (Mandrin) für der Ohrkatheter von Deleau.
- 2. Katheter von Silber für die Tuba Eustachii.
- 3. Einfacher Ohrspiegel.
- 4. Ohrspiegel nach Krahmer.
- 5. Ohrspiegel nach Bonnafont.
- 6. Curette zur Entfernung fremder Körper aus dem Ohre.
- 7. Pincette zur Entfernung fremder Körper von Bruns. 7' von der Seite.
- 8. Röhre von Belloc mit vorgeschobener Uhrfeder. — 8'. Leitungsstäbchen. — Uhrfeder.
- 9. Kaoutchoukspritze mit Ansatzröhrchen.

Digitized by Google

Digitized by Google

Digitized by Google

Instrumententafel XVI.

Zahninstrumente.

Fig. 1. Geisfuss.
- 2. Zahn-Schlüssel. 2'. Abnehmbarer Griff desselben und 2''. Befestigungsschraube des Handgriffes.
- 3. Haken. 3'. Wurzelhaken.
- 4. Gerade Zahnzange.
- 5. Ueber die Fläche gebogene Zahnzange.
- 5a. Gebiss einer amerikanischen Zahnzange für Backzähne.
- 6. Ueber die Fläche gebogene Wurzelzange.
- 7. Papageischnabel.
- 8. Brenneisen für die Zahnhöhle.
- 9. Flachrunde Zahnfeile.
- 10. Runde Zahnfeile.
- 11. Flache Zahnfeile.
- 12. Vierseitiges Schabeisen für die Zähne.
- 12'. Dreikantiges - - - -
- 13. Mundspiegel von Lüer.

Digitized by Google

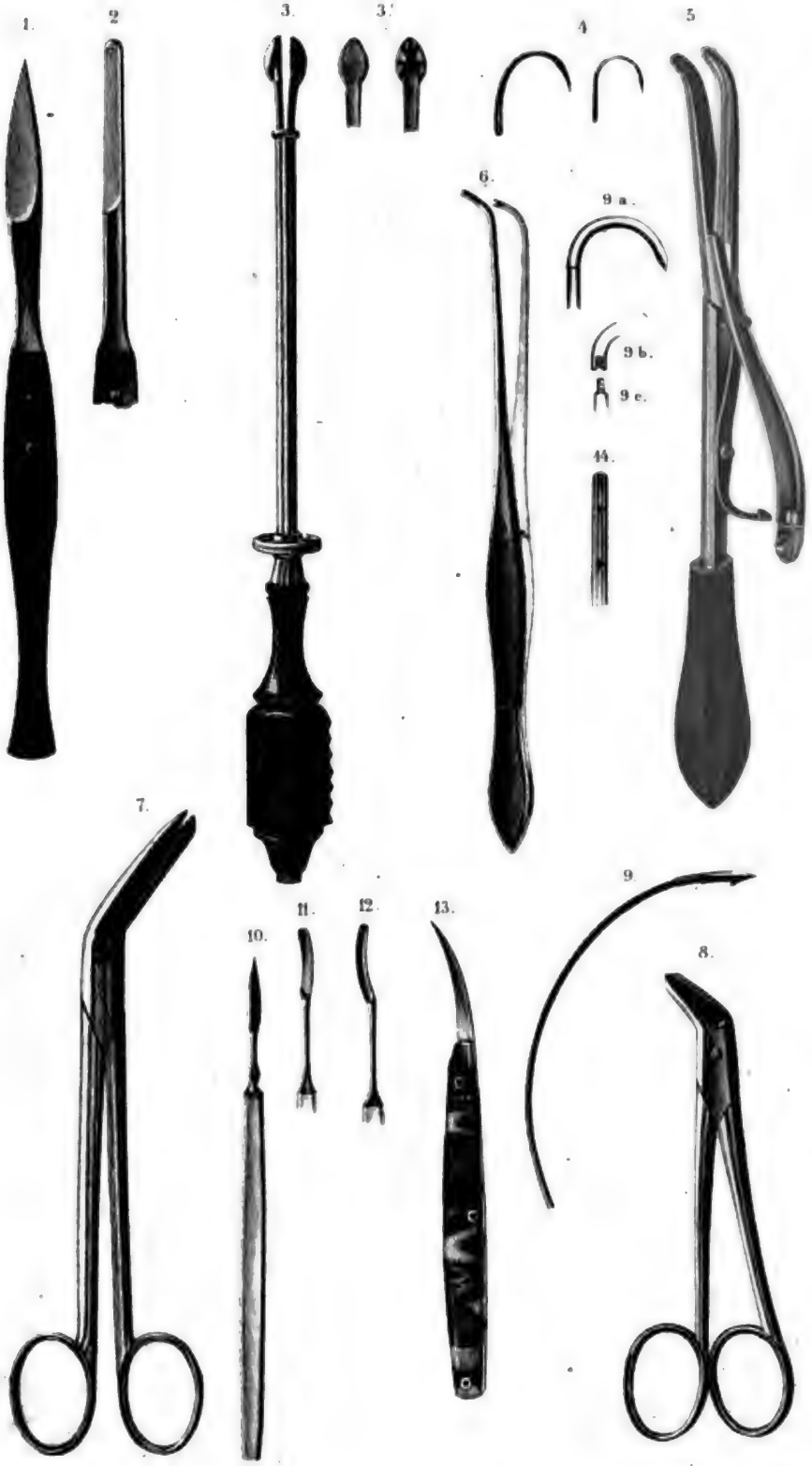

Digitized by Google

Instrumententafel XVII.

Instrumente zur Gaumennaht und zum Sehnenschnitt.

Fig. 1. Spitziges Scalpell zum Anfrischen der Gaumenspaltenränder.
- 2. Geknöpftes Scalpell - - - -
- 3. Nadelhalter von Roux.
- 3'. Innenfläche der beiden Branchen.
- 4. Krumme Nadeln nach Roux und Gräfe.
- 5. Nadelhalter von Cessner.
- 6. Haken-Pincette nach Roux und Gräfe.
- 7. Kniescheere zum Wundmachen der Gaumenspaltenränder nach Roux — Gräfe.
- 8. Kniescheere mit kurzen Blättern nach Morawek.
- 9. Nadel mit dem Bleidraht nach Dieffenbach.
- 9a. Nadel mit Bleidraht.
- 9b. u. c. Mutter und Gewinde derselben.
- 10. Spitzes, zweischneidiges Tenotom von Guérin.
- 11. Concavschneidiges - - -
- 12. Convexschneidiges - - -
- 13. Tenotom nach Stromeyer.
- 14. Oehr einer Nadel zur Drahtsutur.

Digitized by Google

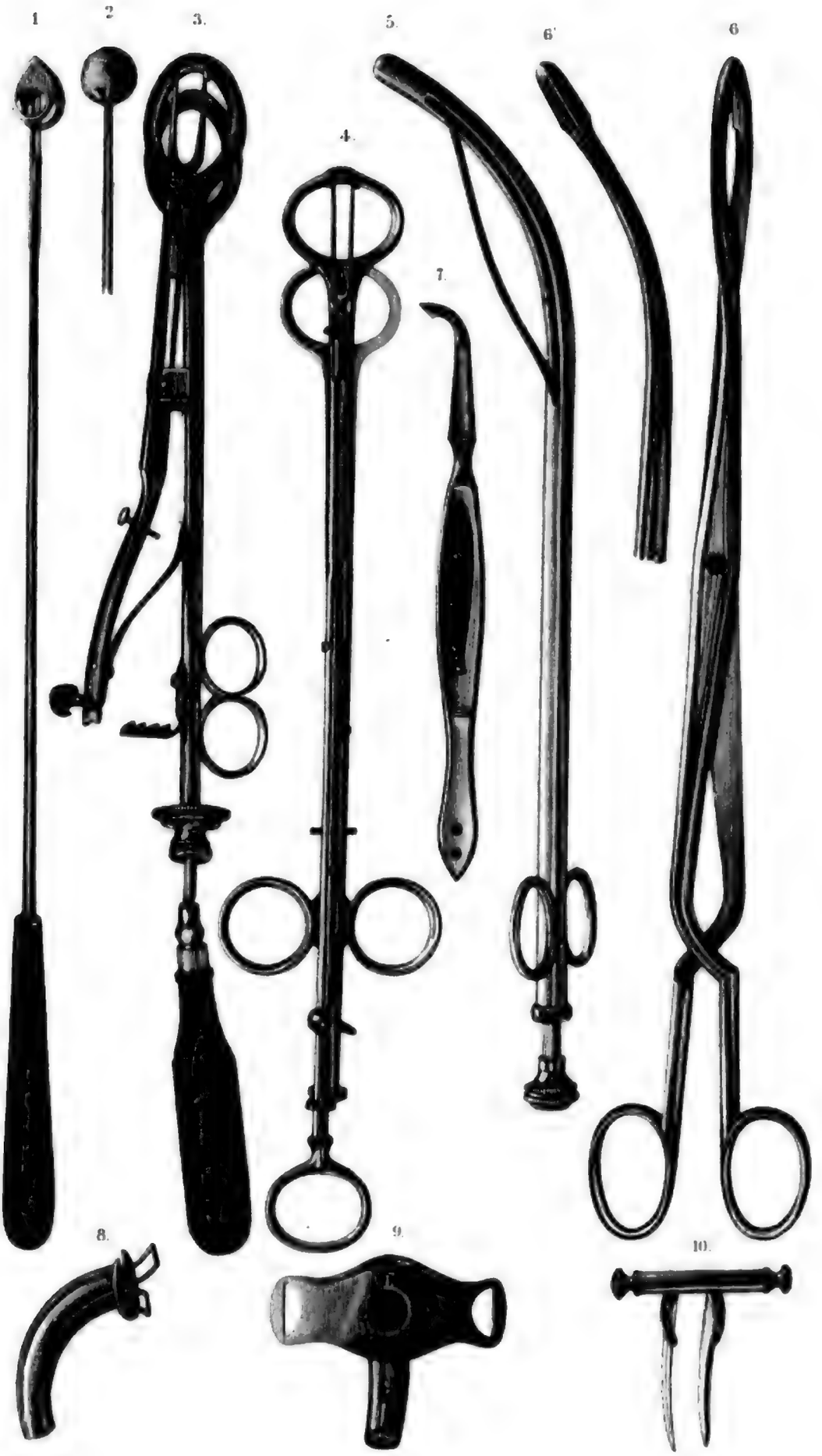
1
2
3.
4.
5.
6'
6
7.
8.
9.
10.

Instrumententafel XVIII.

Instrumente zum Schlund- und Luftröhrenschnitt.

Fig. 1. Schlundfänger.
- 2. Schlundstösser mit Schwamm.
- 3. Amygdalotom von Fahnestock, modifc.
- 4. - modif. von Mathieu.
- 5. Ektropoesophag von Vacca-Berlinghieri.
- 6. Gekrümmte Schlundzange.
- 6'. Dieselbe von der Seite gesehen.
- 7. Tracheotom von Garin.
- 8. 9. Doppelröhre zum Einlegen in die Luftröhrenwunde von Guersant.
- 8. Innere Röhre.
- 9. Aeussere -
- 10. Röhre aus zwei von einander entfernbaren Hälften von Gendrin.

Digitized by Google

Digitized by Google

Instrumententafel XIX.

Bruchbänder.

Fig. 1. Einfaches rechtsseitiges Leisten-Bruchband von Kaoutchouk mit Schenkelriemen.
- 2. Einfaches linksseitiges Leisten-Bruchband.
- 3. Doppeltes Leisten-Bruchband.
- 4. Rechtsseitiges Leisten-Bruchband.
- 5. Stellbare Pelote.

Digitized by Google

Digitized by Google

Digitized by Google

Instrumententafel XX.

Instrumente zu Bruchoperationen.

Fig. 1. Bistouri herniotome.
- 2. Herniotom nach A. Cooper mit Schneidendecker nach Weiss.
- 3. Bruchmesser von Stromeyer mit federndem Schneidendekker.
- 3′. Dasselbe von der entgegengesetzten Seite (Schneidendecker).
- 4. Convexes Bruchmesser von Seiler.
- 5. Furchenspatel von Vidal.
- 6. Nadel von Gerdy zur Radicaloperation der Brüche.
- 6′. von der Seite.
- 7. Invaginatorium von Wutzer, modif. von Rothmund.
- 7′. Platte desselben.
- 7″. Nadel desselben mit abschraubbarer Spitze.
- 8. Darmklemme nach Dupuytren, modif. von Blasius.
- 9. Compressorium von Breschet zur Operation der Varicocele.
- 9′. Schraubenschlüssel dazu.

Digitized by Google

Digitized by Google

Digitized by Google

Instrumententafel XXI.

Instrumente zu Operationen an der Harnröhre, der Blase und dem Mastdarm.

Fig. 1. Elastischer Katheter.
- 2. Metallener Katheter zum Abschrauben.
- 2′. Vorderes Ende eines weiblichen Katheters, an das hintere Ende von 2 anzustecken.
- 2″. Schraube zur Befestigung der beiden Stücke des Katheters.
- 3. Curette von Leroy d'Etiolles zur Entfernung fremder Körper aus der Harnröhre mit rechtwinklig gestellter Spitze.
- 3′. Spitze der Curette von der vordern Seite gesehn.
- 4. Vorderes Ende einer gekrümmten Curette.
- 5. Harnröhrenzange nach Hunter von der Kante gesehn und geöffnet.
- 5′. deren vorderes Ende von der Fläche (Seite) gesehn.
- 6. Gekrümmter Trocar zum Blasenstich.
- 6′. Spitzendecker desselben.
- 7. Trocar von André.
- 7′. Röhre desselben.
- 8. Zange von Ricord zur Operation der Phimosis.
- 8′. Vorderes Ende derselben von der Fläche.
- 9. Mastdarmspeculum von Fergusson.
- 10. Bistouri royal mit abnehmbarer Sonde 10′.
- 11. Gorgeret für den Mastdarm.

Digitized by Google



Digitized by Google

Instrumententafel XXII.

Harnröhren-Instrumente.

Fig. 1. Harnröhrenbougie.
- 2. Elastische konische Bougie.
- 3. Geknöpfte Bougie.
- 4. Bauchige Bougie.
- 5. Knopfbougie, Stricturensucher.
- 6. Dilatatorium der Harnröhrenstricturen nach Rigaud-Michelena.
- 7. Gerader Aetzmittelträger von Lallemand.
- 8. Gekrümmter -
- 9. Urethrotom von Ivanchich.
- 9′. Die beiden Klingen mit der Spiralfeder.
- 9″. Stellung der Klingen beim Einschneiden.
- 10. Furchensonde von Syme zur äussern Incision der Harnröhre.
- 10′. Dieselbe von der Furchenseite gesehen.

Digitized by Google

Digitized by Google

Digitized by Google

Instrumententafel XXIII — XXV.

Instrumente zur Steinzertrümmerung und zum Blasenschnitt.

Taf. XXIII.

Fig. 1. Spritze zu Injectionen in die Blase.
- 1'. Ansatzröhrchen dazu.
- 1''. Feinere Spitze zum Ansatzröhrchen.
- 2. Percuteur nach Heurteloup.
- 3. Hammer zum Percuteur.
- 4. Triebwerk mit dem Treibschlüssel und der Zahnstange.
- 5. Geknöpfte Steinsonde.
- 6. Halbseitiges Gorgeret.
- 7. Gorgeret zum hohen Blasenschnitt.

Taf. XXIV.

Fig. 1. Pfeilsonde nach Frère Côme.
- 2. Doppelläufiger Katheter.
- 3. Katheter mit Verschliessungshahn.
- 4. Percuteur für Steine in der Harnröhre.
- 5. Gezahnter Lithothrypter mit Trieb- und Zahnstange.
- 5'. Triebschlüssel dazu.
- 6. Sonde evacuatrice.
- 7. Convexes Scalpell. Cystotom.
- 8. Zweischneidiges Scalpell.
- 9. Geknöpftes Scalpell.

Fig. 10. Röhrchen von Dupuytren zur Stillung der Blutung.

Taf. XXV.

Fig. 1. Lithotome caché nach Frère Côme.
- 2. Lithotome caché double von Dupuytren.
- 2'. Derselbe von der Seite.
- 2''. Verschiebbare Schraube zur Bestimmung der Oeffnungswinkel des Messers.
- 2'''. Spange zum Oeffnen der Messer.
- 3. Steinlöffel und Leitungsgorgeret für die Steinzange.
- 4. Gerade Steinzange.
- 5. Gekrümmte Steinzange.
- 6. Steinzange mit Schliessungsvorrichtung.

Digitized by Google

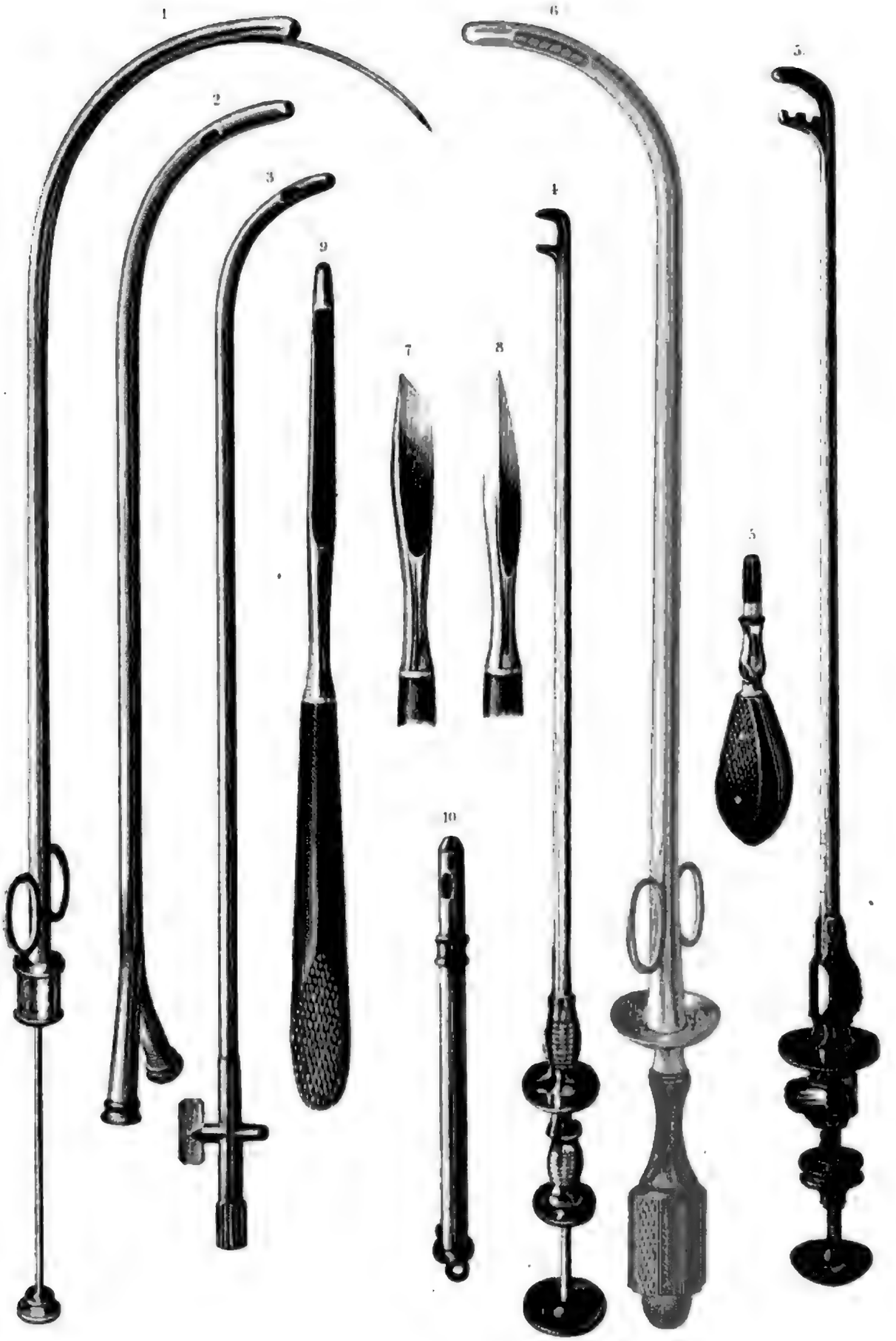

Digitized by Google

Digitized by Google



Digitized by Google

Digitized by Google

Digitized by Google

Instrumententafel XXVI.

Mutterspiegel und Gebärmuttersonde.

Fig. 1. Dreiblätteriges Speculum.
- 2. Mutterspiegel von Glas von Fergusson.
- 3. Vierblätteriges Speculum.
- 3′. Obturator dazu.
- 4. Gebärmuttersonde nach Simpson-Kiwisch.

Digitized by Google

Digitized by Google

Digitized by Google

Digitized by Google

Instrumententafel XXVII.

Instrumente zu Operationen an der Gebärmutter.

Fig. 1. Pince à cremaillière von Lüer.
- 2. Fixateur oder Extracteur à gaine von Lüer.
- 3. Hysterophor nach Zwanck-Schilling von der Seite.
- 3′ Von vorn geöffnet.
- 4. Hysterophor von Kiwisch.
- 4′. Pelote auf die Symphyse zum Hysterophor.
- 5. Polypenscheere von Siebold.

d by Google


1
2
4
5
6
7
7
8
3
11
10
9

Instrumententafel XXVIII.

Instrumente zur Blasen-Scheidenfistel nach Jobert.

Fig. 1. Halbes Speculum für die obere Scheidenwand.
- 2. - - - - untere -
- 3. Hölzernes halbes Speculum.
- 4. Hakenförmige Pincette mit Stellschraube.
- 5. Geknöpftes Scalpell.
- 6. Spitzes Scalpell.
- 7. Gekrümmte Nadel mit Stiel.
- 7′. Krümmung der Spitze von der Seite.
- 8. Gerade gestielte Nadel.
- 9. Krumme Nadel.
- 10. Lange Hakenpincette.
- 11. Weiblicher Katheter.

Digitized by Google

Digitized by Google

Instrumententafel XXIX — XXXI.

Instrumente zur Absetzung der Glieder.

Taf. XXIX.

Fig. 1. Tourniquet nach Petit-Bell.
- 2. Compressorium nach Lüer.
- 3. Schnallentourniquet.
- 4. Ligaturschnürer nach Desault.
- 5. - nach v. Gräfe.
- 6. Unterbindungspincette nach Mathieu.
- 6′. Dieselbe von der Seite, geöffnet.
- 7. Arterienhaken.

Taf. XXX.

Fig. 1. Langes an der Spitze zweischneidiges Amputationsmesser.
- 2. Geradschneidiges Amputationsmesser nach Demme.
- 3. Zweischneidiges Amputationsmesser.
- 4. Kleineres zweischneidiges Amputationsmesser.
- 5. Zwischenknochenmesser.
- 6. Scalpell zum Ablösen des Periost.
- 7. Scalpell für Exarticulationen.
- 8. Kleineres Scalpell für Exarticulationen.
- 9. Heftnadel.

Taf. XXXI.

Fig. 1. Bogensäge.
- 1′. Schmäleres Sägenblatt dazu.
- 2. Phalangensäge.
- 3. Blattsäge mit beweglichem Rücken.
- 4. Knochenzange (Splitterzange) von vorne.
- 4′. - von der Seite.

Digitized by Google

Digitized by Google

Digitized by Google

Digitized by Google

Digitized by Google

1

2

3

4

5

Digitized by Google

Operative Tafel I.

Führung der Messer und des Trocars.

Fig. 1. Erste Haltung des Messers. — Tischmesserhaltung.
- 2. Zweite - - - — Schreibfederhaltung.
- 3. Dritte - - - — Violinbogenhaltung.
- 4. Vierte - - - in voller Hand. —Schwerthaltung.
- 5. Haltung des Trocars.

Digitized by Google

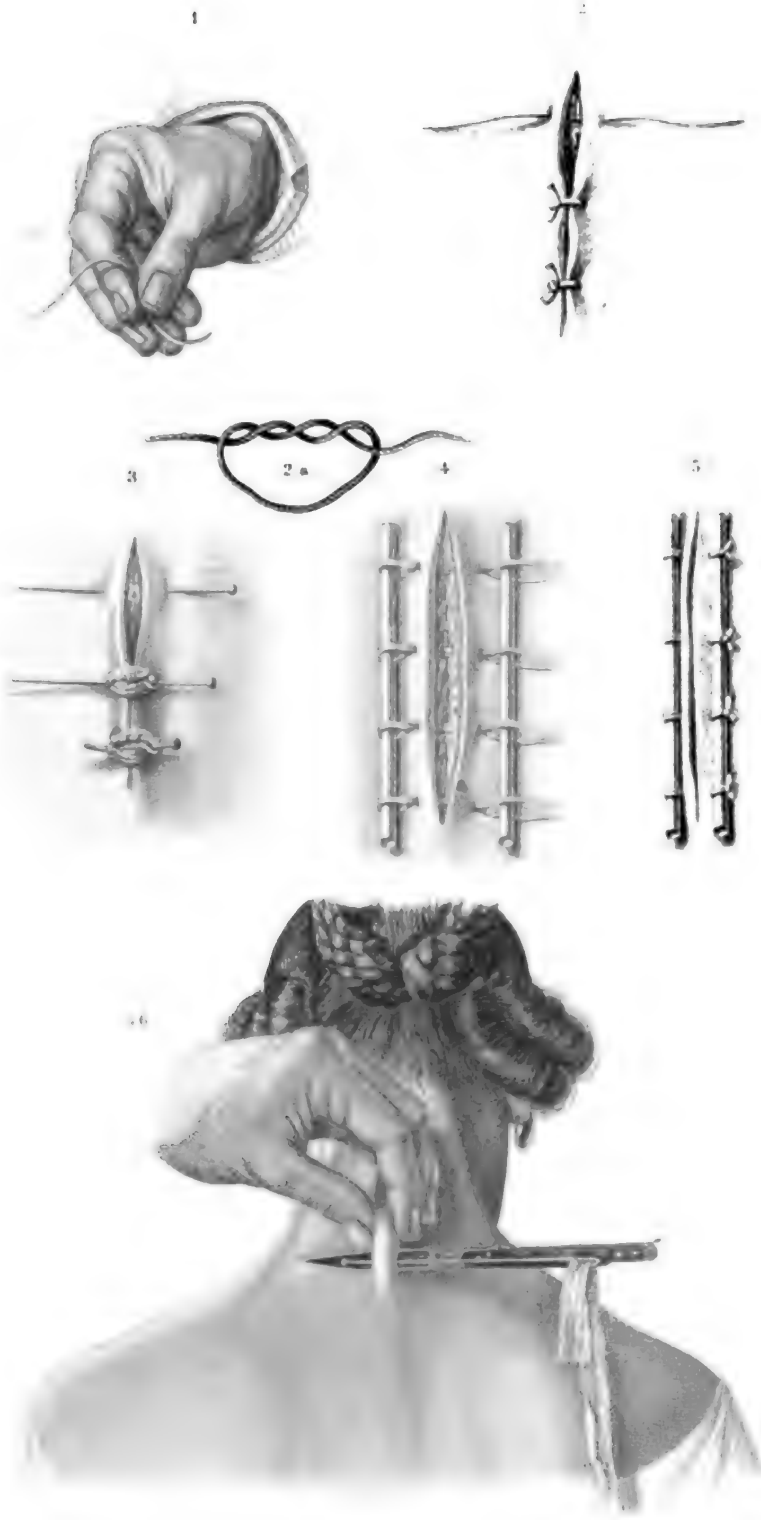

Digitized by Google

Operative Tafel II.

Naht und Haarseil.

Fig. 1. Haltung der gewöhnlichen Wundnadel zur Anlegung der Knopfnaht.

- 2. Knopfnaht.
- 2a. Chirurgischer Knoten.
- 3. Umschlungene Naht. Die obere Nadel durch die Wundränder eingeführt, die mittlere von Fadenringen umgeben, die Spitze der untern Nadel abgekneipt und die beiden Enden emporgebogen.
- 4. Zapfen- oder Balkennaht. Die Fadenschlingen durch die Wundränder gezogen, die Stäbchen angelegt.
- 5. Zapfen- oder Balkennaht vollendet, die Stäbchen einander genähert und die freien Fadenenden über denselben geknüpft.
- 6. Anlegung eines Haarseils im Nacken; Erhebung einer Längsfalte der Nackenhaut, Durchstechen derselben mit dem Bistouri und Einführung eines Leinwandstreifens in den Wundkanal mittels der geöhrten Knopfsonde.

Digitized by Google

Digitized by Google

Operative Tafel III.

Aderlass.

Fig. 1. Aderlass am Arme. Die Druckbinde über dem Ellbogengelenke angelegt; Fixiren der Vene, Haltung der Lancette und Spannung der Haut im Momente des Einstichs.

- 2. Verband nach dem Aderlasse in der Ellbeuge.
- 3. Aderlassstelle am Fusse, an der innern Schenkelvene vor dem innern Knöchel; Compressionsbinde am untern Drittel der Wade.

Digitized by Google

Digitized by Google

Digitized by Google

Operative Tafel IV.

Sehnendurchschneidung.

Fig. 1. Klumpfuss — *Varus.*
Der Verlauf der Sehne des vordern Schienbeinmuskels — *Musc. tibialis anticus* — und einiger Sehnen der Zehenstrecker sind eben so wie die Contouren der Fussgelenkknochen durch punktirte Linien angedeutet.

- 2. Durchschneidung der Sehne des vordern Schienbeinmuskels *Musc. tibialis anticus* — beim Klumpfuss mittelst des convexen Sehnenmessers von Guérin, während die den Vorderfuss umfassende Hand die verkürzte Sehne spannt.
- 3. Pferdefuss — *Talipes equinus.*
- 4. Durchschneidung der Achillessehne mittelst des Sehnenmessers von Dieffenbach von innen nach aussen.
Die die Fusssohle umfassende Hand des Gehülfen spannt die verkürzte Sehne, während der Finger der linken Hand des Operateurs sie dem Messer entgegendrückt.
- 5. Plattfuss. — *Valgus.*
Die Sehnen des vordern Schienbeinmuskels — *Musc. tibialis anticus* — des langen Streckers der grossen Zehe — *M. flexor hallucis longus* — des langen Zehenstreckers — *M. extensor digitorum pedis longus* — und des kurzen Wadenbeinmuskels — *M. peroneus brevis* — sind durch punktirte Linien über den Contouren der Fusswurzelknochen angedeutet.
- 6. Durchschneidung der Kopfnickersehne — *Musc. sternocleido-mastoideus* — bei schiefem Halse — *Caput obstipum, Torticollis.*
Die rechte Hand des Assistenten fixirt den Kopf und drängt ihn nach der entgegengesetzten Seite, die linke Hand umfasst die Schulter, um sie herabzudrücken. Einstich des Sehnenmessers zur Durchschneidung der Sehne von hinten nach vorne.

Digitized by Google

Fig. 1.

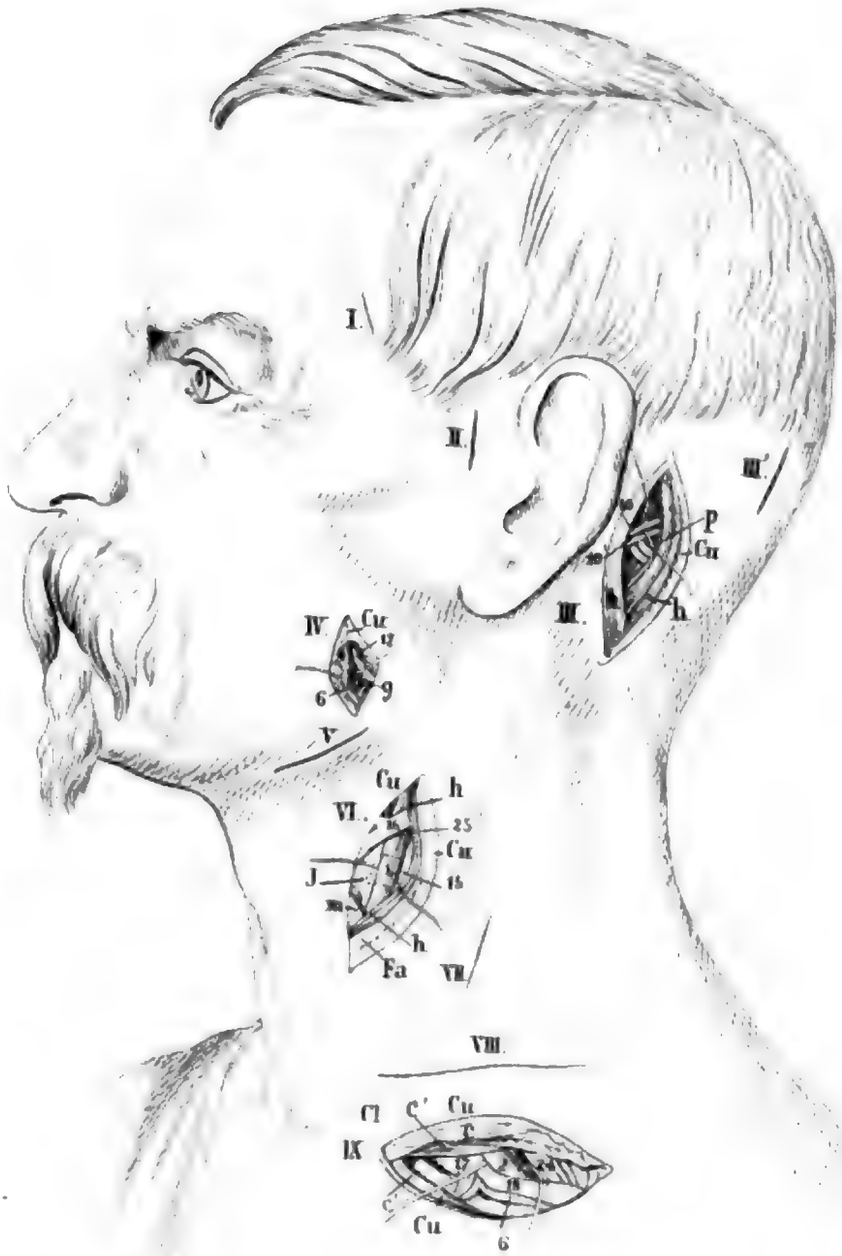

Fig. 2.

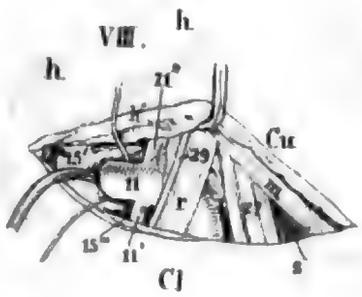

Digitized by Google

Operative Tafel V.

Unterbindung der Arterien am Kopfe und Halse.

Fig. 1. Unterbindung der Pulsader der Schläfe — *A. temporalis* — des Hinterhauptes — *A. occipitalis* — des Antlitzes — *A. maxillaris externa* — der Zunge — *A. lingualis* — der gemeinschaftlichen Kopfpulsader — *A. carotis* — und Schlüsselbeinpulsader — *A. subclavia.*

I. Schnittführung für die Unterbindung des Stirnastes der oberflächlichen Schläfenpulsader — *Art. temporalis superficialis frontalis.*

II. Schnittführung für die Unterbindung der Schläfenpulsader *Art. temporalis* — über dem Jochbogen.

III. Unterbindung der Hinterhauptpulsader — *Art. occipitalis* — hinter dem Warzenfortsatz — *Processus mastoides.* — (Vergl. anatom. Taf. V.)

Cu. Durchschnittene Haut und oberflächliche Halsfascie.

h. Oberes Ende des Kopfnickers. — *Musc. sternocleidomastoideus.*

p. Bauschmuskel des Kopfes. — *Musc. splenius capitis.*

10. Hinterhauptpulsader. — *Art. occipitalis*, unter derselben die Unterbindungsfäden durchgeführt.

10′ Hinterhauptblutader. — *Vena occipitalis.*

III. Schnittführung für die Unterbindung der Hinterhauptpulsader — *Art. occipitalis* auf der Hinterhauptsschuppe — *Linea semicircularis oss. occipitis superior s. linea nuchae superior.*

IV. Unterbindung der Antlitzpulsader — *Art. maxillaris externa*, über dem Unterkieferrande.

Cu. Durchschnitt der Haut und des Unterhautbindegewebes.

g. Vorderer Rand des Kaumuskels. — *Musc. masseter.*

b. Antlitz- oder äussere Kieferpulsader — *Art. maxillaris externa s. facialis*, unter welcher der Unterbindungsfaden durchgeführt ist.

17. Vordere Antlitz- oder äussere Kieferblutader. — *Vena maxillaris externa s. facialis anterior.*

V. Schnittführung für die Unterbindung der Zungenpulsader. — *Art. lingualis.*

VI. Unterbindung der Kopfpulsader — *Art. carotis communis*, in der Mitte des Halses vor dem Kopfnicker. — *Musc. sternocleido-mastoideus.*

Cu. Durchschnitt der Haut des Halses.

Fa. Oberflächliche Halsbinde. — *Fascia colli superficialis.*

I. Schilddrüse. — *Glandula thyreoides.*

h. Vorderer Rand des Kopfnickers. — *Musc. sternocleidomastoideus.*

Digitized by Google

m. Schulterzungenbeinmuskel — *M. omohyoideus.*
1. Gemeinschaftliche Kopfpulsader — *Art. carotis communis*, auf dem Unterbindungsfaden.
15. Innere Drosselblutader. — *Vena jugularis interna.*
25. Herumschweifender oder Lungenmagennerv. — *Nerv. vagus s. pneumo-gastricus.*

VII. Schnittführung für die Unterbindung der Kopfpulsader — *Art. carotis communis* unter der Mitte des Halses am hintern Rande des Kopfnickers — *Musc. sternocleidomastoideus.*

VIII. Schnittführung für die Unterbindung der Schlüsselbeinpulsader — *Art. subclavia*, diesseits (medial) des vordern Rippenhebers — *M. scalenus anticus.*

IX. Unterbindung der Schlüsselbeinpulsader — *Art. subclavia* — unterhalb des Schlüsselbeins — (Vgl. anat. Taf. XXII. 2.)
Cl. Schlüsselbein — *Clavicula.*
Cu. Durchschnitt der Haut und des Unterhautbindegewebes.
c. Grosser Brustmuskel — *Musc. pectoralis major* — unter dem Schlüsselbein quer durchschnitten.
c'. Schlüsselbeinmuskel — *Musc. subclavius* — quer durchschnitten.
2. Schlüsselbeinpulsader — *Art. subclavia* — auf dem Unterbindungsfaden.
6. Quere oder obere Schulterblattpulsader. — *Art. transversa scapulae s. suprascapularis.*
17. Schlüsselbeinblutader. — *Vena subclavia.*
18. Quere oder obere Schulterblattblutader. — *Vena transversa scapulae s. suprascapularis.*
24. Armnervengeflecht. — *Plexus brachialis s. axillaris.*

Fig. 2. Unterbindung der Schlüsselbeinpulsader. — *Art. subclavia.*

VIII. Unterbindung über dem Schlüsselbein, diesseits (medial) der Rippenheber. — *Mm. scaleni.* — (Vergl. anat. Tafel V.)
Cl. Schlüsselbein. — *Clavicula.*
Cu. Durchschnitt der Haut und der oberflächlichen Halsfascie.
h. Andeutung der Richtung des Kopfnickers unter der Haut des Halses.
h'. Vom Schlüsselbein quer abgeschnittene und in die Höhe geschlagene Ansatzportion des Kopfnickers. — *Musc. cleido-mastoideus.*
m. Schulter-Zungenbeinmuskel. — *Musc. omohyoideus.*
r. Vorderer Rippenhalter. — *Musc. scalenus anticus.*
4. Quere Nackenpulsader. — *Art. transversa colli s. dorsalis scapulae.*
11. Schlüsselbeinpulsader. — *Art. subclavia*, auf dem Unterbindungsfaden.
11'. Innere Brustpulsader. — *Art. mammaria interna.*
11''. Wirbelpulsader. — *Art. vertebralis.*
15. Schlüsselbeinblutader — *Vena subvlavia* — mittelst eines stumpfen Hakens nach innen und abwärts gezogen.
15'''. Quere oder obere Schulterblattblutader. — *Art. transversa scapulae s. suprascapularis.*
27. Armnervengeflecht. — *Plexus axillaris s. brachialis.*
29. Zwerchfellnerv. — *Nerv. phrenicus.*

Digitized by Google

Operat Taf V

1

2

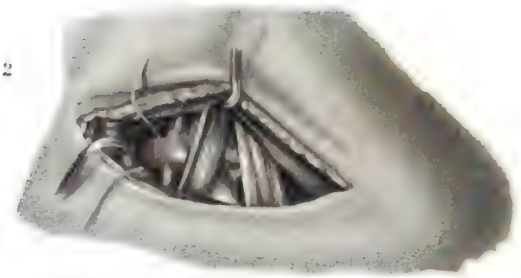

Digitized by Google

Digitized by Google

Fig. 1.

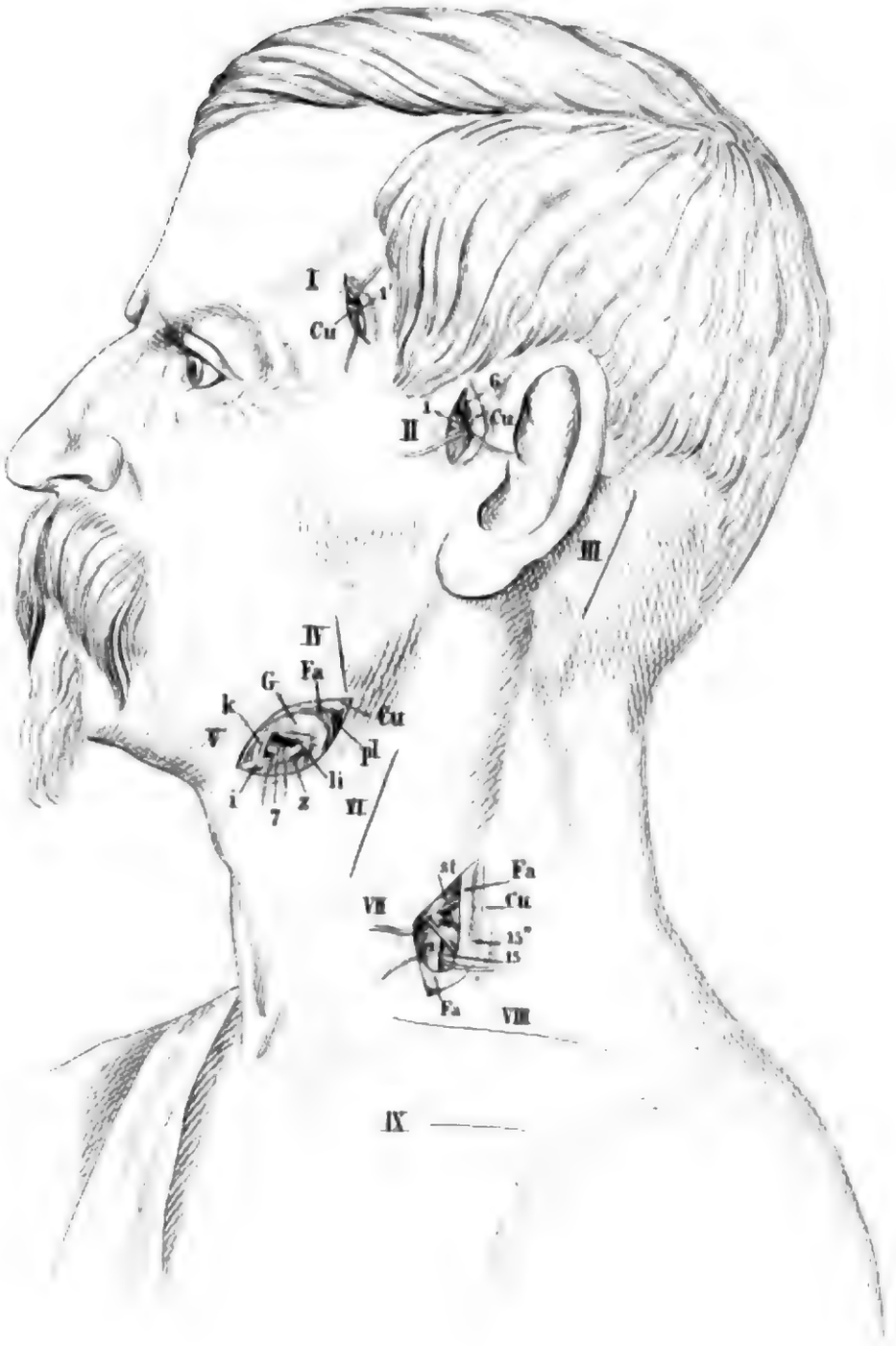
I
1'
Cu
II
1
G
Cu
III
IV
Fa
G
k
V
Cu
pl
li
i
z
7
VI
st
Fa
VII
Cu
15"
15
Fa
VIII
IX

Fig. 2.

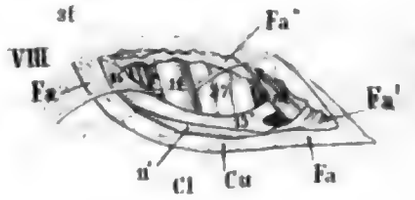
st
Fa"
VIII
Fa
Fa'
n'
Cl
Cu
Fa

Operative Tafel VI.

Unterbindung der Arterien am Kopfe und Halse.

Fig. 1. Unterbindung der Pulsader der Schläfe — *Art. temporalis* — des Hinterhauptes — *Art. occipitalis* — der Zunge — *Art. lingualis* — der gemeinschaftlichen Kopfpulsader — *Art. carotis communis* — und der Schlüsselbeinpulsader — *Art. subclavia.*

I. Unterbindung der Stirnastes der Schläfenpulsader — *Art. temporalis superficialis frontalis.*

Cu. Durchschnitt der Haut und des Unterhautbindegewebes.

1'. Stirnast der Schläfenpulsader — *Art. temporalis superficialis frontalis*, auf dem Unterbindungsfaden.

II. Unterbindung der Schläfenpulsader — *Art. temporalis*, über dem Jochbogen.

Cu. Durchschnitt der Schläfenhaut und des Unterhautbindegewebes.

1. Schläfenpulsader — *Art. temporalis*, auf dem Unterbindungsfaden.

6. Oberflächliche Schläfenpulsader — *Vena temporalis superficialis.*

III. Schnittführung für die Unterbindung der Hinterhauptpulsader — *Art. occipitalis* hinter dem Warzenfortsatz — *Processus mastoides.*

IV. Schnittführung für die Unterbindung der Antlitzpulsader — *Art. maxillaris externa* über dem Rande des Unterkiefers.

V. Unterbindung der Zungenpulsader — *Art. lingualis.*

Cu. Durchschnitt der Haut.

Fa. Oberflächliche Halsbinde — *Fascia colli superficialis.*

pl. Fasern des Halshautmuskels. — *Musc. subcutaneus colli s. Platysma myoides.*

G. Unterkieferspeicheldrüse — *Glandula submaxillaris.*

i. Sehne des zweibäuchigen Kiefermuskels — *Musc. biventer s. digastricus maxillae.*

k. Kiefer-Zungenbeinmuskel — *Musc. mylohyoideus.*

z. Griffel-Zungenbeinmuskel — *M. stylohyoideus.*

li. Zungennerv — *Nerv. lingualis.*

6. Zungenpulsader — *Art. lingualis* über dem Unterbindungshaken.

VI. Schnittführung für die Unterbindung der gemeinschaftlichen

Kopfpulsader — *Art. carotis communis* in der Mitte des Halses vor dem Kopfnicker — *Musc. sterno-cleidomastoideus.*

VII. Unterbindung der gemeinschaftlichen Kopfpulsader — *Art. carotis communis* im untern Drittel des Halses hinter dem Kopfnicker — *Musc. sternocleidomastoideus.*

Cu. Durchschnitt der Haut.

Fa. Oberflächliche Halsbinde — *Fascia colli superficialis,* durchschnitten.

m. Schulter-Zungenbeinmuskel — *Musc. omohyoideus.*

st. Hinterer Rand des Kopfnickers — *M. sternocleidomastoideus.*

t. Gemeinschaftliche Kopfpulsader — *Art. carotis communis* auf dem Unterbindungshaken.

15. Innere Drosselblutader — *Vena jugularis interna.*

15″. Aeussere - — - - *externa.*

VIII. Schnittführung für die Unterbindung der Schlüsselbeinpulsader — *Art. subclavia* über dem Schlüsselbein an der Aussenseite (lateral) der Rippenheber — *Mm. scaleni.*

IX. Schnittführungen für die Unterbindung der Schlüsselbeinpulsader — *Art. subclavia* unter dem Schlüsselbein.

Fig. 2. Unterbindung der Schlüsselbeinpulsader — *Art. subclavia.*

VIII. Ueber dem Schlüsselbein an der Aussenseite der Rippenheber — *Mm. scaleni.*

Cl. Schlüsselbein — *Clavicula.*

Cu. Durchnitt der Haut.

Fa. Oberflächliche Halsbinde — *Fascia colli superficialis.*

Fa′. Fa″. Tiefes Blatt der Halsbinde — *Fascia cervicalis profunda.*

m. Schulter-Zungenbeinmuskel — *Musc. omohyoideus.*

r. Vorderer Rippenhalter — *M. scalenus anticus.*

st. Richtung des Knopfnickers — *M. sternocleidomastoideus* unter der Haut.

11. Schlüsselbeinpulsader — *Art. subclavia.*

11′. Quere oder obere Schulterblattpulsader — *Art. transversa scapulae s. supra-scapularis.*

15′. Schlüsselbeinblutader — *Vena subclavia.*

15″. Quere oder obere Schulterblattblutader — *Vena transversa scapulae.*

27. Armnervengeflecht — *Plexus brachialis s. axillaris.*

Digitized by Google

1

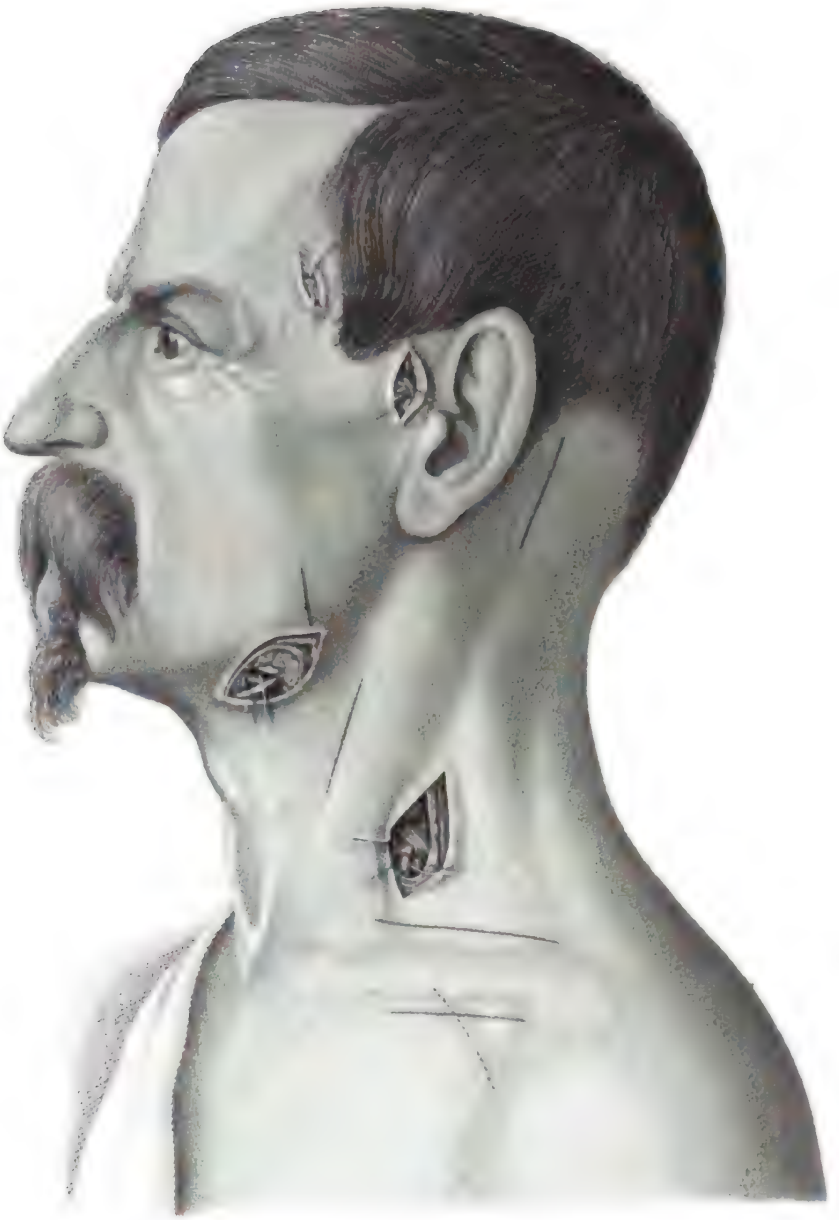

2

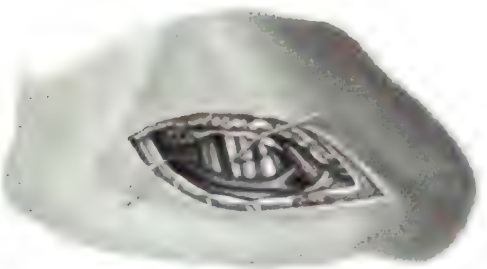

Digitized by Google

Digitized by Google

Fig. 1

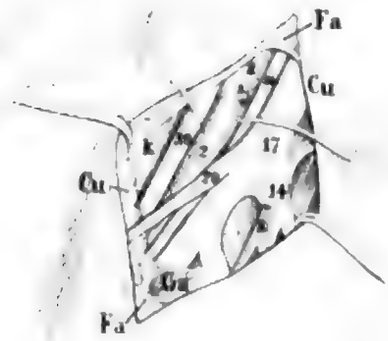

Fig. 2.

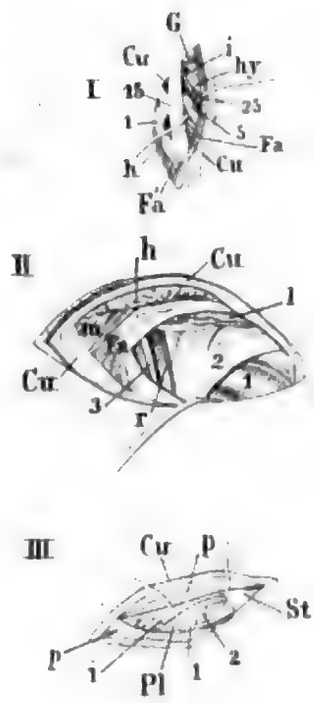

ed by Google

Operative Tafel VII.

Unterbindung der Arterien in der Achselhöhle, am Halse und an der Brust.

Fig. 1. Unterbindung der Achselpulsader — *Art. axillaris* in der Achselhöhle (vgl. Anatom. Taf. XXII).

Cu. Durchschnitt der Haut der Achselhöhle.

Fa. Oberflächliche Fascie der Achselhöhle und des Oberarms — *Fascia axillaris et brachii.*

Ga. Lymphdrüse der Achselhöhle — *Glandula lymphatica axillaris.*

k. Hakenarmmuskel und kurzer Kopf des zweiköpfigen Armmuskels — *Musc. coraco-brachialis et caput breve musc. bicipitis brachii.*

2. Achselpulsader — *Art. axillaris.*

8. Aeussere Brustpulsader — *Art. thoracica externa.*

14. Unterschulterblattblutader — *Vena subscapularis s. scapularis inferior.*

17. Achselblutader — *Vena axillaris.*

20. Aeussere Brustblutader — *Vena thoracica externa.*

30. Mittelarmnerv — *Nerv. medianus.*

34. Mittlerer Hautnerv des Arms — *Nerv. cutaneus medius brachii.*

Fig. 2. Unterbindung der obern Schilddrüsenpulsader, der ungenannten und der innern Brustpulsader.

I. Unterbindung der obern Schilddrüsenpulsader — *Art. thyreoidea superior.*

Cu. Durchschnitt der Haut.

Fa. Oberflächliche Binde des Halses mit dem darüberliegenden Halshautmuskel — *Fascia cervicalis superficialis et musc. subcutaneus colli s. Platysma myoides.*

Fa'. Tieferes Blatt der Halsbinde — *Fascia cervicalis profunda.*

G. Unterer Rand der Unterkieferspeicheldrüse — *Glandula submaxillaris.*

h. Vorderer Rand des Kopfnickers — *Musc. sternocleidomastoideus.*

i. Zweibäuchiger Kiefermuskel — *Musc. digastricus s. biventer maxillae.*

hy. Grosses Horn des Zungenbeins — *Ossis hyoideos cornu majus.*

Digitized by Google

1. Aeussere Kopfpulsader — *Art. carotis externa.*
2. Obere Schilddrüsenpulsader — *Art. thyreoidea superior* auf dem Unterbindungsfaden.

15. Obere Schilddrüsenblutader — *Vena thyreoidea superior.*
25. Zweig des Unterzungennerven zum Schild-Zungenbeinmuskel — *Nerv. hypoglossi ram. thyreohyoideus.*

Unterhalb der Arterie und nach innen vom hintern Ende des Unterbindungsfadens ist noch ein Stück des *Nerv. laryngeus superior* sichtbar.

II. Unterbindung der ungenannten Pulsader — *Art. innominata s. anonyma.*

Cu. Durchschnittene Haut.
Fa. Oberflächliche Halsbinde — *Fascia cervicalis superficialis.*
h. Vom Schlüssel- und Brustbein abgeschnittener Kopfnicker — *Musc. sternocleido-mastoideus.*
l. Vom Brustbein abgeschnittener Brust-Zungenbein- u. Brust-Schildknorpelmuskel — *M. sterno-hyoideus et sterno-thyreoideus.*
m. Schulter-Zungenbeinmuskel — *M. omohyoideus.*
r. Vorderer Rippenhalter — *M. scalenus anticus.*
1. Ungenannte Pulsader — *Art. anonyma s. innominata.*
2. Untere Schilddrüsenblutader — *Vena thyreoidea inferior.*
3. Zwerchfellnerv — *Nerv. phrenicus.*

III. Unterbindung der innern Brustpulsader — *Art. mammaria interna.*

Cu. Durchschnitt der Haut.
St. Brustbein — Sternum.
p. Grosser Brustmuskel — *Musc. pectoralis major*, quer durchschnitten.
i. Zwischenrippenmuskel — *M. intercostalis.*
Pl. Rippenfell — *Pleura.*
1. Innere Brustpulsader — *Art. mammaria interna.*
2. - Brustblutader — *Vena* - -

1.

2.

Digitized by Google

Fig. 1.

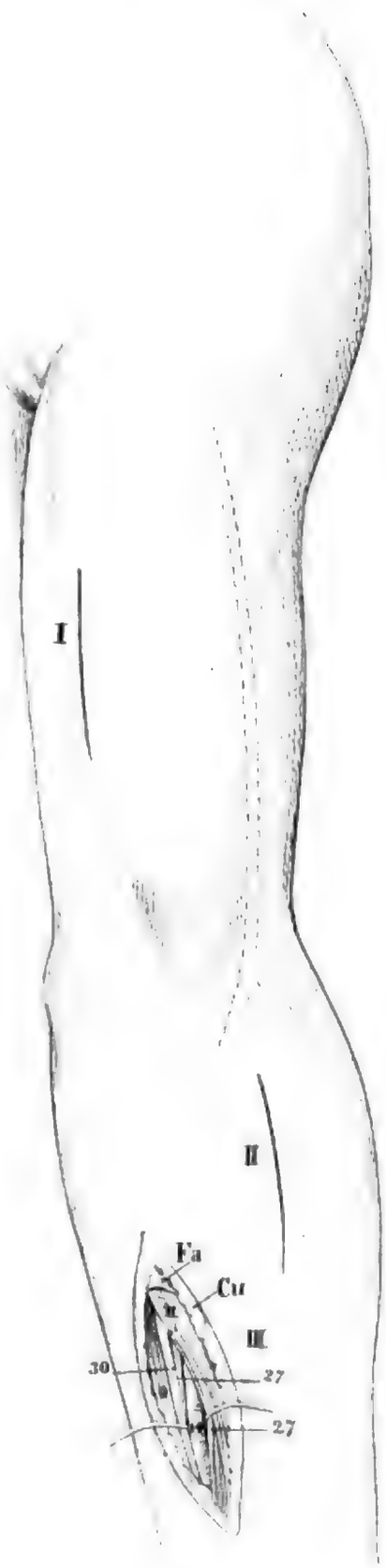
I
II
III
Fa
Cu
30
27
27

Fig. 2.

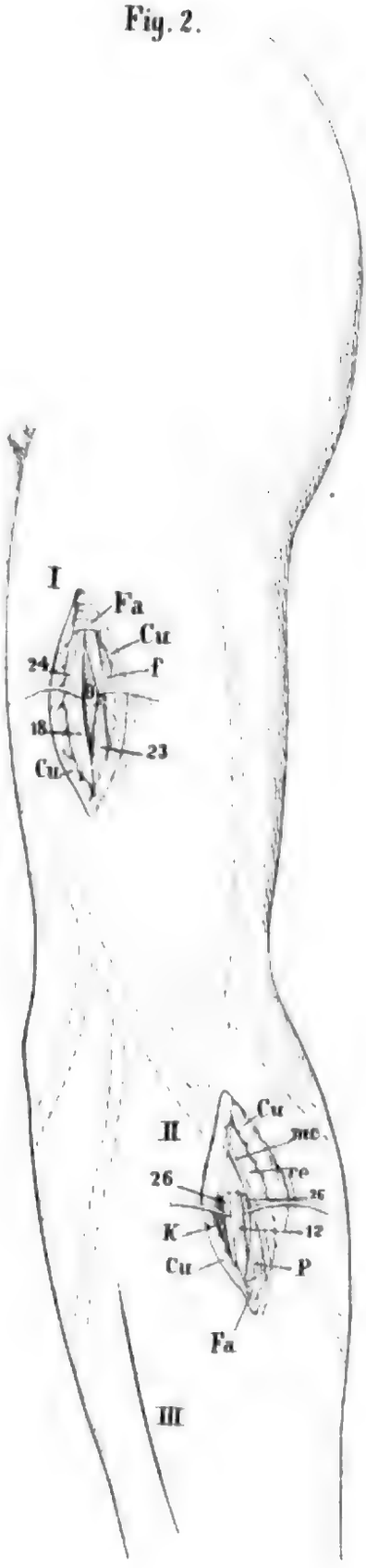
I
Fa
Cu
24
f
18
23
Cu
II
Cu
me
re
26
26
K
12
Cu
P
Fa
III

Operative Tafel VIII.

Unterbindung der Arterien des Ober- und Unterarms.

Fig. 1. Unterbindung der Armpulsader — *Art. brachialis* der Speichen- und Ellenpulsader — *Art. radialis et ulnaris.*

I. Schnittführung für die Unterbindung der Armpulsader — *Art. brachialis* in der Mitte des Oberarms.

II. Schnittführung für die Unterbindung der Speichenpulsader — *Art. radialis* im obern Drittel des Vorderarms.

III. Unterbindung der Ellenpulsader — *Art. ulnaris* in der Mitte des Vorderarms (vergl Anatom. Taf. XXV. Fig. 1. 2.)

Cu. Durchschnitt der Haut und des Unterhautbindegewebes.

Fa. Binde des Vorderarms — *Fascia antibrachii.*

n. Oberflächlicher Fingerbeuger — *Musc. flexor digitorum sublimis.*

o. Innerer Ellenmuskel oder Ellenbeuger der Hand — *Musc. ulnaris internus s. flexor carpi ulnaris.*

14. Ellenpulsader — *Art. ulnaris*, über dem Unterbindungsfaden.

27. Ellenblutadern — *Venae ulnares.*

30. Ellennerv — *Nervus ulnaris.*

Fig. 2. Unterbindung der Armpulsader — *Art. brachialis*, der Speichenpulsader — *Art. radialis* und der Ellenpulsader — *Art. ulnaris.*

I. Unterbindung der Armpulsader — *Art. brachialis* in der Mitte des Oberarms. (vergl. Anatom. Taf. XXIII. Fig. 2.)

Cu. Durchschnitt der Haut und des Unterhautbindegewebes.

Fa. Oberarmbinde — *Fascia brachii.*

f. Innerer Rand des zweiköpfigen Armmuskels — *Musc. biceps brachii.*

9. Armpulsader — *Art. brachialis.*

18. Armblutader — *Vena brachialis.*

23. Mittelarmnerv — *Nerv. medianus.*

24. Ellennerv — *Nerv. ulnaris.*

II. Unterbindung der Speichenpulsader — *Art. radialis* im obern Drittel des Unterarms. (vgl. Anatom. Taf. XXV. Fig. 1.)

Cu. Durchschnitt der Haut und des Unterhautbindegewebes.

Fa. Binde des Vorderarms — *Fascia antibrachii.*

K. Aeusserer (radialer) Rand des runden Vorwärtswenders der Hand — *Musc. pronator teres.*

Digitized by Google

p. Langer Rückwärtswender der Hand — *Musc. supinator longus.*

ce. Speichenhautblutader — *Vena cephalica.*

mc. Aeusserer Hautnerv des Arms oder Muskelhautnerv — *Nerv. cutaneus humeri externus s. musculocutaneus.*

12. Speichenpulsader — *Art. radialis* auf dem Unterbindungsfaden.

26. Speichenblutadern — *Venae radiales.*

III. Schnittführung für die Unterbindung der Ellenpulsader — *Art. ulnaris* in der Mitte des Unterarms.

Digitized by Google

1

2

Digitized by Google

Fig. 1.

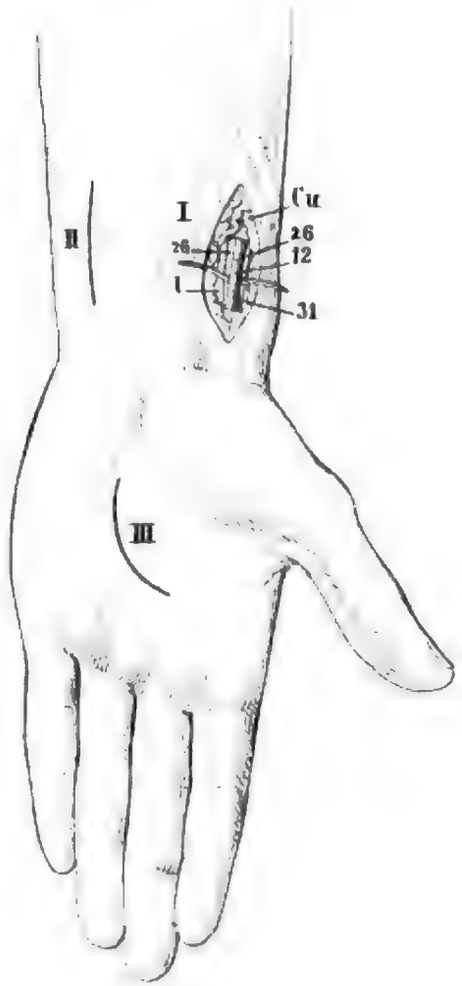

Fig. 2.

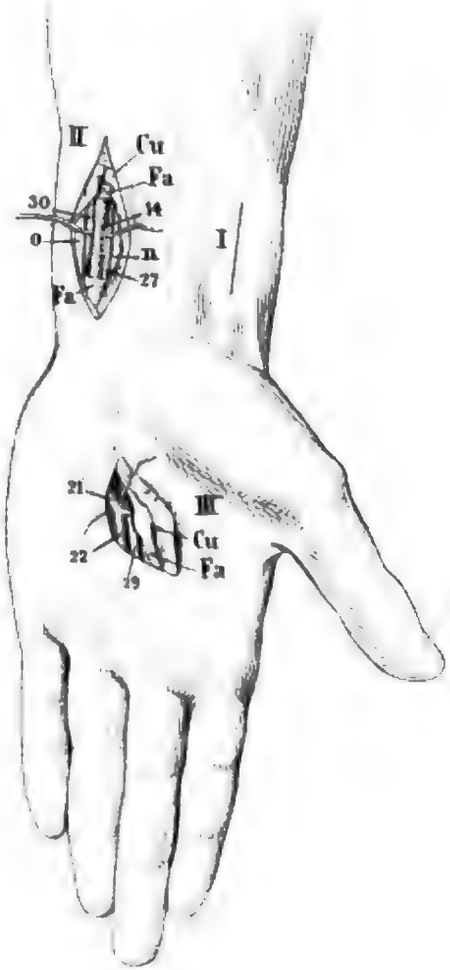

Fig. 3.

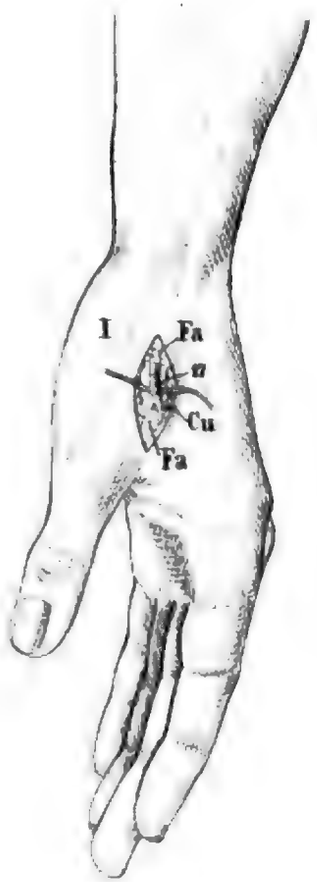

Operat Taf IX

Digitized by Google

Operative Tafel IX.

Unterbindung der Arterien über dem Handgelenke und in der Hand.

Fig. 1. Unterbindung der Unterarmpulsadern — *Art. radialis et ulnaris* im untern Drittel und des oberflächlichen Pulsaderbogens der Handinnenfläche — *Arcus volaris superficialis.* (vgl. Anatom. Taf. XXV. Fig 1.)

I. Unterbindung der Speichenpulsader — *Art. radialis* — im untern Drittel des Unterarms.

Cu. Durchschnitt der Haut und des Unterhautbindegewebes.

l. Sehne des innern Speichenbeugers der Hand — *Musc. radialis internus s. flexor carpi radialis.*

12. Speichenpulsader — *Art. radialis,* auf dem Unterbindungsfaden.

26. Speichenblutadern — *Venae radiales.*

31. Speichennerv — *Nerv. radialis.*

II. Schnittführung für die Unterbindung der Ellenpulsader — *Art. ulnaris* im untern Drittel des Unterarms.

III. Schnittführung für die Unterbindung des oberflächlichen Pulsaderbogens der Hohlhand — *Arcus volaris superficialis.*

Fig. 2. Unterbindung der Unterarmpulsadern — *Art. radialis et ulnaris* im untern Drittel und des oberflächlichen Hohlhandbogens — *Arcus volaris superficialis.*

I. Schnittführung zur Unterbindung der Speichenpulsader — *Art. radialis* im untern Drittel des Unterarms.

II. Unterbindung der Ellenpulsader — *Art. ulnaris* im untern Drittel des Unterarms.

Cu. Durchschnitt der Haut und des Unterhautbindegewebes.

Fa. Vorderarmbinde — *Fascia antibrachii,* durchschnitten.

n. Sehne des oberflächlichen Fingerbeugers — *Musc. flexor digitorum sublimis.*

o. Innerer Ellenmuskel oder Ellenbeuger der Hand — *Musc. ulnaris internus s. flexor carpi ulnaris.*

14. Ellenpulsader — *Art. ulnaris,* über dem Unterbindungsfaden.

27. Ellenblutader — *Vena ulnaris.*

30. Ellennerv — *Nerv. ulnaris.*

III. Unterbindung des oberflächlichen Pulsaderbogens der Hohlhand — *Arcus volaris superficialis.*

Cu. Durchschnitt der Haut und des Unterhautbindegewebes; der durch den Bogenschnitt gebildete Hautlappen nach oben und aussen zurückgeschlagen.
Fa. Hohlhandbinde — *Fascia volaris s. palmaris.*
21. Pulsaderbogen der Hohlhand — *Arcus volaris sublimis.*
22. Gemeinschaftliche Fingerpulsader — *Art. digitalis communis.*
29. Mittelarmnerv — *Nerv. medianus.*

Fig. 3. Unterbindung der Speichenpulsader — *Art. radialis* auf dem Handrücken.
I. Cu. Durchschnitt der Haut und des Unterhautbindegewebes.
Fa. Binde des Handrückens — *Fascia antibrachii.*
17. Speichenpulsader — *Art. radialis.*

Digitized by Google

3

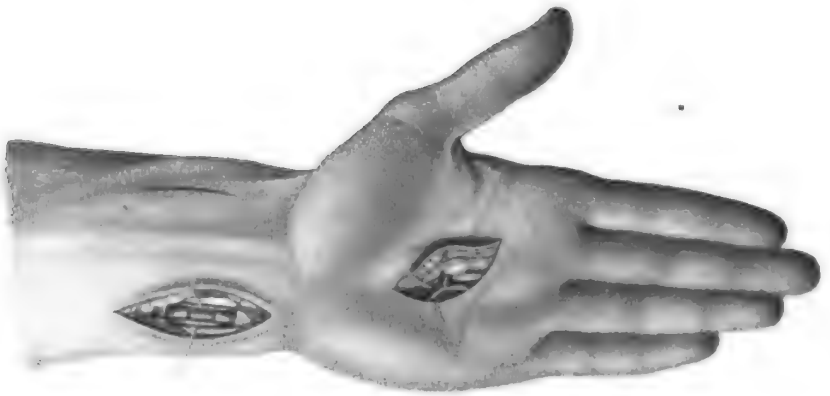

2

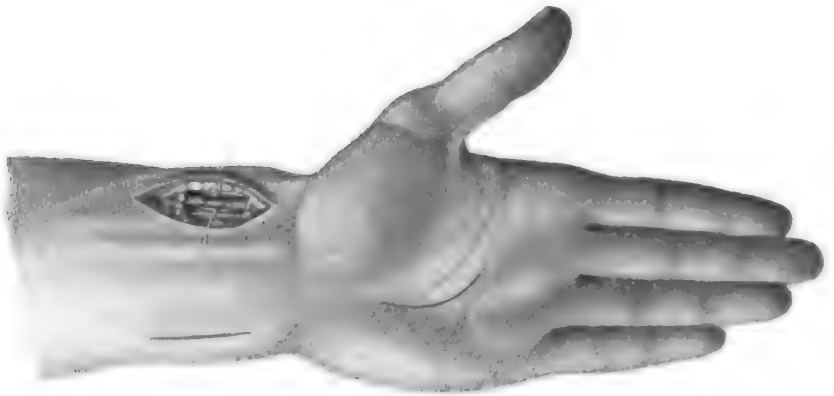

1

Digitized by Google

Digitized by Google

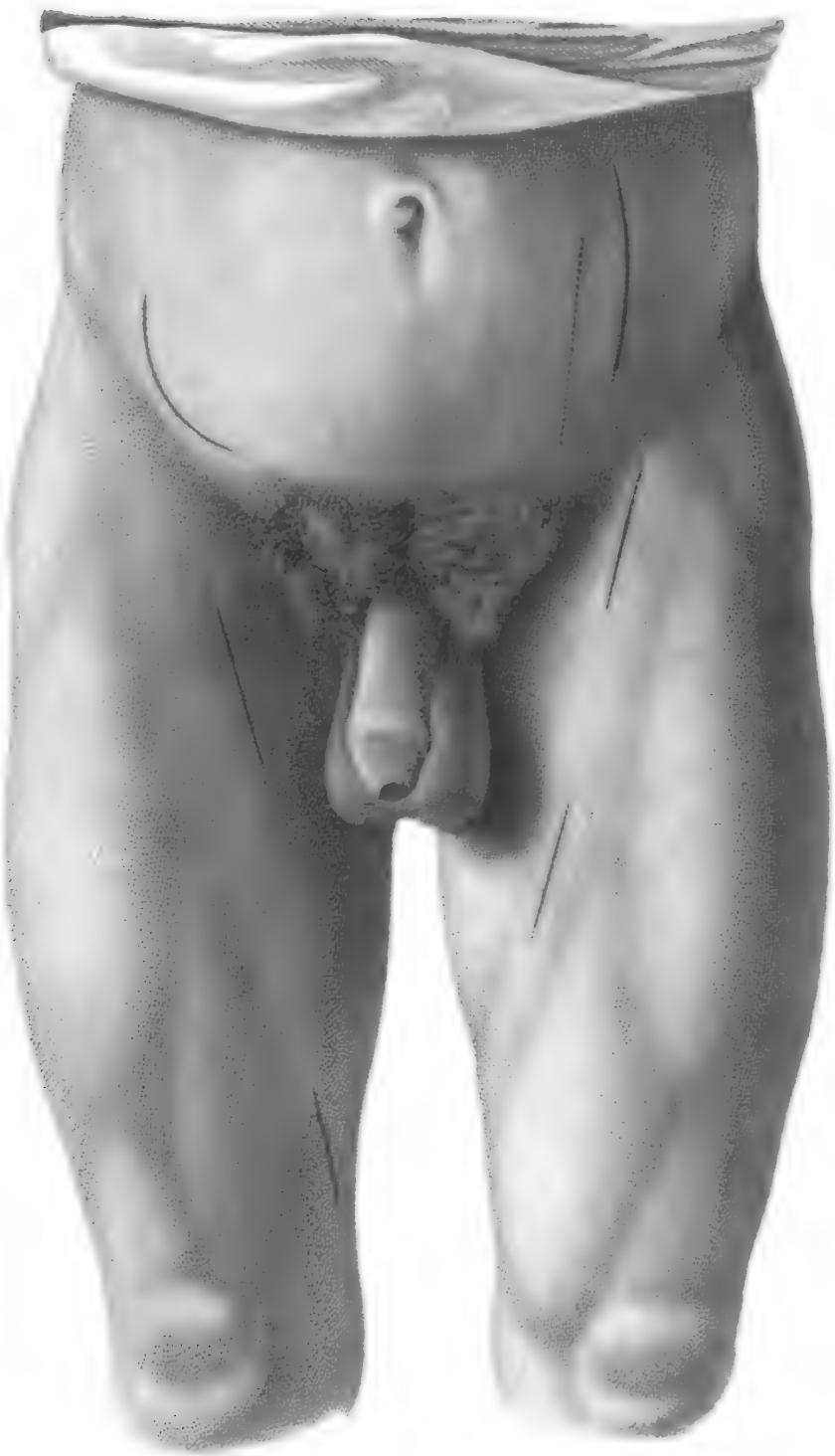

Digitized by Google

Digitized by Google

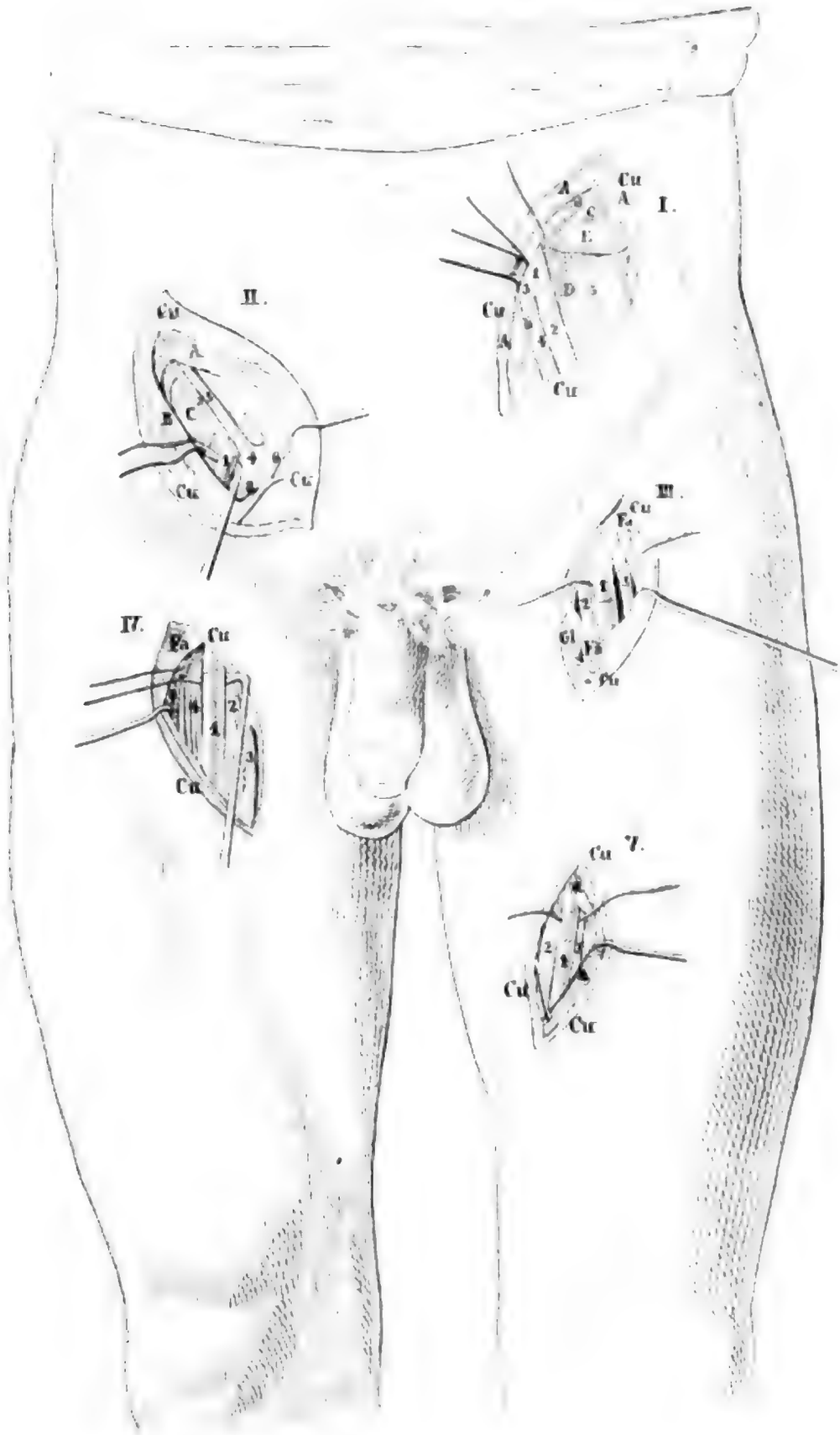
I.
II.
III.
IV.
V.
Cu
A
B
C
D
E
Fa
Gl

Operative Tafel X. u. XI.

Unterbindung der Hüft- und Schenkelpulsader.

Taf. X. *Unterbindungsstellen und Schnittführung.*
Taf. XI. *Unterbindung der Hüft- und Schenkelpulsader.*

I. Unterbindung der gemeinschaftlichen Hüftpulsader — *Art. iliaca communis.*

Cu. Durchschnitt der Bauchwand und des Unterhautbindegewebes.

A. Durchschnitt des äussern schiefen Bauchmuskels. — *Musc. obliquus abdominis externus.*

B. Durschschnitt des innern schiefen Bauchmuskels. — *Musc. obliquus abdominis internus.*

C. Durchschnittener querer Bauchmuskel — *Musc. transversus abdominis.*

D. Innerer Hüftbeinmuskel — *Musc. iliacus internus,* von der Hüftbinde, *Fascia iliaca* noch überzogen.

E. Bauchfell — *Peritoneum,* nach oben zurückgeschlagen.

1. Gemeinschaftliche Hüftpulsader — *Art. iliaca communis.*
2. Aeussere Hüftpulsader — *Art. iliaca externa s. cruralis.*
3. Innere - - - *interna s. hypogastrica.*
4. Aeussere Hüftpulsader — *Vena iliaca externa s. cruralis.*
5. Vorderer äusserer Schenkelhautnerv — *Nerv. cutaneus femoris anterior externus,* von der *Fascia iliaca* bedeckt.
6. Aeusserer Schamnerv — *Nerv. pudendus s. spermaticus externus.*

II. Unterbindung der äussern Hüftpulsader — *Art. iliaca externa* über dem Schenkelbogen oder Leistenbande — *Arcus cruralis s. lig. Faloppiae s. Pouparti.*

Cu. Durchschnittene Haut und Unterhautbindegewebe.

A. Gemeinschaftliche Bauchmuskelsehne, längs dem Leisten- oder Poupart'schen Bande durchschnitten und mittelst eines stumpfen Hakens nach oben und innen gezogen.

B. Schenkelbogen oder Leistenband — *Arcus cruralis s. lig. inguinale s. Pouparti.*

C. Innerer Hüftmuskel — *Musc. iliacus internus* von der Hüftbinde — *Fascia iliaca* noch überkleidet.

1. Aeussere Hüftpulsader — *Art. iliaca externa s. cruralis,* auf der Unterbindungsnadel.

2. Umgeschlagene Hüftpulsader — *Art. circumflexa ilium.*
3. Aeussere Bauchdeckenpulsader — *Art. epigastrica inferior superficialis.*
4. Aeussere Hüftblutader — *Vena iliaca externa s. cruralis.*
5. Umgeschlagene Hüftblutader — *Vena circumflexa ilium.*
6. Oberflächliche Bauchdeckenblutader — *Vena epigastrica superficialis.*

III. Unterbindung der Schenkelpulsader — *Art. cruralis* in der Schenkelbeuge unter dem Schenkelbogen oder Poupart'schen Bande.

Cu. Durchschnitt der Haut und des Unterhautbindegewebes.
Fa. Durchschnittene Schenkelbinde — *Fascia lata.*
Gl. Oberflächliche Lymphdrüse des Schenkelbuges — *Glandula lymphatica.*
1. Schenkelpulsader — *Art. cruralis s. femoralis.*
2. Schenkelblutader — *Vena cruralis.*
3. Schenkelnerv — *Nerv. cruralis.*

IV. Unterbindung der Schenkelpulsader — *Art. cruralis* im obern Drittel des Oberschenkels.

Cu. Durchschnittene Haut.
Fa. Durchschnittene Schenkelbinde — *Fascia lata.*
a. Innerer Rand des Schneidermuskels — *Musc. sartorius.*
1. Schenkelpulsader — *Art. cruralis* von der Unterbindungsnadel umgangen.
2. Schenkelblutader — *Vena cruralis.*
3. Innere oder grosse Hautblutader des Schenkels oder grosse Rosenblutader — *Vena saphena interna s. magna.*
4. Schenkelnerv — *Nerv. cruralis.*

V. Unterbindung der Schenkelpulsader — *Art. cruralis* in der Mitte des Oberschenkels.

Cu. Durchschnitt der Haut, des Unterhautbindegewebes und der Schenkelbinde.
a. Innerer Rand des Schneidermuskels — *Musc. sartorius,* mittelst eines stumpfen Hakens sammt der Haut uud Schenkelbinde nach aussen gezogen.
1. Schenkelpulsader — *Art. cruralis.*
2. Schenkelblutader — *Vena cruralis.*
3. Innerer grosser Hautnerv des Schenkels oder grosser Rosennerv — *Nerv. saphenus s. cutaneus femoris internus magnus.*

Digitized by Google

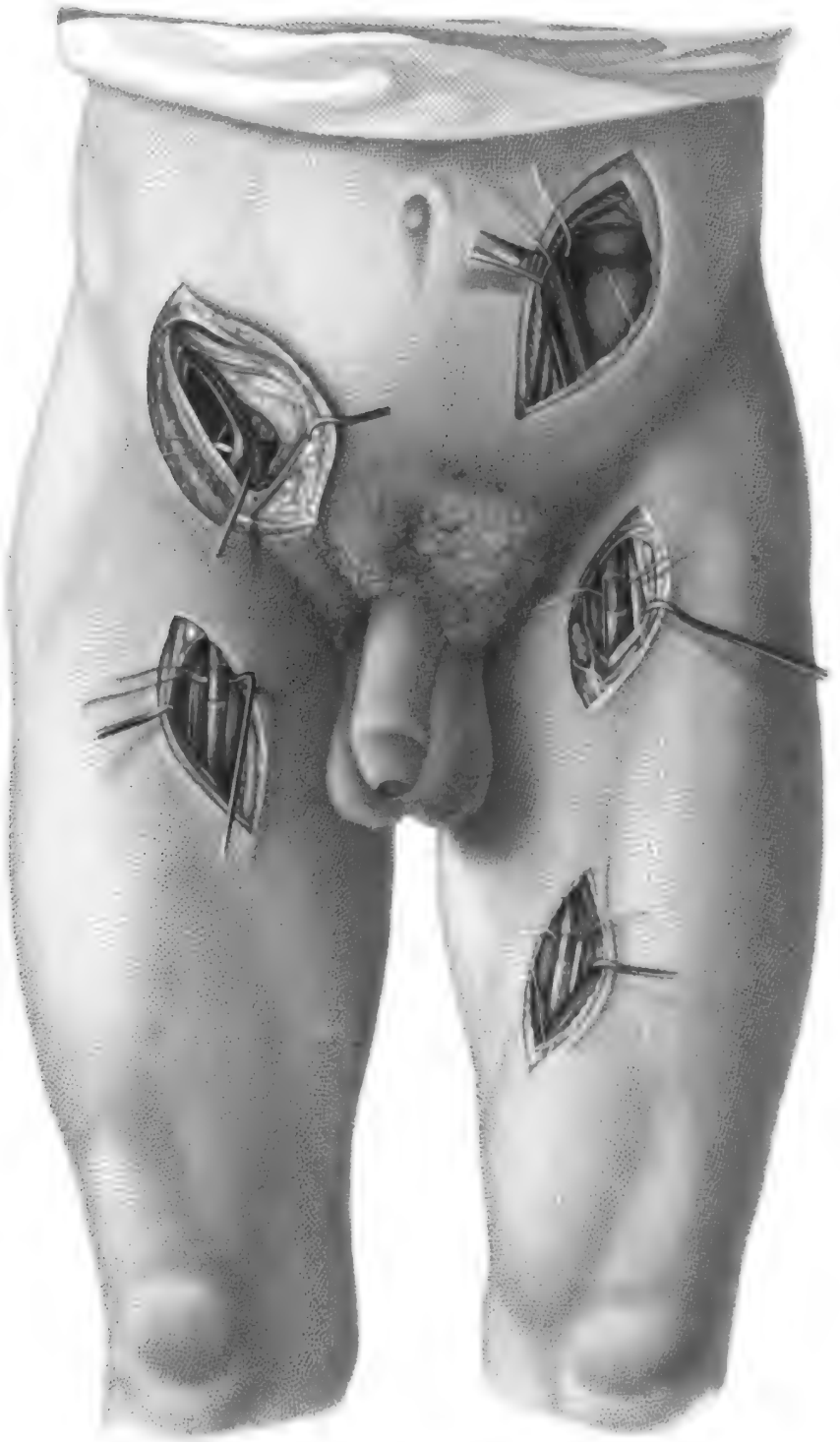

Digitized by Google

Digitized by Google

XII Fig 2

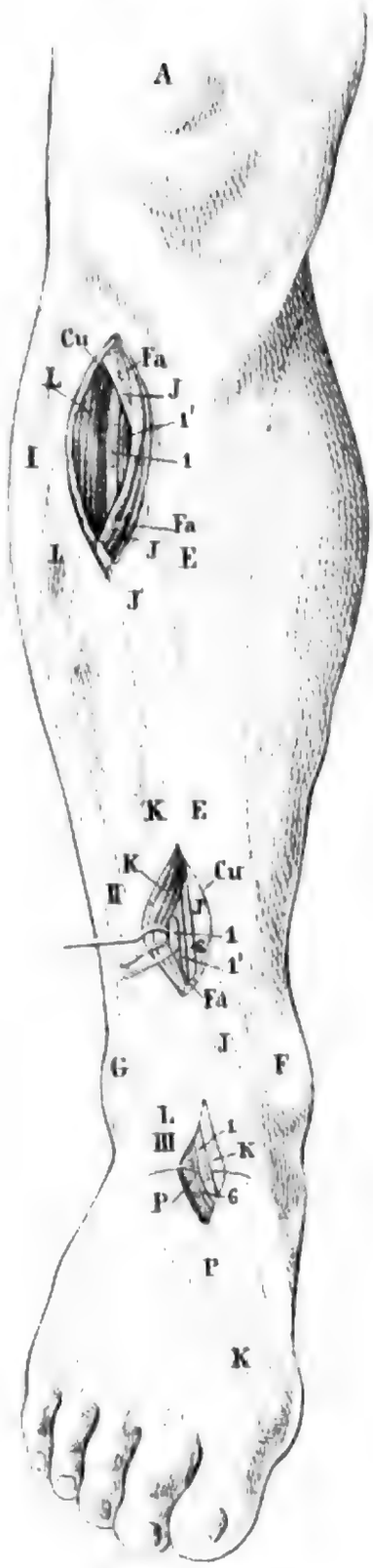

XIII. Fig. 2.

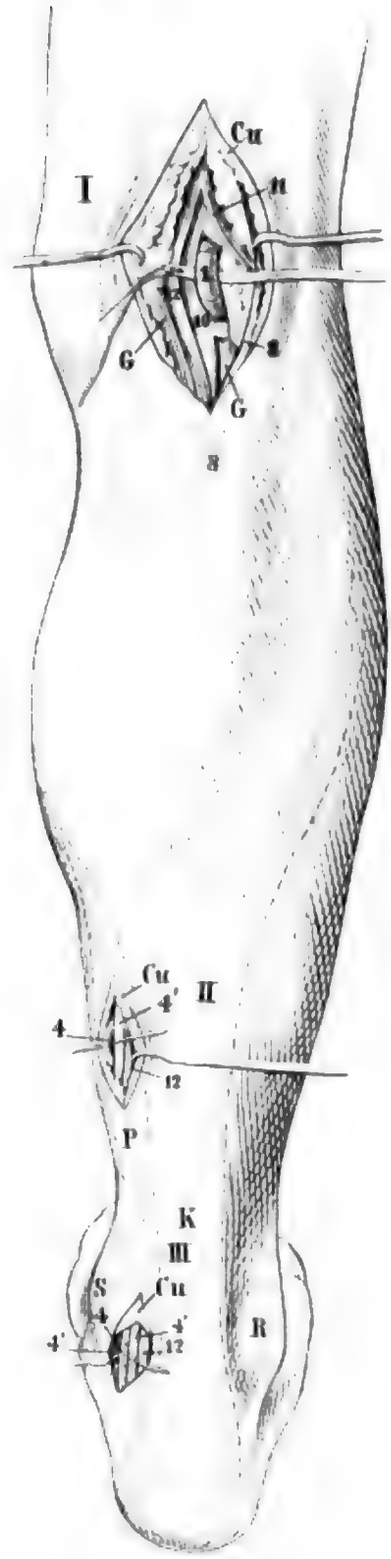

zed by Google

Operative Tafel XII.

Unterbindung der Arterien des Unterschenkels an der vordern Seite.

Fig. 1. Schnittführung für die Unterbindung der vordern Schienbeinpulsader — *Art. tibialis antica* im obern Drittel des Unterschenkels, im untern Drittel des Unterschenkels und auf dem Fussrücken.

Fig. 2. Unterbindung der vordern Schienbeinpulsader — *Art. tibialis antica* im obern und untern Drittel des Unterschenkels und auf dem Fussrücken. (Vgl. Anatom. Taf. XXXI. Fig. 2).

I. Unterbindung der vordern Schienbeinpulsader — *Art. tibialis antica* im obern Drittel des Unterschenkels.

Cu. Durchschnittene Haut sammt Unterhautbindegewebe.

Fa. Muskelbinde des Unterschenkels — *Fascia cruris.*

I. Vorderer Schienbeinmuskel — *Musc. tibialis anticus.*

L. Oberflächlicher Zehenstrecker — *Musc. extensor digitorum pedis sublimis.*

1. Vordere Schienbeinpulsader — *Art. tibialis antica.*

1„ - Schienbeinblutader — *Vena tibialis antica.*

II. Unterbindung der vordern Schienbeinpulsader — *Art. tibialis antica* im untern Drittel des Unterschenkels.

Cu. Durchschnittene Haut sammt Unterhautbindegewebe.

Fa. Unterschenkelbinde — *Fascia cruris.*

I. Sehnige Partie des vordern Schienbeinmuskels — *Musc. tibialis anticus.*

K. Langer Strecker der grossen Zehe — *Musc. extensor hallucis longus.*

1. Vordere Schienbeinpulsader — *Art. tibialis antica.*

1'. - Schienbeinblutader — *Vena tibialis antica.*

6. Tiefer Ast des Wadenbeinnerven oder vorderer Schienbeinnerv — *Nerv. peronei ram. profundus s. nerv. tibialis anticus.*

III. Unterbindung der vordern Schienbeinpulsader — *Art. tibialis antica* über dem Fussgelenk oder auf dem Fussrücken *(Art. dorsalis pedis).*

Cu. Durchschnittene Haut und Sehnenbinde des Fussrückens.

K. Sehne des langen Streckers der grossen Zehe — *Musc. extensor hallucis longus.*

P. Kurzer Zehenstrecker — *Musc. extensor digitorum pedis brevis.*

1. Vordere Schienbein- oder Fussrücken-Pulsader — *Art. tibialis antica s. dorsalis pedis.*
6. Tiefer Ast des Wadenbeinnerven oder vorderer Schienbeinnerv — *Nerv. peronei ram. profundus s. Nerv. tibialis anticus.*

Digitized by Google

1.

2.

Digitized by Google

1



2

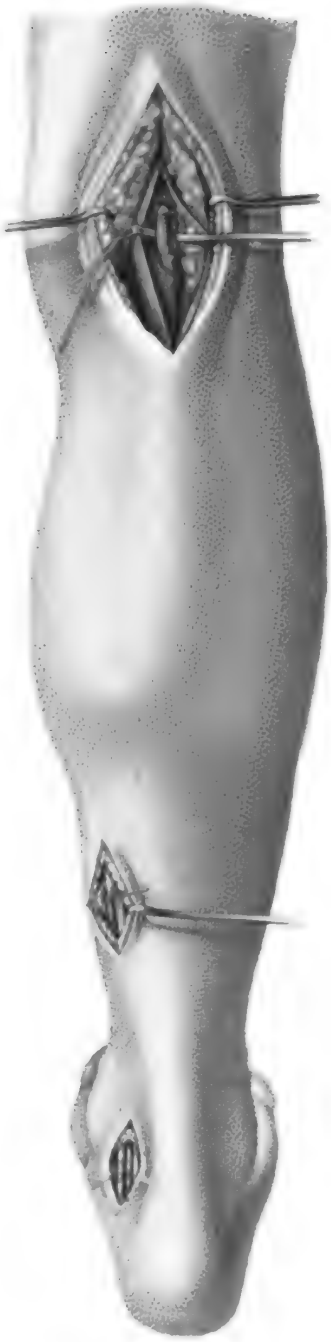

Digitized by Google

Operative Tafel XIII.

Unterbindung der Arterien des Unterschenkels an der hintern Seite.

Fig 1. Schnittführung für die Unterbindung der Kniekehlenpulsader — *Art. poplitea* und der hintern Schienbeinpulsader — *Art. tibialis postica* im untern Drittel des Unterschenkels und hinter dem innern Knöchel.

Fig. 2. Unterbindung der Kniekehlenpulsader — *Art. poplitea* und der hintern Schienbeinpulsader — *Art. tibialis postica* im untern Drittel des Unterschenkels und hinter dem innern Knöchel. (Vgl. Anatom. Taf. XXXII. Fig. 1 u. 2.)

I. Unterbindung der Kniekehlenschlagader — *Art. poplitea.*

Cu. Durchschnittene Haut samnt dem fettreichen Unterhautbindegewebe durch stumpfe Haken zurückgezogen.

G. Zwillingsmuskel der Wade — *Musc. gastrocnemius.*

1. Kniekehlenpulsader — *Art. poplitea*, auf der unter dieselbe geführten Unterbindungsnadel emporgehoben.

8. Kleine Rosenblutader oder äussere Hautblutader des Unterschenkels — *Vena saphena externa s. parva.*

10. Kniekehlenblutader — *Vena poplitea.*

11. Hinterer Hautnerv des Schenkels — *Nerv. cutaneus femoris posterior.*

12. Schienbeinnerv — *Nerv. tibialis.*

II. Unterbindung der hintern Schienbeinpulsader — *Art. tibialis postica* im untern Drittel des Unterschenkels.

Cu. Durchschnittene Haut und Unterhautbindegewebsschichten nach aussen zurückgezogen.

P. Andeutung des Zehenbeugers — *Musc. flexor digitorum pedis.*

4. Hintere Schienbeinpulsader — *Art. tibialis postica*, aus der Tiefe der Wunde hervorgehoben.

4'. Hintere Schienbeinblutader — *Vena tibialis postica.*

12. Schienbeinnerv — *Nerv. tibialis.*

III. Unterbindung der hintern Schienbeinpulsader — *Art. tibialis postica* hinter dem innern Knöchel.

Cu. Durchschnittene Haut.

4. Hintere Schienbeinpulsader — *Art. tibialis postica.*

4'. Hintere Schienbeinblutadern — *Vv. tibiales posticae.*

12. Schienbeinnerv — *Nerv. tibialis.*

Digitized by Google

Digitized by Google

Operative Tafel XV.

Trepanation des Schädels.

Fig. 1. **Anwendung der Bogentrepans.**
Der gut unterstützte Kopf des Kranken wird von den beiden Händen des Gehülfen fixirt; die Trepankrone ist auf den entblösten Schädelknochen aufgesetzt und der Operateur setzt dieselbe mittelst des Bogens in Kreisbewegung.

Fig. 2. **Haltung und Anwendung des Handtrepans oder der Trephine.**

Fig. 3. **Gebrauch des einfachen Hebels, um ein eingedrücktes Knochenstück von einer angelegten Trepanationsöffnung aus emporzuheben.**

Fig. 4. **Haltung und Anwendung des Zinsenmessers zur Ebenung der Knochenschnittfläche.**

Digitized by Google

Digitized by Google

Digitized by Google

1.

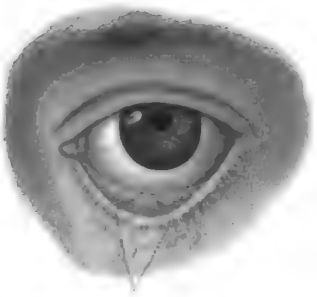

2.

3.

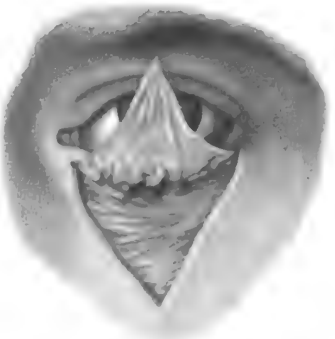

4.

5.

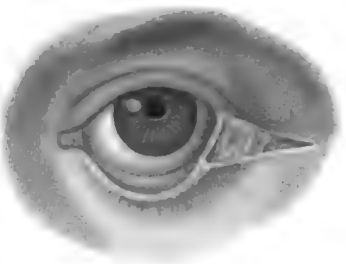

6.

7.

8.

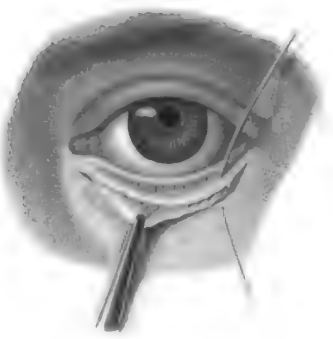

Digitized by Google

Digitized by Google

Operative Tafel XIV.

Resection der Knochen.

Fig. 1. Absägung des untern Endes der Elle — *Ulna* mittelst der Kettensäge.
In der durch zwei flache Wundhaken auseinandergehaltenen Wunde ist die Kettensäge unter dem blosgelegten Knochen durchgeführt.

Fig. 2. Anwendung des Osteotom's. Durchsägung einer Knochenbrücke zur Oeffnung der Knochenhöhle und Entfernung eines abgestorbenen Knochenstückes.
Die Hautränder der Wunde sind durch zwei flache Haken auseinandergezogen, die vordere Schienbeinfläche ist blossgelegt. Die linke Hand des Operateurs hält den Griff des Osteotom's und fixirt gleichzeitig den Stützstab; die rechte Hand bewegt mittelst der Kurbel die Gliedersäge.

Digitized by Google

Digitized by Google

Operative Tafel XVI.

Operationen an den Augenlidern (Ektropion).

Fig. 1. Auswärtskehrung und Umstülpung des untern Augenlides — *Ektropion.*
Andeutung der Schnittführung durch Bindehaut und Augenlid zur Entfernung eines dreieckigen Stückes.
Verfahren von Adams.

Fig. 2. Durch Knopfnähte vereinigte Augenlidwunde nach Entfernung des dreieckigen Augenlidstückes.

Fig. 3. Ausschneiden und Ablösung eines gleichschenkeligen Stückes aus der Haut des untern Augenlides bis zum Lidrande bei Ektropion.
Verfahren nach Jones.

Fig. 4. Vereinigung der Wunde nach emporgezogenem unterem Augenlide und ausgeschnittenem Hautstück.
Der untere Wundwinkel ist durch zwei umschlungene Nähte, die Ränder des gleichschenkeligen nach oben gedrängten Lappens sind durch zwei Knopfnähte jederseits mit den seitlichen Wundrändern vereinigt.

Fig. 5. Ausschneiden und Entfernung eines dreieckigen Hautstückes am äussern Augenwinkel bei Ektropion.
Verfahren von Ammon.

Fig. 6. Vereinigung der Ränder der dreieckigen Wunde durch zwei Knopfnähte.

Fig. 7. Spaltung des unteren Lides durch einen dem freien Lidrande parallelen Bogenschnitt bei Ektropion.
Verfahren von Dieffenbach.

Fig. 8. Herausziehen der beiden Wundränder der Bindehaut durch die Wunde der äussern Lidhaut und Befestigen derselben in der Wundspalte durch Knopfnähte.

Digitized by Google

Digitized by Google

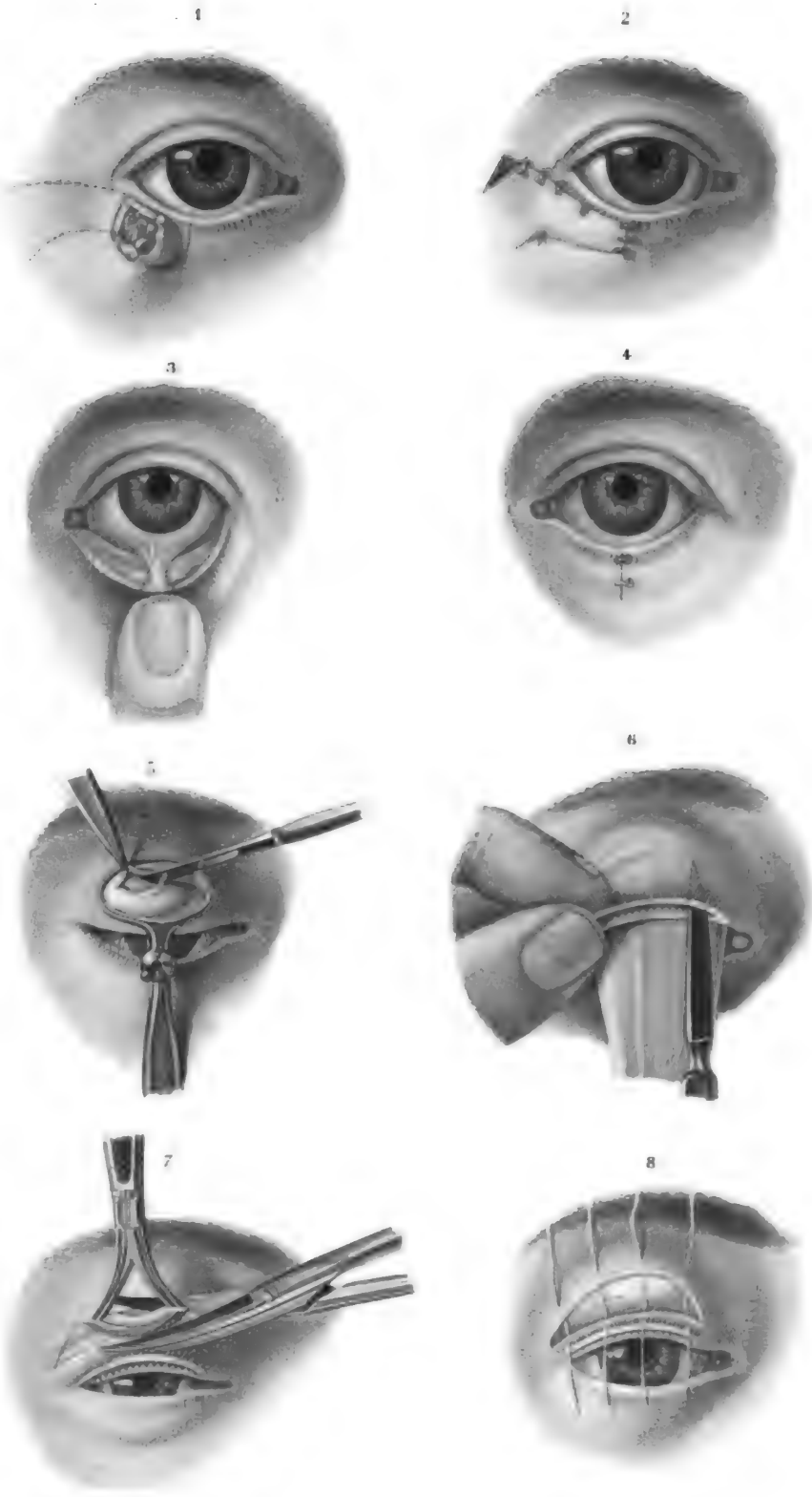

Digitized by Google

Operative Tafel XVII.

Operationen an den Augenlidern.

Fig. 1. 2. Exstirpation einer Geschwulst *(Cancroid)* des untern Augenlides. Ersatz des Verlustes der Lidhaut durch einen von der Wange abgelösten zungenförmigen Hautlappen.

1. Die punktirten Linien bezeichnen die zur Exstirpation der Fremdbildung anzulegenden Schnitte und die Form des abgelösten Lappens.
2. Befestigung des nach innen verschobenen Lappens durch Knopfnäthe.

Fig. 3. 4. Strangförmige Verwachsung zwischen Augapfel- und Lid-Bindehaut — Partielles Symblepharon.
Ausschneiden eines viereckigen Stückes aus der der Verwachsung entsprechenden Stelle des Augenlides.
Verfahren nach v. Ammon.

3. Andeutung der Schnittführung durch Augenlid und Verwachsung.
4. Vereinigung der Augenlidwunde durch Knopfnähte.

Fig. 5. Exstirpation einer Cystengeschwulst aus dem obern Augenlide mit Hülfe der Ringpincette von Desmarres.

Fig. 6—8. Verfahren nach Jäsche. Arlt bei Einwärtskehrung der Wimpern.

6. Spaltung des Lidrandes mit dem spitzigen Bistouri über einer unter dem Augenlide eingeführten und vom Gehülfen gehaltenen Hornplatte.
7. Ausschneiden eines halbmondförmigen Hautstückes aus der Lidhaut.
8. Wundfläche nach Entfernung des halbmondförmigen Hautstükkes und Anlegung der Ligaturen, durch deren Knüpfen die Vereinigung der Wunde und das Emporziehen und Aufwärtsstülpen des die Cilien tragenden, vom Lidknorpel abgelösten Lidrandes bewirkt wird.

Digitized by Google

Digitized by Google

1

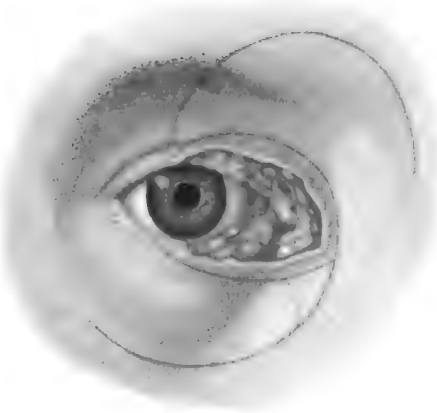

2

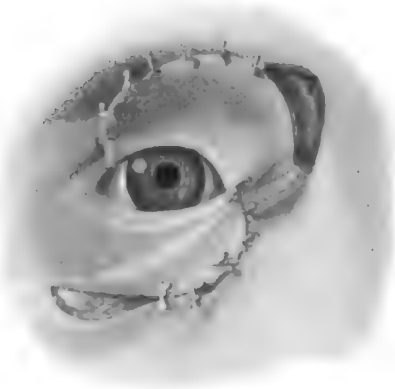

3

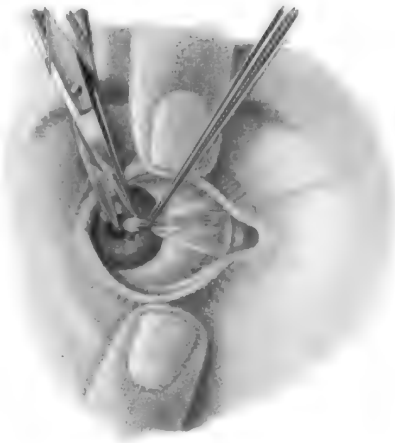

4

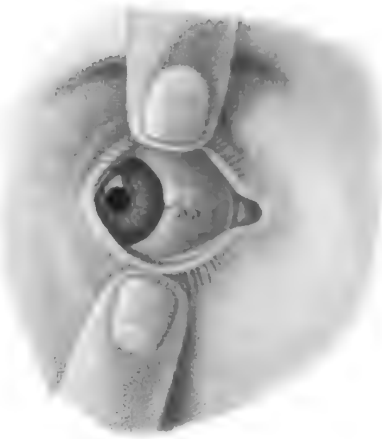

5



6

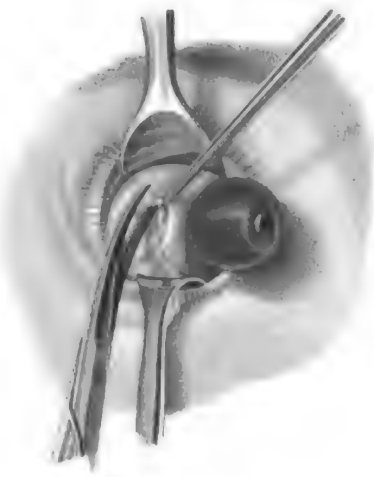

Digitized by Google

Operative Tafel XVIII.

Operationen an den Augenlidern und dem Augapfel.

Fig. 1. 2. Augenlidbildung — *Blepharoplastik.*
Verfahren nach Hasner von Artha.

1. Fremdbildung — Krebsgeschwür im innern Augenwinkel mit Zerstörung der beiden Augenlider.
Die Bogenschnitte nahe an dem äussern Umfang des Krebsgeschwüres dienen zur Exstirpation der Fremdbildung und der entarteten Augenlidränder; die beiden äusseren halbmondförmigen Schnitte dienen mit den entsprechenden inneren zur Bildung zweier Hautlappen, welche bis zu ihrer Basis abgelöst werden.
2. Die beiden Ersatzlappen sind durch Verschiebung an die Stelle des durch die Exstirpation des Krebsgeschwüres entstandenen Substanzverlustes gebracht; durch die Vereinigung der Spitze des untern Lappens mit der Basis des obern ist der innere Augenwinkel gebildet; an der Basis jedes Lappens ist eine durch die Verschiebung entstandene Lücke bemerkbar.

Fig. 3. 4. Operation des Flügelfelles — *Pterygium.*

3. Das Flügelfell ist hinter der Spitze mit der Hakenpincette gefasst und emporgehoben und wird von der Spitze her mit der Scheere abgetragen. Die im Winkel zusammenlaufenden punktirten Linien bezeichnen die Richtung der Scheerenschnitte.
4. Vereinigung der Bindehautwunde durch die Knopfnaht.

Fig. 5. Abtragung eines Hornhautstaphylom.
Durch das Staarmesser wird aus der entarteten Hornhaut ein halbkreisförmiger Lappen geschnitten, welcher dann mittelst Pincette und Scheere abgetragen wird.

Fig. 6. Exstirpation des (melanotisch) entarteten Augapfels.
Die Augenlidspalte wird durch zwei Lidhalter geöffnet gehalten, mit der Hakenpincette die Bindehaut in einer Falte erhoben und mittelst der Scheere eingeschnitten. Von der angelegten Bindehautwunde aus wird der Augapfel nach der Richtung der punktirten Linien kreisförmig umgangen und der Ansatz jedes Augenmuskels zuletzt der Sehnerv abgeschnitten.

Digitized by Google

Digitized by Google

1

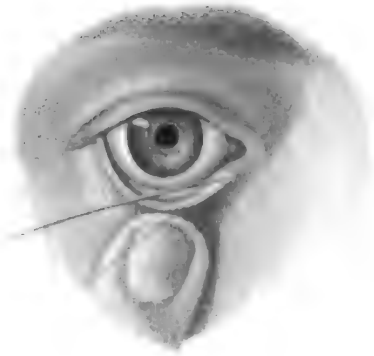

2

5

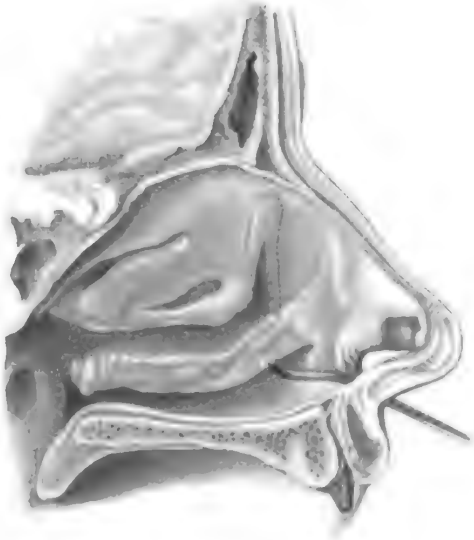

6

3

4

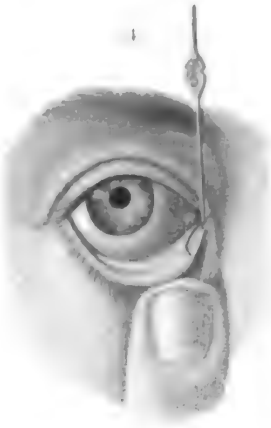

Digitized by Google

Operative Tafel XIX.

Operationen an den Thränenorganen.

Fig. 1. Sondirung des unteren Thränenröhrchens mittelst der Mejean'schen Sonde.

Fig. 2. Oeffnung des Thränenschlauches vor dem innern Augenlidbande mittels des gefurchten Messers.

Fig. 3. Aufschlitzen des untern Thränenröhrchens nach Bowman.

Fig. 4. Einführung der Sonde durch das aufgeschlitzte untere Thränenröhrchen in den Thränennasenkanal zum Zwecke der Untersuchung und allmäligen Erweiterung.

Fig. 5. 6. Einführung des Gensoul'schen Katheters in den Thränennasengang von dessen Nasenöffnung aus.

5. Ansicht der linken Nasenhöhle nach senkrechtem (sagittalem) Durchschnitt des Schädels und Entfernung der Nasenscheidewand. (Vgl. anatom. Taf. VI.)

A. Stirnbein — *Os frontis.*
B. Stirnhöhle — *Sinus frontalis.*
C. Nasenbein — *Os nasi.*
D. Siebplatte des Riechbeines — *Lamina cribrosa ossis ethmoideos.*
I. Obere Nasenmuschel — *Concha nasalis superior.*
K. Mittlere Nasenmuschel — - - *media.*
L. Untere Nasenmuschel — - - *inferior.*
M. Zahnfortsatz des Oberkiefers — *Processus alveolaris maxillae superioris*
Sa. Andeutung des Verlaufes des Thränennasenkanales, in welchen die Gensoul'sche Sonde eingeführt ist.
Ka. Katheter oder Sonde von Gensoul.
h. Mittlerer Nasengang — *Meatus nasalis medius.*
i. Unterer - — - - *inferior.*
k. Schlundöffnung der Eustachischen Ohrtrompete — *Ostium pharyngeum tubae Eustachii.*
q. Harter Gaumen — *Processus palatinus maxillae superioris.*
r. Weicher Gaumen — *Palatum molle s. Velum palatinum.*
x. Oberlippe — *Labium superius.*

6. Die Nasenhöhle der linken Seite von vorne (frontal) durchschnitten in der Richtung des Thränennasenganges, dessen

Digitized by Google

vordere Wand entfernt ist, um den in denselben eingeführten Gensoul'schen Katheter zu zeigen.

A. B. s. vor. Fig.

K. Schnittfläche durch die mittlere Nasenmuschel.

L. - - - untere -

M. Zahnfortsatz des Oberkiefers mit dem Eck- und ersten Bakkenzahne.

N. Boden der Nasenhöhle.

O. Inneres Augenlidband durchschnitten — *Lig. palpebrale internum.*

h. i. s. vor. Fig.

Cu. Durchschnittene Haut der seitlichen Nasenpartie.

Sa. Thränennasenkanal von vorne geöffnet — *Ductus naso-lacrymalis.*

Ka. Der durch die Nasenöffnung des Thränenkanales eingeführte Gensoul'sche Katheter.

Digitized by Google

XIX. Fig 5.

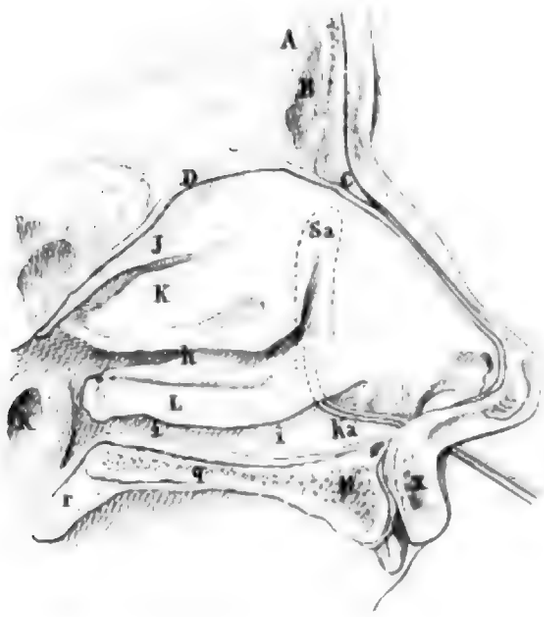

XIX. Fig 6.

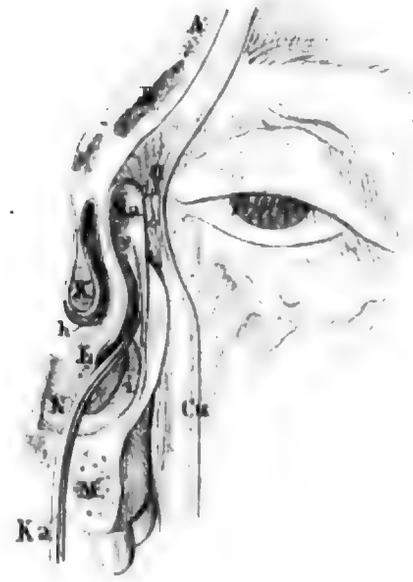

XXVI. Fig. 1.

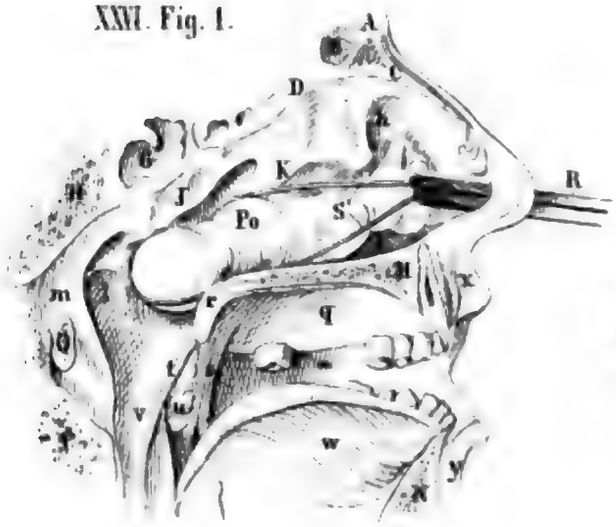

XXII. Fig. 2.

XXXV. Fig. 1.

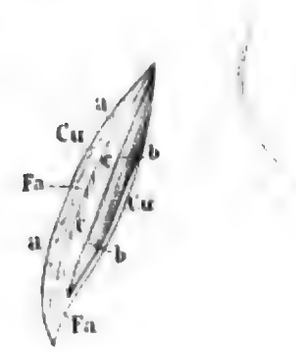

XXXV. Fig. 2.

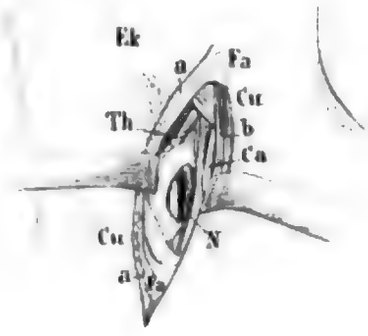

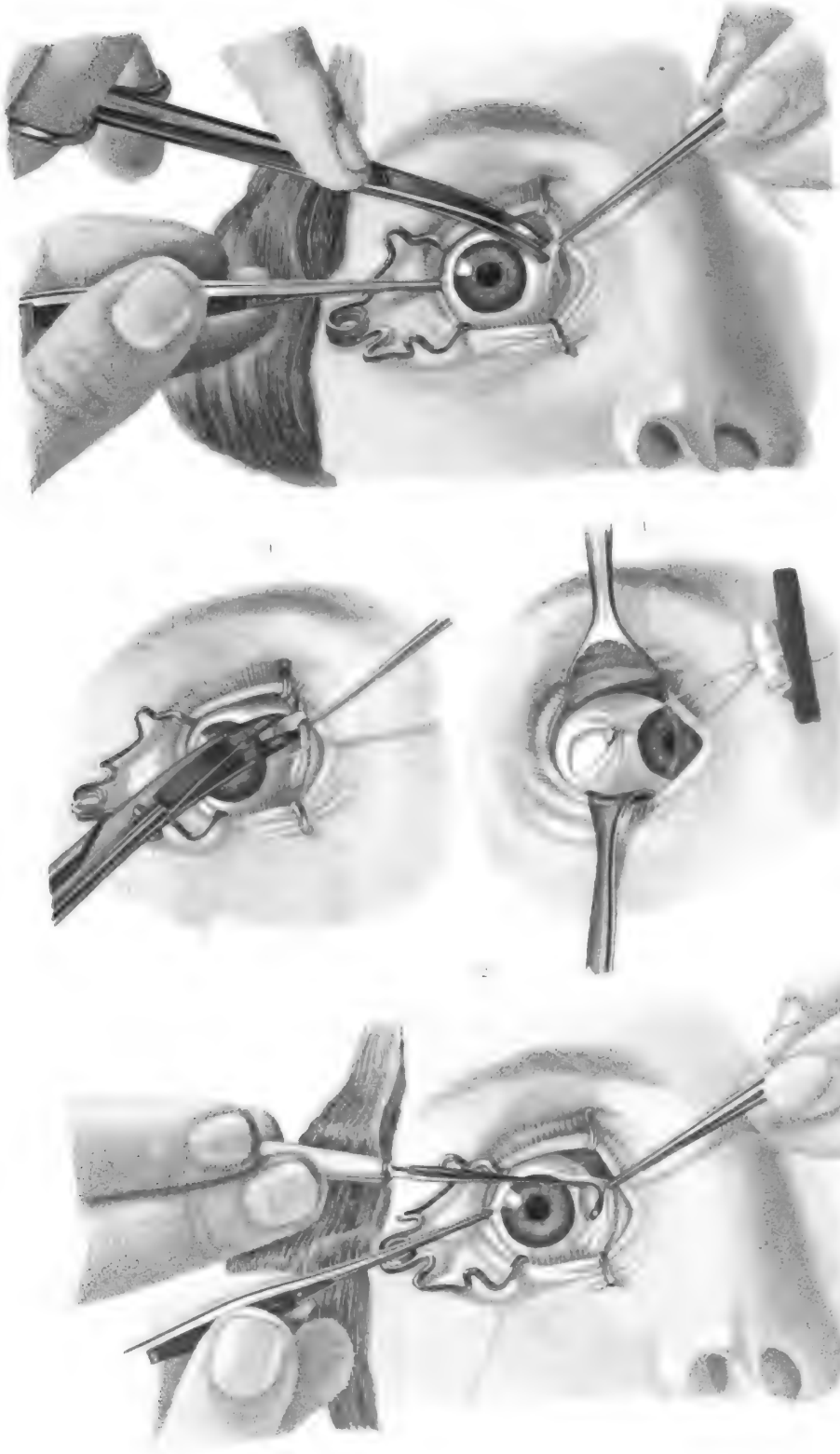

Digitized by Google

Operative Tafel XX.

Operation des Schielens — Strabismus.

Fig. 1 — 3. Durchschneidung der Sehne des innern geraden Augenmuskels — *Musc. rectus oculi internus* bei Schielen nach innen — *Strabismus convergens.*

1. Das Auge ist durch einen federnden Lidhalter geöffnet erhalten; die rechte Hand eines Gehülfen zieht mittelst der in die Bindehaut eingesetzten Hakenpincette das Auge nach aussen; der hinter dem Kopfe des Kranken sitzende Operateur hebt mit der in der linken Hand gehaltenen Pincette eine Falte der Bindehaut auf und schneidet sie mit der nach der Fläche gebogenen Scheere ein.
2. Mittelst eines stumpfen Hakens dringt der Operateur durch die angelegte Bindehautwunde dicht am Augapfel in die Tiefe und unter die Sehne des geraden innern Augenmuskels.
3. Die mit dem Haken aufgefasste Sehne ist emporgehoben und wird dicht am Augapfel mit der Scheere abgeschnitten.

Fig. 4. Befestigung des Augapfels in der der schielenden entgegengesetzten Richtung. Fadenoperation.
Der Sehnenstumpf am Augapfel ist mittelst eines durchgestochenen und geknüpften Fadens gefasst und dieser über einer kleinen Rolle mit einem Heftpflasterstreifen befestigt.

Digitized by Google

Digitized by Google



Digitized by Google

Operative Tafel XXI.

Bildung einer künstlichen Pupille durch Ausschneiden eines Stückes der Regenbogenhaut — Iridektomie.

Fig. 1. Einstich der Lanze.
Die Augenlider werden durch Zeige- und Mittelfinger des Gehülfen zurückgehalten; der Operateur sticht die Lanze vom innern Rande der Hornhaut bis zur Mitte der Pupille ein.

Fig. 2. Fassen des freien Irisrandes.
Mittelst einer gekrümmten durch die angelegte Stichöffnung bis zum freien Rande der Iris eingeführten Pincette fasst der Operateur dieser Stichöffnung gegenüber die Iris, um dieselbe durch die Hornhautwunde hervorzuziehen.

Fig. 3. Ausschneiden eines Stückes der Iris.
Das mittelst der Pincette gefasste Stück der Iris ist durch die Hornhautwunde hervorgezogen und wird von einem Gehülfen mit der feinen gebogenen Scheere dicht am Hornhautrande abgeschnitten.

Fig. 4. Künstliche Irisöffnung nach vollendeter Operation.

Digitized by Google

Digitized by Google

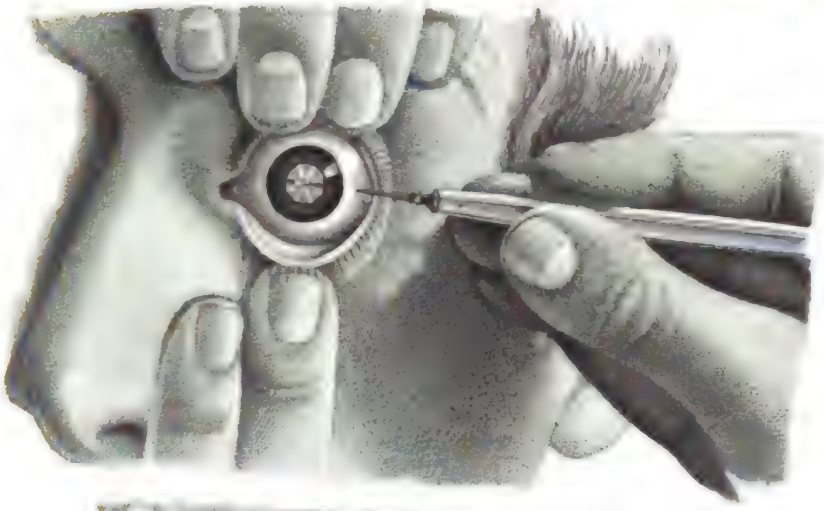

Digitized by Google

Operative Tafel XXII.

Operation des grauen Staares — Cataracta.

Fig. 1. 2. 3. Umlegung der kataraktösen Linse — *Reclinatio cataractae,* durch Einstich von der Sklera aus.

1. Stellung der Hand und Nadel beim Einstiche durch die Sklera des von einem Gehülfen mit den Fingern geöffnet gehaltenen Auges.
2. Stellung der Hand und Nadel nach vollführtem Einstich im Begriffe, die Linse nach hinten und aussen umzulegen.
3. Verticaler (horizontaler) Durchschnitt des Auges, äussere Hälfte, mit Bezeichnung des Weges, welchen die Linse bei der Umlegung macht; Richtung der Nadel am Schlusse der Operation vor der Entfernung aus dem Auge.

Fig. 4. 5. Einschneiden der Linsenkapsel — *Discisio cataractae,* von der Hornhaut aus.

4. Die Staarnadel ist unterhalb der Mitte der Hornhaut eingestochen, die auf die Kapsel der Linse geführte Spitze ist im Begriffe einen senkrechten Schnitt in diese auszuführen.
5. Linsenkapsel und Linse von der vordern Fläche mit Andeutung des auszuführenden Schnittes in verticaler und horizontaler Richtung.

Digitized by Google

1

2

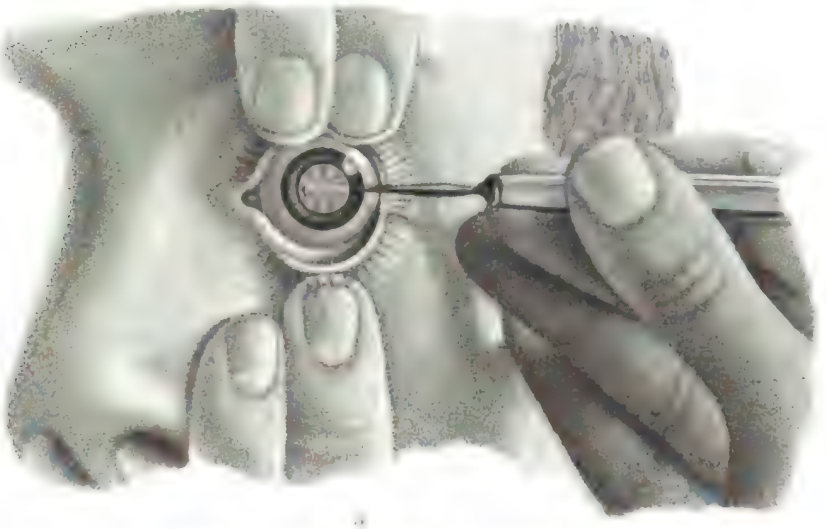

3

Digitized by Google

Digitized by Google

1.

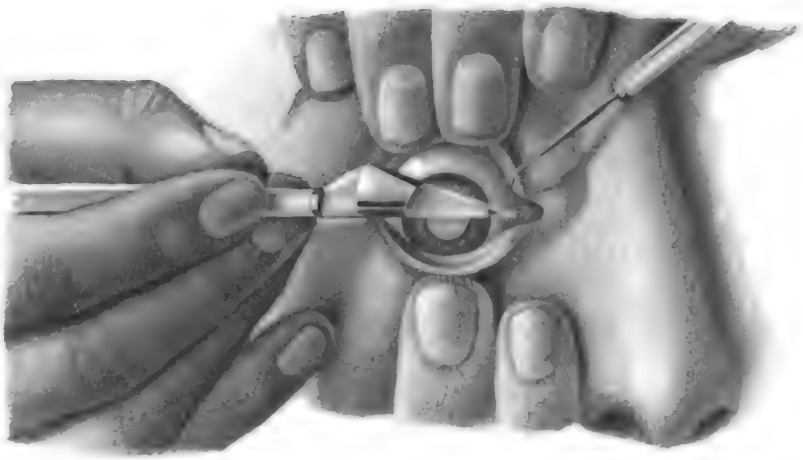

2

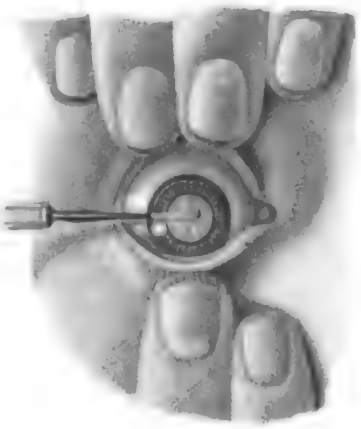

3

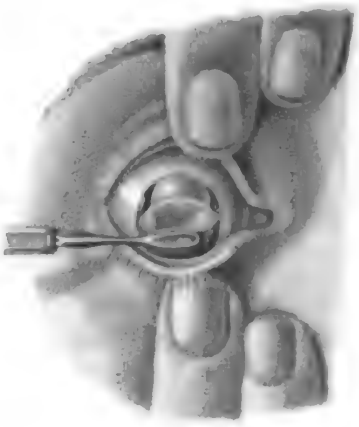

4

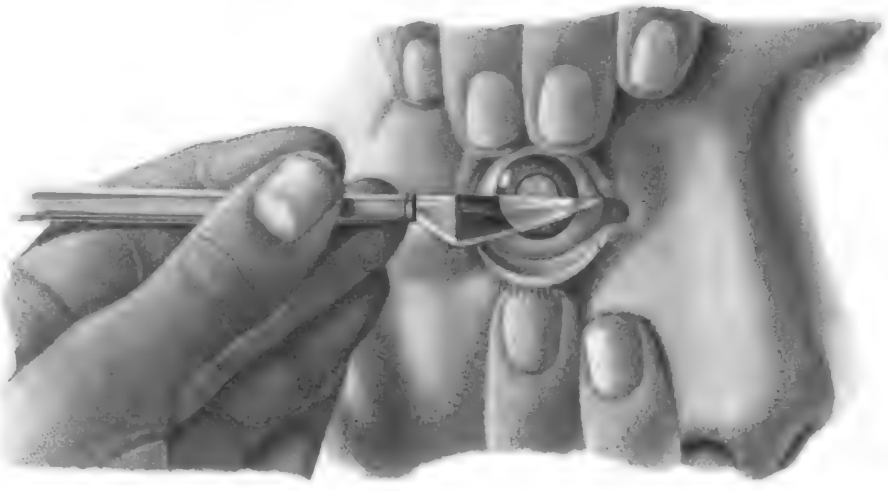

Digitized by Google

Operative Tafel XXIII.

Operation des grauen Staares — Cataracta.

Fig. 1—4. Entfernung der kataraktösen Linse aus dem Auge — *Extractio cataractae.*

1. Bildung eines Hornhautlappens nach oben.
   Die Augenlider sind durch die Finger eines Gehülfen zurückgehalten; der Augapfel ist durch den in die Bindehaut und Sklera eingesetzten Fixator (von Lüer), welchen der ober dem Scheitel des liegenden Kranken sitzende Operateur mit der linken Hand hält, fixirt, mit der rechten Hand ist das Staarmesser durch die vordere Augenkammer geführt und im Begriffe, den Lappen durch Weiterschieben des Messers nach oben abzuschneiden.
2. Durch die Hornhautwunde ist die Kapselfliete (Cystitom) von A. v. Graefe eingeführt, bis jenseits der Mitte der Linsenkapsel nach innen gebracht und im Begriffe, nach einer Viertelsdrehung um die Längenaxe des Stieles die vordere Kapselwand mit der Spitze einzuschneiden.
3. Die Linse ist im Begriffe, durch die geöffnete Kapsel und die Hornhautwunde unter sanfter Beihülfe mit dem Davie l'schen Löffelchen auszutreten.
4. Hornhautschnitt nach unten.
   Der vor dem Kranken sitzende oder stehende Operateur führt das Staarmesser mit der linken Hand durch die Hornhaut und vordere Augenkammer des rechten Auges.

Digitized by Google

Operative Tafel XXIV.

Operation des grauen Staares — Cataracta.

Fig. 1—3. Entfernung einer weichen Staarlinse durch einen senkrechten Hornhautschnitt — *Linearextraction.*

1. Einstich mit der Staarlanze durch die Hornhaut.
2. Einführung der Kapselfliete in die vordere Augenkammer bis zu dem Punkte, wo durch Rückwärtswendung der Spitze der horizontale Einschnitt in die Linsenkapsel beginnt.
3. Entfernung der weichen Staarlinse durch die geöffnete Kapsel und Hornhaut.
   Durch Gegendruck mit dem Zeigefinger der linken Hand an der dem Einschnitte der Hornhaut gegenüber liegenden Seite und durch gelindes Niederdrücken des äussern Wundrandes der Hornhaut mit dem Daviel'schen Löffel wird das Austreten der weichen Linsentheile begünstigt.

Digitized by Google

Digitized by Google

Operative Tafel XXV.

Nasen- und Wangenersatz.

Fig. 1 — 3. Ersatz der zerstörten Nase aus der Stirnhaut — *Rhinoplastik.*

1. Defect der Nase mit Angabe der Schnittführungen in der Umgebung derselben, sowie der Form des aus der Stirnhaut abzulösenden Lappens.
2. Wundfläche der Stirne nach Ablösung des Hautlappens, welcher um seinen Stiel gedreht, herabgeschlagen und durch Knopfnähte an die frischen Wundränder in der Umgebung des Nasendefectes befestigt ist. An der Stelle der Nasenlöcher sind zwei Röhrchen eingelegt.
3. Ansehen der angeheilten neuen Nase.

3 a. Nasenbildung aus der Nasenwurzel.

Fig. 4. Ersatz eines Defectes der Wange nach Exstirpation einer Fremdbildung mit Substanzverlust durch einen dreiseitigen Schnitt. Der hinter der Fremdbildung angedeutete länglich viereckige Hautlappen ist bestimmt, durch Verschieben nach vorne den Substanzverlust zu decken.

Digitized by Google

Digitized by Google

1

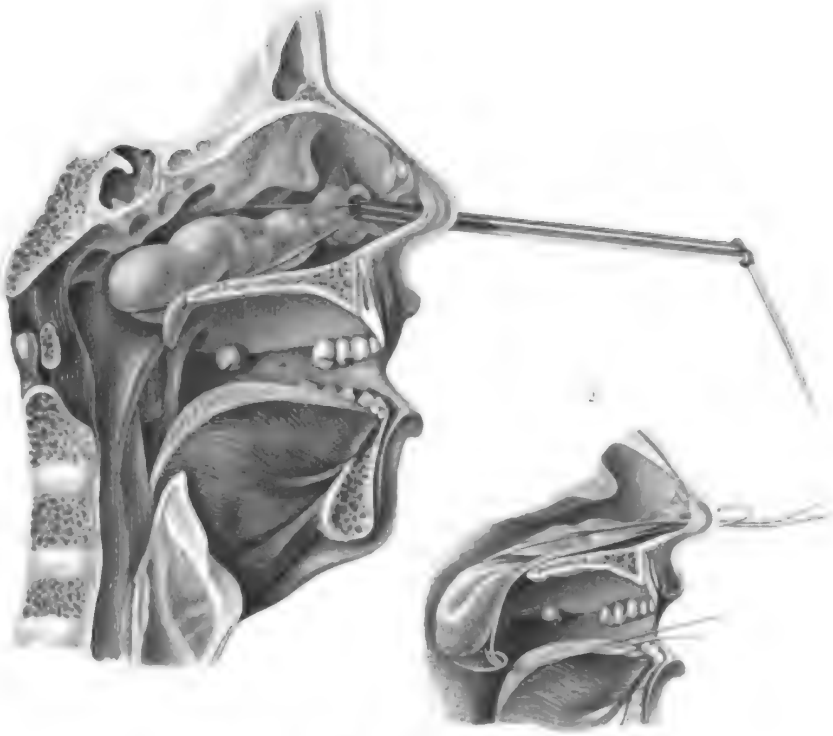

2

3

Digitized by Google

Operative Tafel XXVI.

Operation der Nasenpolypen.

Fig. 1. Entfernung eines Nasenpolypen durch Abschnüren mittelst einer durch die Levret'sche Doppelröhre angelegten Drahtschlinge, auf dem sagittalen Durchschnitte des Schädels dargestellt (vgl. Anatom. Taf. VI.).

A. Stirnbein — *Os frontis.*
B. Stirnhöhle — *Sinus frontalis.*
C. Nasenbein — *Os nasi.*
D. Siebplatte des Riechbeines — *Lamina cribrosa ossis ethmoideos.*
G. Keilbeinhöhle — *Sinus sphenoidalis.*
H. Grundtheil des Hinterhauptbeines.
I. Obere Nasenmuschel — *Concha nasalis superior.*
K. Mittlere - — - - *media.*
M. Zahnfortsatz des Oberkiefers — *Processus alveolaris maxillae superioris.*
N. Kinntheil des Unterkiefers — *Pars mentalis mandibulae.*
O. Durchschnitt des Bogens des I. Halswirbels — *Arcus atlantis.*
P. Zweiter Halswirbelkörper mit dem Zahnfortsatz — *Epistrophcus cum process. odontoide.*
h. Mittlerer Nasengang — *Meatus nasalis medius.*
l. Rosenmüller'sche Grube.
n. Vorderer gerader Kopfmuskel — *M. rectus capitis anticus.*
q. Harter Gaumen, Gaumenfortsatz des Oberkiefers — *Processus palatinus maxillae superioris.*
r. Weicher Gaumen — *Palatum molle s. Velum palatinum.*
s. Vorderer Gaumenbogen — *Arcus glossopalatinus.*
t. Hinterer - — - *pharyngopalatinus.*
u. Mandel — *Tonsilla.*
v. Schlund — *Pharynx.*
w. Zunge.
x. Oberlippe.
y. Unterlippe.
Po. Nasenpolyp.
R. Doppelröhre von Levret.
S. Drahtschlinge, womit der Polyp von der Nasenscheidewand her gefasst wird.

Digitized by Google

Fig. 2. Abbinden eines Nasenpolypen durch zwei Fadenschlingen, von welchen die eine durch die Nase, die andere durch den Schlund eingeführt wurde, nach B. Langenbeck.
K. L. M. N. h. q. s. w. x. y. s. vor. Fig.
Po. Nasenpolyp.
S. Obere, durch das Nasenloch eingeführte Fadenschlinge.
S'. Untere, vom Munde aus - -

Fig. 3. Resection des Nasenbeines und des Nasenfortsatzes des Oberkiefers, um die Nasenhöhle zugänglicher zu machen.
Der durch den Bogenschnitt gebildete Hautlappen ist nach aussen zurückgeschlagen, das Nasenbein blosgelegt, der knorpelige Theil der Nase ist von dem knöchernen abgelöst und zwischen beiden die Stichsäge eingeführt, mit welcher das Nasenbein und der Nasenfortsatz des Oberkiefers entfernt wird.

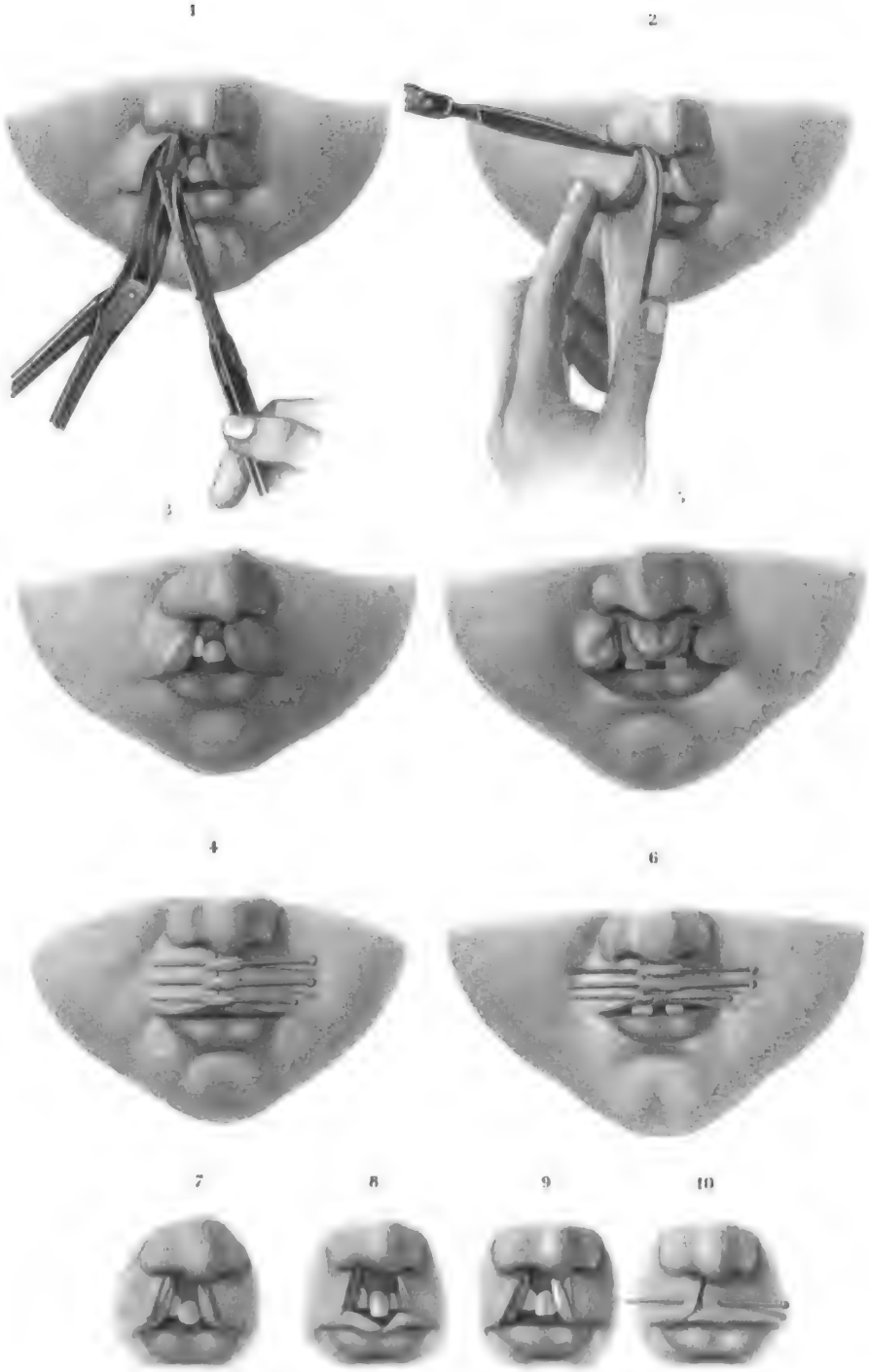
1
2
3
5
4
6
7
8
9
10

Operative Tafel XXVII.

Operation der Hasenscharte.

Fig. 1—4. Einfache Hasenscharte.

1. Abschneiden der Ränder der Hasenscharte mit der Kniescheere. Der abzutragende rechte Rand der Lippenspalte ist mit einem spitzen Haken gefasst und fixirt, während die mit der linken Hand geführte Scheere denselben abschneidet.
2. Abtragen des Spaltenrandes mit dem Messer auf einer Unterlage.
3. Einfache Hasenscharte vor der Operation.
4. Vereinigung der Wundränder beider Lippenhälften durch die umschlungene Naht mittelst Insektennadeln.

Fig. 5. 6. Doppelte Hasenscharte.

5. Doppelte Hasenscharte vor der Operation.
6. Vereinigung der Spalten mit Erhaltung des Mittelstückes und Umsäumung desselben mit dem Rande der linken Lippenspalte.

Fig. 7. 8. Operation der einfachen Hasenscharte mit Erhaltung der Spaltenränder.

7. Schnittführung an den beiden Spaltenrändern bis gegen den freien Lippensaum.
8. Ansehen der Wunde vor der Vereinigung der beiden abgelösten Spaltenränder sowie der angefrischten Lippenränder durch Aneinanderlagerung der Wundflächen.

Fig. 9. 10. Operation der einfachen Hasenscharte mit Umsäumung des Lippenrandes.

9. Einfache Hasenscharte nach vollkommener Abtragung des rechten Spaltenrandes und Bezeichnung des Schnittes zur Abtragung des linken Randes bis zum Lippensaume.
10. Beginnende Vereinigung und Anlegung der Wundflächen. Der am linken Spaltenrande stehengebliebene Lappen dientzur Umsäumung des rechten Wundrandes und zur Vervollständigung des freien Lippensaumes.

Digitized by Google

1

2

3.

6



4

5



Digitized by Google

Operative Tafel XXVIII.

Operation des Lippenkrebses und der Verengerung der Mundspalte.

Fig. 1. 2. Operation des Lippenkrebses mit Ersatz der Unterlippe.

1. Exstirpation des Lippenkrebses durch zwei seitliche verticale und einen untern horizontalen Schnitt. Fortführung der verticalen Schnitte über das Kinn bis in die Haut des Halses. Der hiedurch aus den Weichtheilen des Kinnes und der Haut des Halses gebildete Lappen wird von seiner Unterlage abgelöst.
2. Lippenersatz aus der Kinnhaut.
   Der abgelöste viereckige Lappen ist nach Entfernung des Lippenkrebses in die Höhe der gesunden Lippenreste gezogen, seitlich mit den Wundrändern des Kinnes und oben mit der Lippenschleimhaut durch Knopfnähte vereinigt.

Fig. 3. Exstirpation des Lippenkrebses durch einen Winkelschnitt in der Unterlippe.

Fig. 4—6. Operation der Verengerung der Mundspalte oder Verwachsung der Lippen mit einander durch Spaltung und Umsäumung mit Lippenschleimhaut.

4. Verwachsung der Lippen in Folge von Lupus. Andeutung der Schnittführung durch die äussere Haut, um beiderseits der verkleinerten Mundöffnung die umschnittene Hautpartie von der unterliegenden Schleimhaut abzulösen.
5. Auf der rechten Seite des Mundes ist der umschnittene Hautlappen entfernt, und die Schnittrichtung durch die unterliegende noch erhaltene Schleimhaut angedeutet; auf der linken Seite des Mundes ist der durch die Spaltung der Schleimhaut gebildete obere und untere Lappen nach aussen (vorne) über die Wundränder der äussern Haut geschlagen und durch Knopfnähte befestigt.
6. Der horizontale Schnitt durch die Schleimhaut läuft am Mundwinkel in zwei Schenkel auseinander, welche zwischen sich einen dreieckigen Lappen zur Umsäumung des einen Mundwinkels lassen.

Digitized by Google

Digitized by Google

Digitized by Google

Operative Tafel XXIX.

Ausziehen der Zähne und Exstirpation des Zungenkrebses.

Fig. 1. Ausziehen eines oberen Schneidezahnes mittelst der Zange.

Fig. 2. Ausziehen eines Mahlzahnes mittelst des Zahnschlüssels.
Lage des Schlüsselhakens am Zahne vor dem allmähligen Drehen des Zahnschlüssels, um den Zahn von innen nach aussen umzulegen.

Fig. 3. 4. Operation des Zungenkrebses durch den Schnitt — *Excisio.*

3. Durch beide Seitenränder der Zunge ist ein starker Faden gezogen, um damit die Zunge vorzuziehen. — Wundfläche der Zunge nach Exstirpation der Neubildung durch zwei in einem Winkel zusammenlaufende Schnitte. Ausschneiden eines Keiles aus der Zungenspitze.

4. Vereinigung der Zungenwunde durch Zusammenziehen und Knöpfen der vorher angelegten Fäden und die Knopfnaht.

Fig. 5. Exstirpation des Zungenkrebses durch Abquetschen — *Ecrasement linéaire.*
Senkrechter (sagittaler) Durchschnitt der Nasen- und Mundhöhle. Durch eine Hakenzange ist die Zunge zwischen den Zahnreihen hervorgezogen; eine hinter der Neubildung angelegte Ligatur hat eine Kreisfurche für die Kette des Ecraseur vorgezeichnet, in welcher dieselbe angelegt und zusammengezogen ist.

Digitized by Google

Digitized by Google

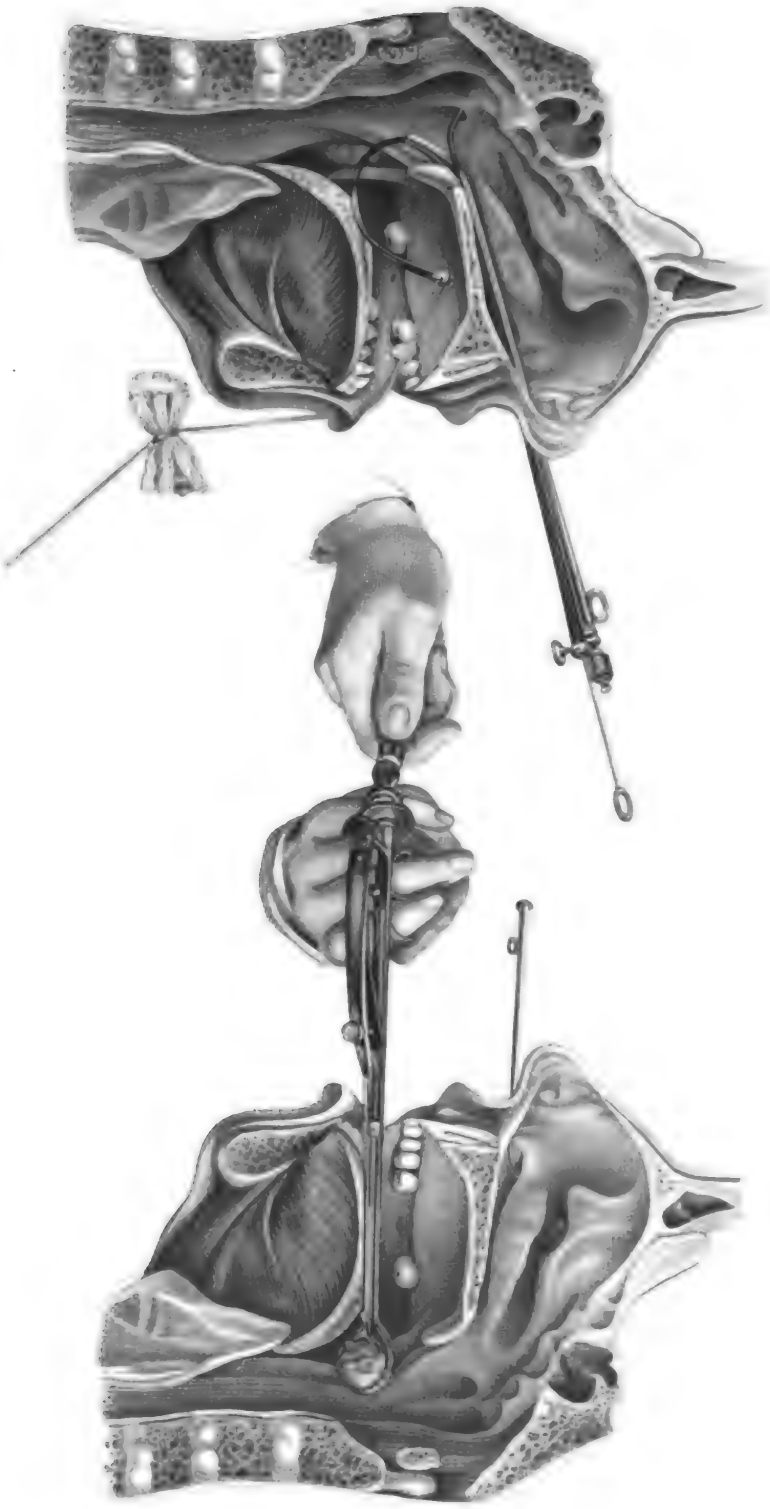

Operative Tafel XXX.

Operationen in der Nasenhöhle.

Fig. 1. Einführung des Katheters in die Eustachische Röhre und der Bellocque'schen Röhre.

Der mit einem Leitungsstabe versehene Kautschuk-Katheter für die Eustachische Röhre ist von der Nasenhöhle her in die Schlundmündung der Eustachischen Ohrtrompete eingeführt. Die Röhre von Bellocque ist durch die Nasenhöhle eingeführt, durch Vorschieben des Stabes in derselben die geknöpfte Feder in die Mundhöhle vorgedrungen.

Durch das Oehr des Knöpfchens ist ein Faden gezogen, an welchem ausserhalb ein Charpieballen — *Tampon* befestigt ist; durch Zurückziehen der Feder mittelst des Stabes der Röhre wird der Tampon in die hintere Nasenöffnung gezogen, um diese gegen die Rachenhöhle abzuschliessen.

Fig. 2. Sondirung des Thränen-Nasenganges und Exstirpation der Mandel.

Durch das rechte Nasenloch ist der Katheter von Gensoul in die Nasenöffnung des Thränennasenganges eingeführt.

Mittelst des Amygdalotom's von Fahnestock ist die rechte Mandel gefasst, um durch Anziehen des Griffes des Instrumentes mit der rechten Hand, während die linke das Instrument fixirt, ausgeschnitten zu werden.

Digitized by Google

Digitized by Google

1.

2

5

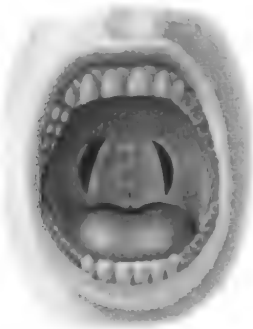

3.

4

Digitized by Google

Operative Tafel XXXI.

Operation der Gaumenspalte — Staphylorrhaphie.

Fig. 1. Spaltung des weichen Gaumens.
Durch die punktirte Linie ist die Schnittführung zur Abtragung der Spaltenränder bezeichnet.

Fig. 2. Abtragen der Spaltenränder.
Mittelst einer langen Hakenpincette ist der rechte Spaltenrand gefasst während eine Kniescheere denselben vom freien Rande her abträgt.

Fig. 3. Einführen der Nähte.
Während die Pincette den Spaltenrand fixirt, wird mittelst einer stark gekrümmten Heftnadel und des Nadelhalters (von Cessner, die obere (vordere) Fadenschlinge eingelegt.

Fig. 4. Anlage der Fäden.
In regelmässigen Zwischenräumen sind vier Ligaturen eingelegt.

Fig. 5. Vollendete Operation.
Die vier Ligaturen sind geknüpft und dadurch die Wundränder der Gaumenspalte an einander gelagert. Durch die seitlichen klaffenden Einschnitte wird die Spannung der Wundränder gehoben.

Digitized by Google

Google

Fig. 1.

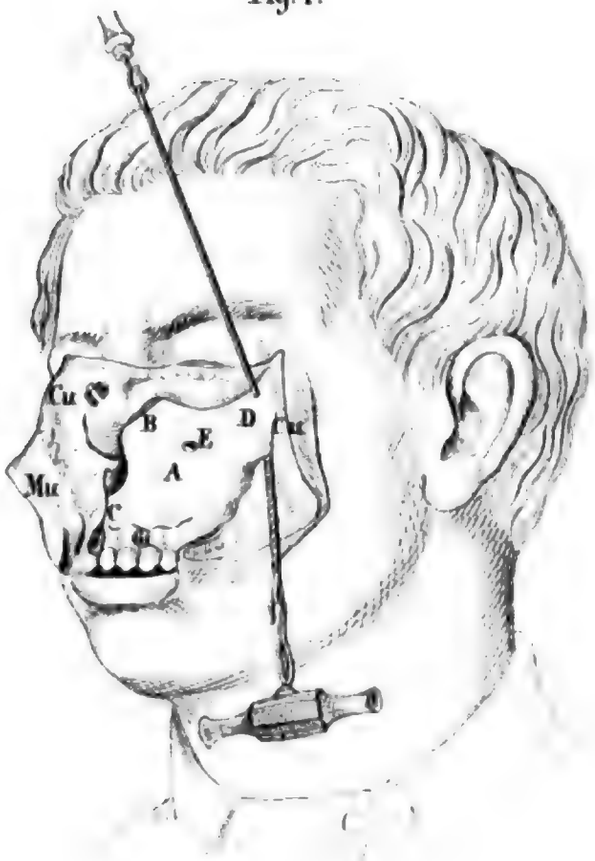

Fig. 2.

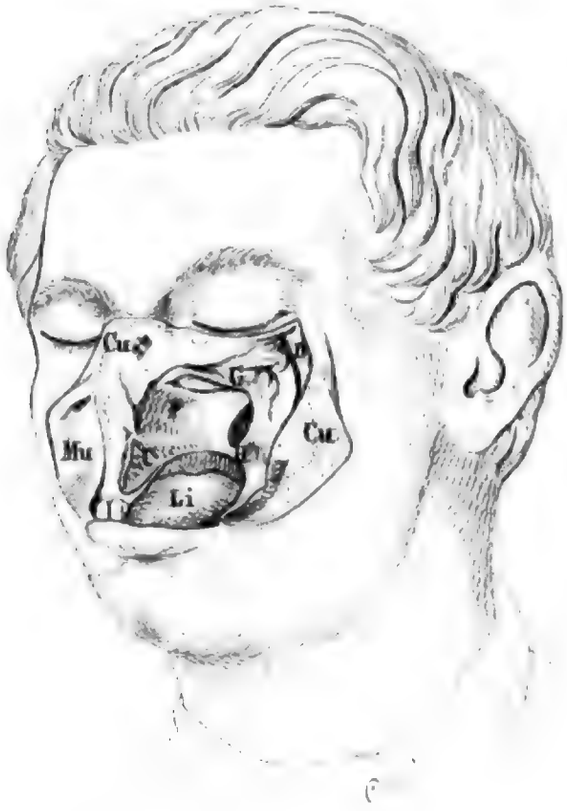

Digitized by Google

Operative Tafel XXXII.

Entfernung des Oberkiefers.

Fig. 1. Bloslegung des linksseitigen Oberkieferknochens. Schnittführungen zur Aussägung desselben.

Cu. Durchschnitte und zurückgeschlagene Weichtheile des Gesichtes, nach aussen zurückgeschlagen.

Mu. Schleimhaut der Oberlippe.

Gi. Zahnfleisch des Oberkiefers.

A. Körper des Oberkieferbeins — *Os maxillae (superioris).*

B. Stirnfortsatz des - — *Processus frontalis ossis maxillae.*

C. Zahnfortsatz - - — - *alveolaris s. dentalis ossis maxillae.*

D. Jochfortsatz des Oberkieferbeins — *Processus zygomaticus s. zygomatico-orbitalis (Henle) ossis maxillae.*

E Unteraugenhöhlenloch — *Foramen infraorbitale*, mit den austretenden und abgeschnittenen Gefässen und Nerven.

Fig. 2. Wundfläche nach Entfernung des Oberkieferbeins.

Cu. Durchschnittene und zurückgeschlagene Weichtheile des Gesichts.

Mu. Schleimhaut der Oberlippe.

Li. Zunge — *Lingua.*

C. Durchschnittener Zahnfortsatz längs der Mittellinie des Bodens der Nasenhöhle — *Crista s. semicrista incisiva s. nasalis.*

D. Durchschnittener Jochfortsatz des Oberkieferbeins — *Processus zygomaticus s. zygomatico-orbitalis ossis maxillae.*

F. Nasenscheidewand — *Septum narium.*

G. Boden der Augenhöhle.

H. Weicher Gaumen — *Palatum molle s. Velum palatinum.*

Digitized by Google

Digitized by Google

1.

2.

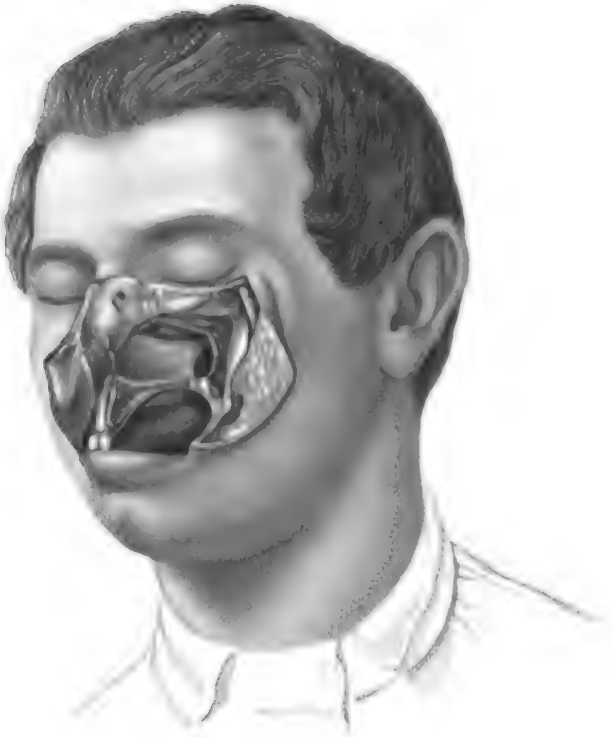

Digitized by Google

Fig. 1.

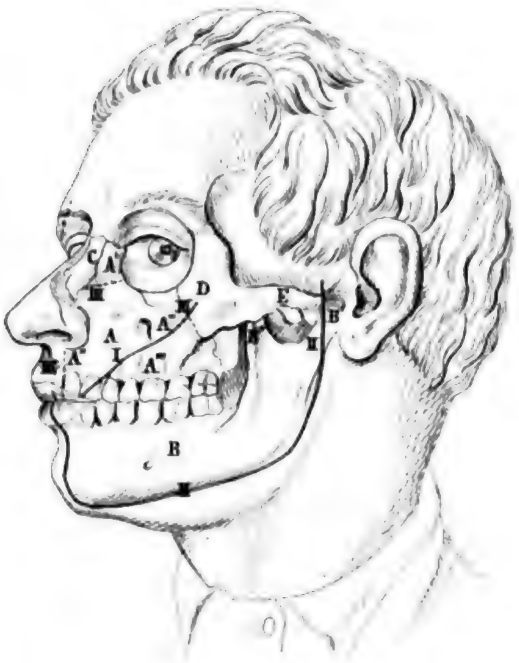

Fig. 2

Digitized by Google

Operative Tafel XXXIII.

Entfernung der Unterkieferhälfte.

Fig. 1. Darstellung der Haut- und Knochenschnitte zur Entfernung des Ober- und Unterkiefers.

I. Richtung des Hautschnittes zur Excision der Oberkieferhälfte.

II. Richtung des Hautschnittes zur Entfernung der Unterkieferhälfte.

III. Richtung der Knochenschnitte durch die Fortsätze des Oberkieferbeins zu dessen Excision.

A. Körper des Oberkieferbeins — *Os maxillae (superioris).*

A′. Stirnfortsatz des Oberkieferbeins — *Processus frontalis ossis maxillae.*

A″. Zahnfortsatz des Oberkieferbeins — *Processus dentalis s. alveolaris ossis maxillae.*

A‴. Jochfortsatz des Oberkieferbeins — *Processus zygomaticus s. zygomatico-orbitalis ossis maxillae.*

B. Körper des Unterkiefers — *Mandibula.*

B′. Gelenkfortsatz des Unterkiefers — *Processus condyloides mandibulae.*

B″. Muskel- oder Krähenfortsatz des Unterkiefers — *Processus coronoides mandibulae.*

C. Nasenbein — *Os nasi.*

D. Jochbein — *Os zygomaticum.*

E. Jochbogen — *Arcus zygomaticus.*

Fig. 2. Wundfläche nach durchsägtem und nach aussen und hinten zurückgeschlagenem Unterkiefer.

Cu. Der vom Unterkieferrande abgelöste und nach oben zurückgeschlagene Lappen der Haut und Weichtheile des Gesichtes.

Cu′. Schleimhaut der Lippe.

B. Unterkiefer — *Mandibula*, am Kinne senkrecht durchsägt, von den Weichtheilen an seiner Innenfläche abgelöst und durch Ausrenkung im Gelenke nach hinten und aussen zurückgeschlagen.

B′. Gelenkfortsatz des Unterkiefers — *Processus condyloides mandibulae.*

F. Zunge — *Lingua.*

a. Kaumuskel — *Musc. masseter* vom Unterkieferrande abgelöst und mit den Hautpartien in die Höhe geschlagen.

Digitized by Google

b. Backenmuskel — *Musc. buccinatorius.*
c. Innerer Flügelmuskel — *Musc. pterygoideus internus.*
1. Antlitzpulsader — *Art maxillaris externa s. facialis.*
2. Unterkieferpulsader — *Art. alveolaris inferior.*
3. Unterkiefernerv — *Nerv. alveolaris inferior.*
4. Zungennerv — *Nerv. lingualis.*

Digitized by Google

1.

2.

Digitized by Google

Digitized by Google

1

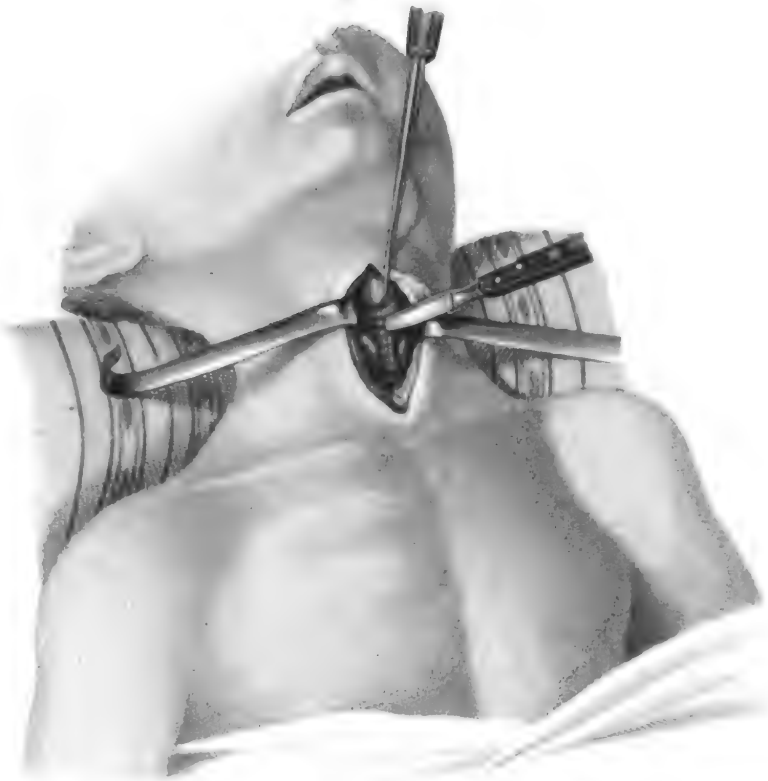

2

Digitized by Google

Operative Tafel XXXIV.

Luftröhrenschnitt — Tracheotomia.

Fig. 1. Die Luftröhre ist blosgelegt, die Weichtheile werden durch zwei flache Haken zur Seite gehalten; durch einen unterhalb des Schildknorpels eingesetzten spitzen Haken wird Kehlkopf und Luftröhre während des Einstiches und Schnittes mit dem Bistouri in der durch die Linie angedeuteten Richtung fixirt.

Fig. 2. Nach Vollendung der Operation ist das Röhrchen in die Luftröhrenwunde eingelegt und durch ein Band um den Hals befestigt.

Digitized by Google

Digitized by Google

1.

2.

Digitized by Google

Operative Tafel XXXV.

Operation des Schlundschnittes — Oesophagotomia.

Fig. 1. Schnitt durch Haut und oberflächliche Halsbinde längs dem vordern Rande des Kopfnickers.

Cu. Hautschnittränder.

Fa. Oberflächliche Schichte der Halsbinde — *Fascia colli superficialis.*

a. Hautmuskel des Halses — *Musc. subcutaneus colli s. Platysma myoides.*

b. Kopfnicker — *Musc. sternocleidomastoideus* (vorderer Rand).

Fig. 2. Wundfläche nach Eröffnung des Schlundes.

Die Ränder der Hautwunde und der durchschnittenen Weichtheile sind durch zwei flache Wundhaken auseinandergehalten; in der Tiefe der Wunde ist innerhalb des geöffneten Schlundes die Rinne der Feder des durch den Mund eingeführten Instrumentes von Vacca sichtbar.

Cu. Hautschnittränder.

Fa. Oberflächliche Schichte der Halsbinde — *Fascia colli superficialis.*

Th. Aeusserer Rand der Schilddrüse — *Glandula thyreoides.*

Ca. Gemeinsame Kopfpulsader — *Art. carotis communis.*

N. Zweig des sympathischen Nerven, dem Schlundgeflecht angehörig — *Plexus oesophagi ramus.*

Oe. Schlund — *Oesophagus,* geöffnet.

Ek. Instrument von Vacca zur Hervorwölbung der äusseren Wand des Schlundes — *Ektropoesophag.*

a. Hautmuskel des Halses — *Musc. subcutaneus colli s. Platysma myoides.*

b. Kopfniker — *Musc. sternocleidomastoideus* (vorderer Rand).

c. Schulter-Zungenbeinmuskel — *Musc. omohyoideus.*

Digitized by Google

1.

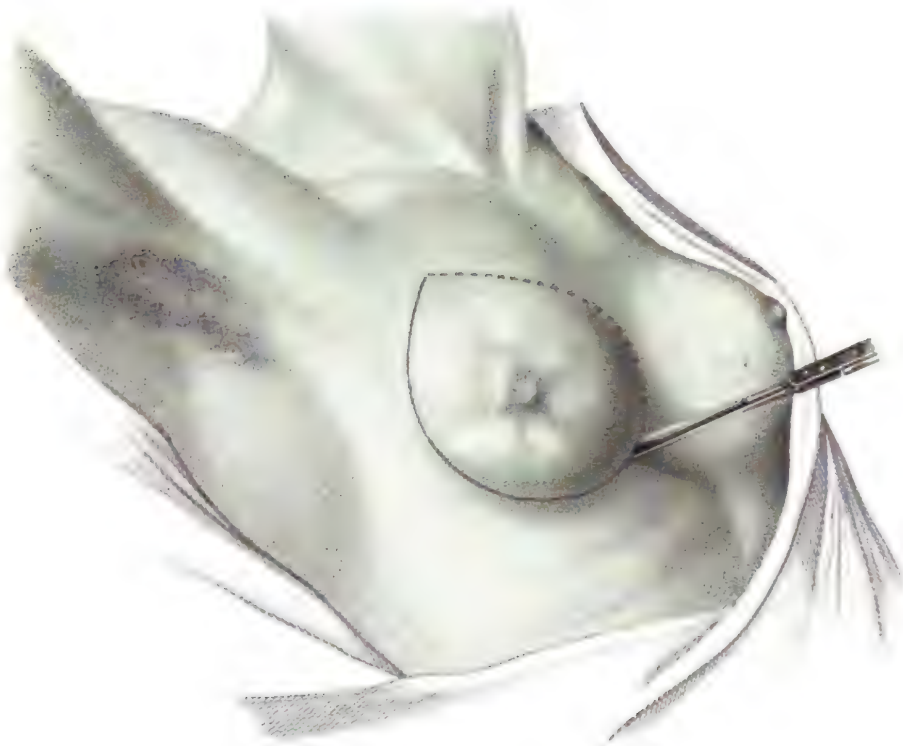

2

Digitized by Google

Operative Tafel XXXVI.

Operationen an der Brust.

Fig. 1. Ausrottung der weiblichen Brustdrüse durch zwei Bogenschnitte.

Fig. 2. Paracentese der Brust.
In dem Zwischenrippenraume ist der mit abschliessbarer Röhre versehene Trocar eingestochen, der Stachel entfernt und die Röhre, mit welcher ein Kautschukschlauch verbunden ist, liegt in der Stichöffnung.

Digitized by Google

XXXVII. Fig 2.

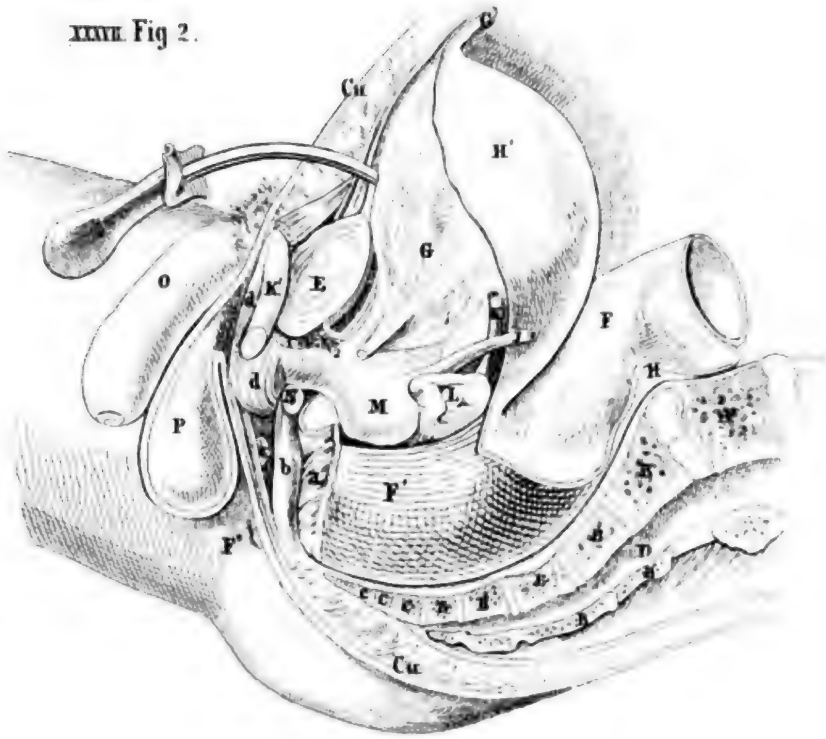

LII Fig 2.

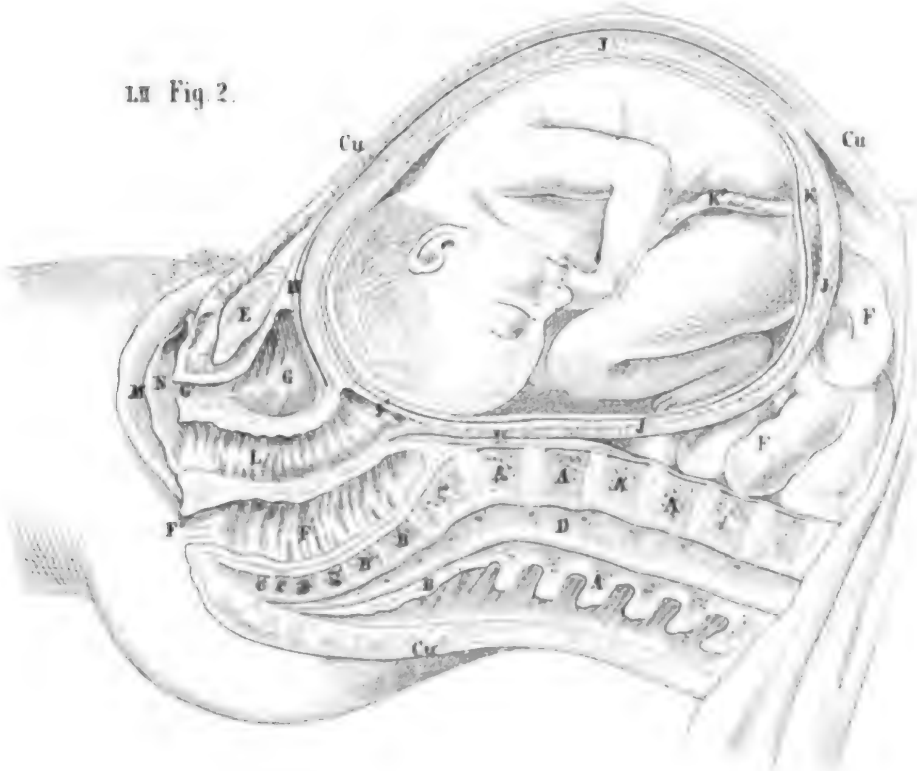

Operative Tafel XXXVII.

Operationen des Bauch- und Blasenstiches.

Fig. 1. Vordere Bauchseite; auf der linken Seite derselben bezeichnet der Mittelpunkt einer vom Nabel zum vorderen Darmbeinstachel gezogenen Linie die Einstichsstelle für den Trocar. Der Bauch ist mit zwei Tüchern umgeben zur Ausführung eines gleichmässigen Druckes.

Fig. 2. Blasenstich über der Schambeinvereinigung auf der seitlichen Ansicht des männlichen Beckens im (sagittalen) Durchschnitte nach Entfernung der linken Hälfte. Vgl. Anatom. Taf. XVIII. Fig. 2.

A. Fünfter Lendenwirbel — *Vertebra lumbalis V.*
B. B. B. B. B. Kreuzbeinwirbel — *Vertebrae sacrales.*
C. C. C. Steissbeinwirbel — *Vertebrae coccygis.*
D. Kreuzbeinkanal — *Canalis sacralis.*
E. Schambeinvereinigung — *Symphysis oss. pubis.*
F. Mastdarm, vom Bauchfelle überzogen — *Rectum.*
F'. Mastdarmende.
F''. Afteröffnung — *Anus.*
G. Harnblase, in hohem Grade der Ausdehnung — *Vesica urinaria.*
G'. Harnstrang — *Urachus.*
H. Bauchfellüberzug des Mastdarmes — *Peritoneum recti.*
H'. " der Harnblase — *Peritoneum vesicae urinariae.*
I. Harnleiter — *Ureter.*
K. Samenleiter — *Vas deferens.*
L. Samenbläschen — *Vesica seminalis.*
M. Vorsteherdrüse — *Prostata.*
N. Cowper'sche Drüse — *Glandula Cowperi.*
O. Männliches Glied — *Penis.*
P. Hodensack — *Scrotum.*
Tr. Trocar, über der Schambeinvereinigung durch die Bauchdecken und die vordere Blasenwand eingestochen.
a. Afterhebemuskel — *M. levator ani.*
b. Afterschliessmuskel — *M. spincter ani.*
c. Querer Dammmuskel — *M. transversus perinei.*

Digitized by Google

d. Harnröhrenzwiebel vom Harnröhrenzwiebelmuskel bedeckt — *Bulbus urethrae c. musc. bulbocavernoso.*

1. Blutader des Rückens des männlichen Gliedes — *Vena dorsalis penis.*
2. Blutadergeflecht des Beckens — *Plexus venosus hypogastricus.*

Digitized by Google

1

2

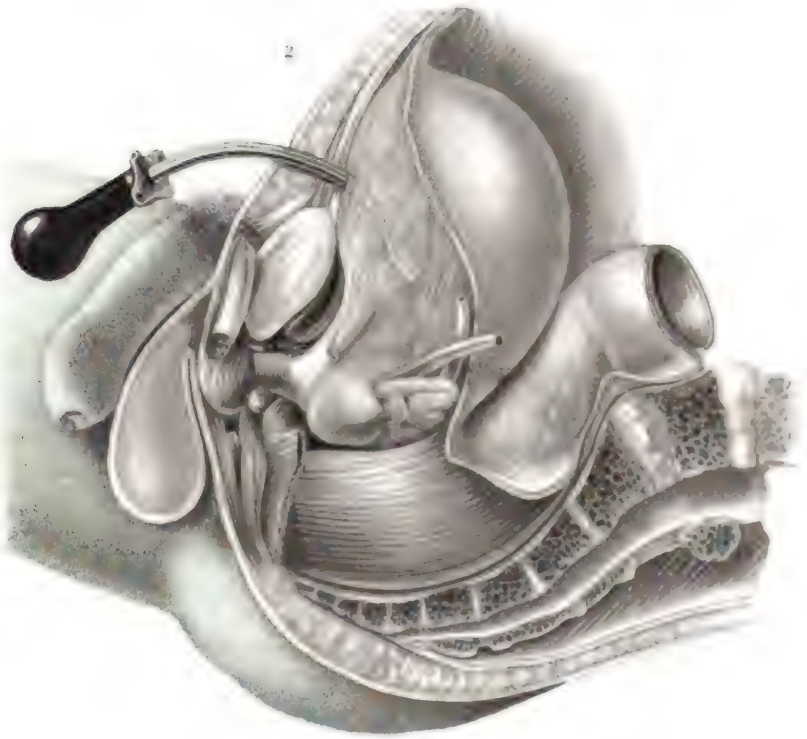

Digitized by Google

1

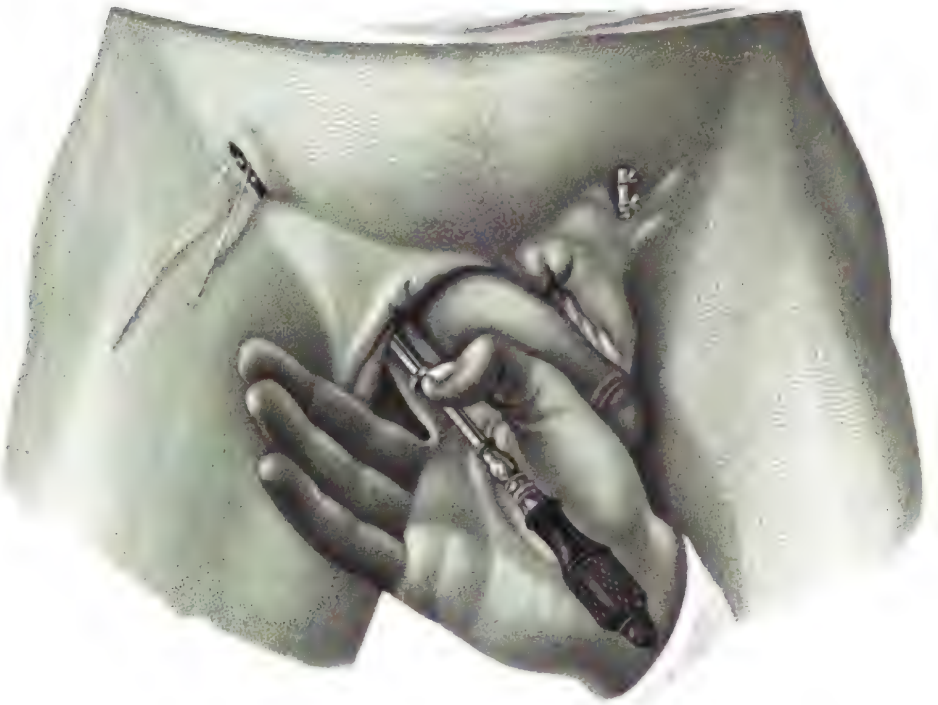

2

Digitized by Google

Operative Tafel XXXVIII.

Radicaloperation der Unterleibsbrüche.

Fig. 1. Radicaloperation der Leistenbrüche nach Gerdy.
Auf der rechten Seite ist durch den Zeigefinger des Operateurs die Haut des Hodensacks in den Leistenkanal eingestülpt, über dem Finger die in einer deckenden Scheide befindliche Nadel mit dem Fadenbändchen eingeführt und im Grunde der Einstülpung durch die Bauchdecken gestochen.
Auf der linken Seite sind zwei Fäden, welche die eingestülpte Haut im Leistenkanale befestigen, über einer kleinen Rolle geknüpft.

Fig. 2. Radicaloperation des Leistenbruches nach Wutzer-Rothmund.
Das von Rothmund modificirte Instrument von Wutzer (Invaginatorium) ist in den Leistenkanal eingeführt, durch die Bauchdecken sind drei Nadeln zur Befestigung des eingestülpten Hautkegels durchgestochen, deren Spitzen abgenommen und durch Knöpfchen ersetzt und über der Bauchhaut ist die Druckplatte des Instrumentes festgeschraubt.

Digitized by Google

Operative Tafel XXXIX. u. XL.

Bruchschnitt — Herniotomia.

Taf. XXXIX.

Fig. 1. Innerer Leistenbruch. Schnittführung durch die Haut längst der Bruchgeschwulst.

Fig. 2. Bloslegung und Eröffnung des Bruchsackes.
Haut und Unterhautbindegewebe sind durchschnitten; die mit der linken Hand geführte Pincette hebt eine Schichte der Bedeckungen des Bruches kegelförmig ab und trägt sie mit flachen Messerzügen ab.

Taf. XL.

Fig. 1. Spaltung des Bruchsackes.
Der Bruchsack ist geöffnet, die eingeführte Furchensonde ist nach oben in demselben vorgeschoben, um auf derselben die Bedeckungen der vorgefallenen Eingeweide- Darm- und Netzpartieen zu spalten.

Fig. 2. Einschneiden der einklemmenden Stelle.
Der Zeigefinger der linken Hand dringt auf den vorgefallenen Partien bis zur einklemmenden Stelle vor, sucht mit dem Nagel des Fingers unter dieselbe einzudringen und schiebt auf demselben das geknöpfte Messer ein, um den einschnürenden Ring zu durchschneiden.

Digitized by Google

Digitized by Google

Digitized by Google

1

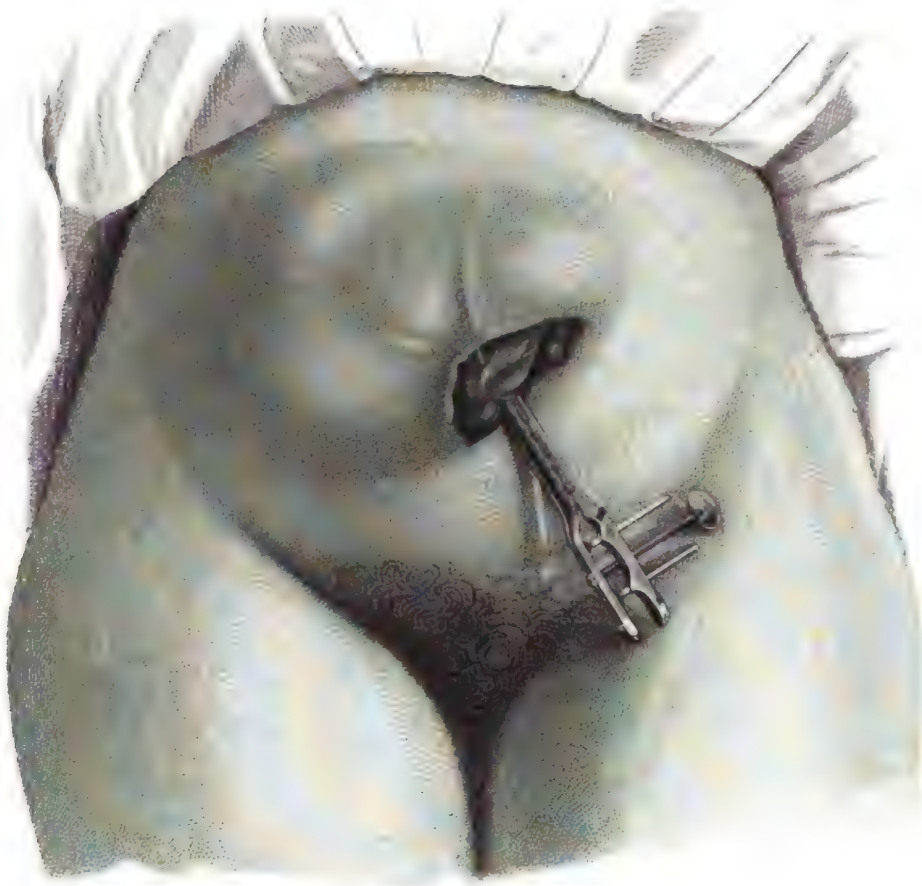

2

3

4

Digitized by Google

Operative Tafel XLI.

Operation des widernatürlichen Afters.

Fig. 1. Anlegung der Darmklemme von Dupuytren-Blasius, zur Beseitigung eines nach einem eingeklemmten Nabelbruche zurückgebliebenen widernatürlichen Afters.

Fig. 2. Längsschnitt durch das Darmrohr.
Darstellung der Wirkung der angelegten Darmklemme.
Durchschnitt des durch die einspringende, der Oeffnung gegenüberliegende Darmwand undurchgängig gewordenen Darmrohres.
Einklemmung der Darmhautfalte zwischen den Armen des Instrumentes.

Fig. 3. Einspringende Darmhautfalte vom Querschnitte des Darmrohres vor der Operation.

Fig. 4. Einspringende Darmhautfalte nach der Operation.
Die mittlere Partie der Falte ist durch den Druck des Instrumentes zerstört und durch die hufeisenförmige Oeffnung die Wegsamkeit des Darmrohres hergestellt.

Digitized by Google

1

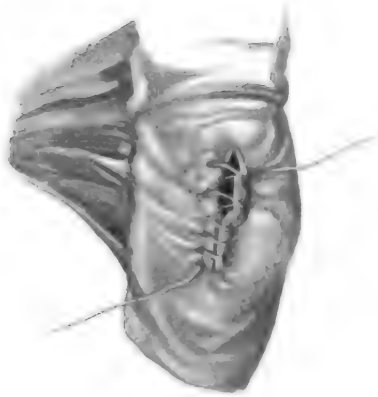

2

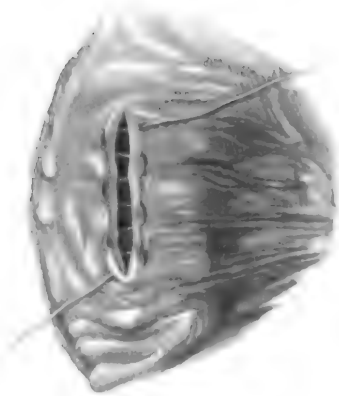

3.

4.

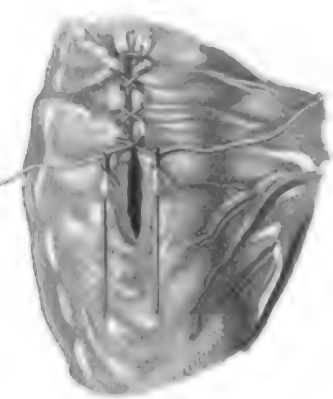

5

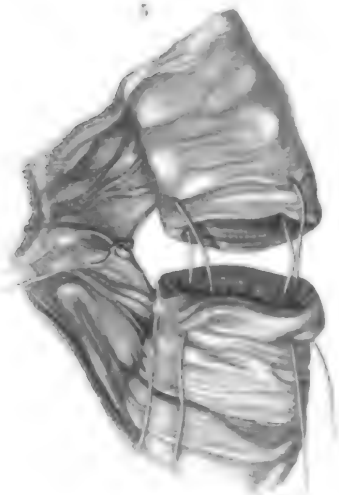

6

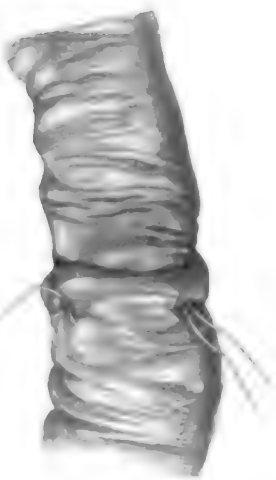

Digitized by Google

Operative Tafel XLII.

Darmnaht.

Fig. 1. Vereinigung einer Längenwunde des Dünndarms durch die Kürschnernaht.

Fig. 2. Vereinigung einer Längenwunde des Dünndarms durch die Naht mit durchgezogenen Stichen.

Fig. 3. Vereinigung einer Querwunde des Dünndarmes mit Einstülpung der Wundränder nach Lembert.

Fig. 4. Vereinigung einer Längenwunde des Darmes durch die Naht mit geknüpften Stichen nach Gely.

Fig. 5. 6. Vereinigung des völlig in der Quere getrennten Darmes.

5. Einstülpung der Wundränder; Anlegung der Fadenschlingen, um das obere Darmende in das untere einzuschieben; im Gekröse ist eine Fadenschlinge angelegt, um damit die Darmschlinge in der Nähe der Bauchwunde zu fixiren.

6. Vereinigung des völlig in der Quere getrennten Darmes nach Zusammenziehung der Fadenschlinge.
Das Ende der einen Fadenschlinge ist bereits geknüpft.

Digitized by Google

1

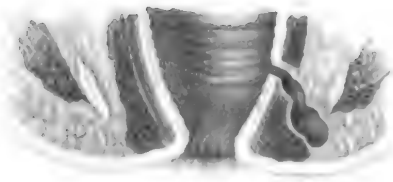

2

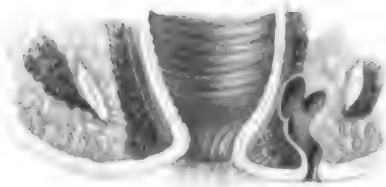

3

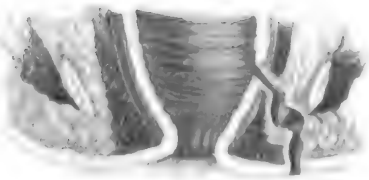

4

5

6

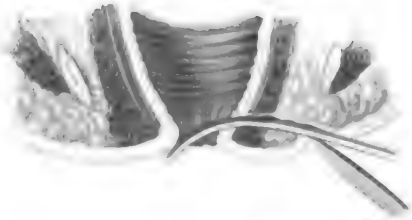

7

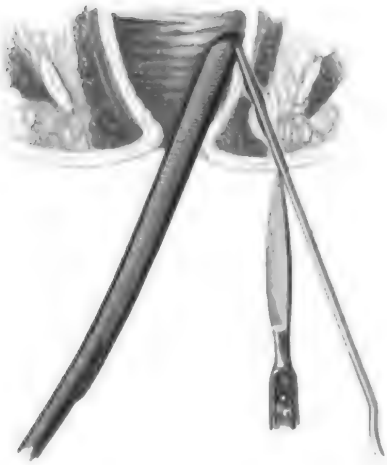

8

Digitized by Google

Operative Tafel XLIII.

Operation der Mastdarmfistel.

Fig. 1.—3. Mastdarmfisteln auf dem Durchschnitte des Mastdarmes und Afters.

1. Unvollkommene innere — nach aussen blinde Mastdarmfistel.
2. Unvollkommene äussere — nach innen blinde Mastdarmfistel.
3. Vollkommene — durchdringende Mastdarmfistel.

Fig. 4. 5. Durchschnürung der Mastdarmwandungen.

4. Einführung einer gekrümmten Sonde durch den Fistelkanal in den Mastdarm und Einziehen eines Fadens mittelst derselben.
5. Lage des Abschnürungsfadens um die zu durchschnürende Partie der Mastdarmwandungen.

Fig. 6. 7. Durchschneiden der Mastdarmwandungen.

6. Einführung einer gekrümmten Furchensonde durch den Fistelkanal in den Mastdarm.
   Durchschneiden der auf der Furchensonde liegenden Brücke der Mastdarmwandung.
7. Einführung eines hölzernen Gorgerets in den Mastdarm sowie einer Furchensonde durch die Fistel bis zu deren gegenseitiger Berührung und Einschneiden der zwischen beiden gelegenen Mastdarmpartien.

Fig. 8. Durchquetschen der Mastdarmwandungen.
Durch den Fistelkanal ist mittelst einer Ligatur (Fig. 4) das eine Ende der Kette des Ecraseur in den Mastdarm eingezogen und durch den After herausgeleitet.
Die mit dem Instrument verbundene Kette quetscht die zwischen Mastdarmhöhle und Fistelkanal liegende Partie durch.

Digitized by Google

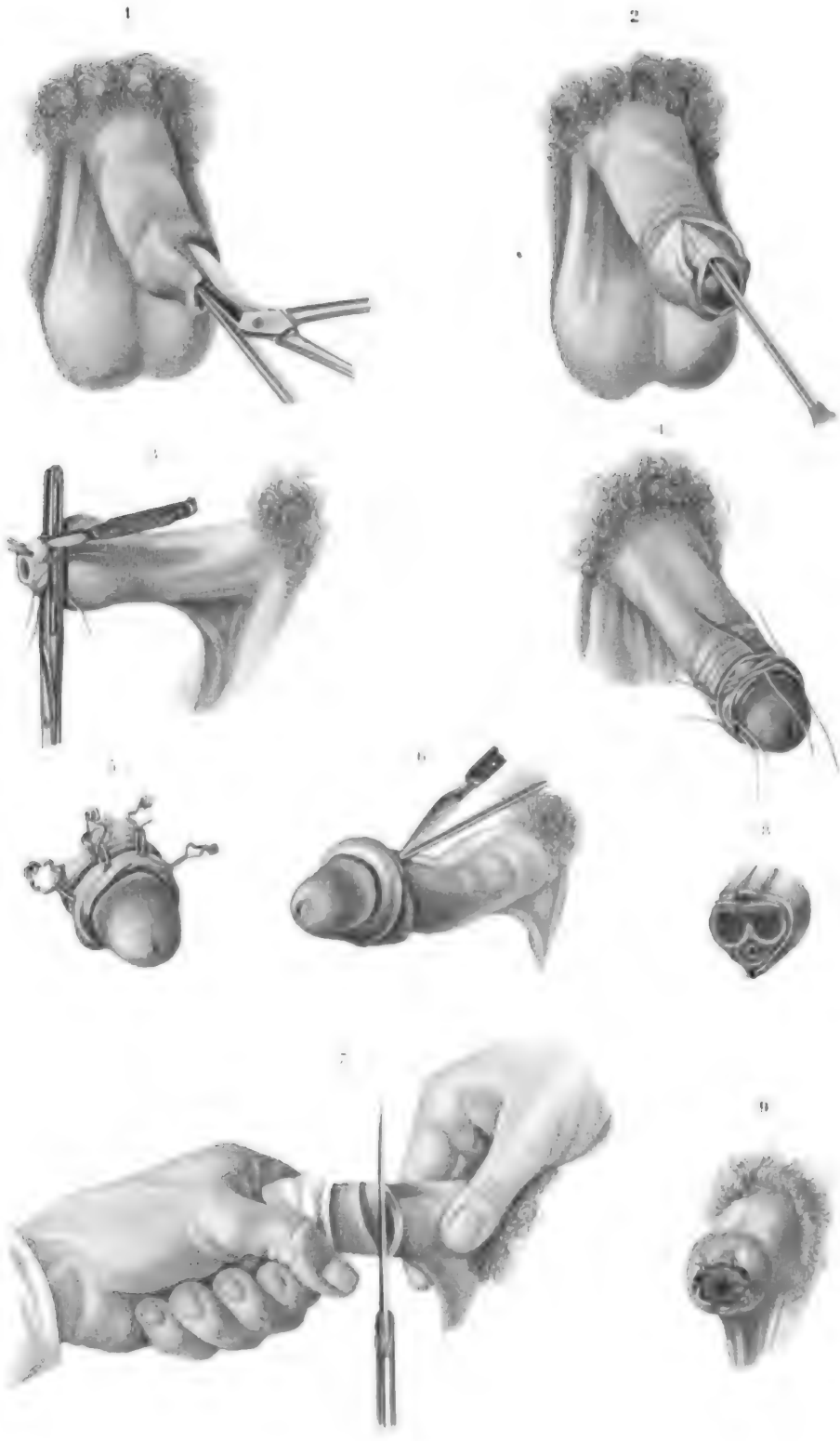

Digitized by Google

Operative Tafel XLIV.

Operationen an den männlichen Geschlechtsorganen.

Fig. 1. 2. Operation der Verengerung der Vorhautmündung — *Phimosis.*

1. Spaltung der Vorhaut mit der Scheere auf der zwischen Vorhaut und Eichel eingeführten Hohlsonde.
2. Spaltung des innern Vorhautblattes auf der Hohlsonde nach Zurückschiebung des gespaltenen äusseren Blattes.

Fig. 3—5. Abschneiden der Vorhaut — *Circumcisio.*

3. Die über der Eichel etwas hervorgezogene Vorhaut ist zwischen die Branchen der Zange von Ricord eingeklemmt. Durch die Fenster der Zangenarme sind Fäden zur nachträglichen Vereinigung der Wundränder der Vorhautblätter gezogen. Mit dem Bistouri wird die Spitze der Vorhaut vor den Zangenarmen abgeschnitten.
4. Wundfläche nach der Abschneidung der Vorhaut.
   Die vor der Eichel in der Mitte durchschnittenen zwei Fäden stellen die vier Ligaturen zur Vereinigung der Wundränder der Vorhautblätter dar.
5. Vereinigung der Wundränder der Vorhautblätter nach der Operation der Circumcision durch die Hakenzängchen *(Serres fines).*

Fig. 6. Lösung der hinter die Eichel zurückgebrachten Vorhauteinschnürung — *Pharaphimosis.*
Auf dem Rücken der Ruthe ist durch einen Einschnitt hinter dem einschnürenden Vorhautring die Spitze der Furchensonde eingeführt und unter demselben nach vorne vorgeschoben; mit dem Messer wird die auf der Sonde liegende Einschnürung durchschnitten.

Fig. 7.—9. Amputation des männlichen Gliedes.

7. Die rechte Hand des Assistenten fixirt unter gleichzeitigem Zurückziehen der Haut das männliche Glied an dessen Wurzel; die linke Hand des Operateurs hält das vordere Ende, während die rechte dasselbe in einem Zuge durchschneidet.
8. Wundfläche nach Amputation des Penis.
   Unter der Haut der Rückenfläche des Gliedes erkennt man die Rückenblutader — *Vena dorsalis penis* — zu jeder Seite derselben die Rückenpulsader — *Art. dorsalis penis* — zwischen den beiden Schwellkörpern der Ruthe ist die tiefe Ruthenpulsader — *Art. profunda penis* — und in der untern Hälfte der

Wunde der Durchschnitt der Harnröhre, von ihrem Schwellkörper umgeben sichtbar.

9. Vereinigung der Wunde nach der Amputation des Penis.
Die Ränder der durchschnittenen und vorgezogenen Haut des Gliedes sind durch Knopfnähte mit den Wundrändern der Harnröhre vereinigt.

Digitized by Google

Digitized by Google

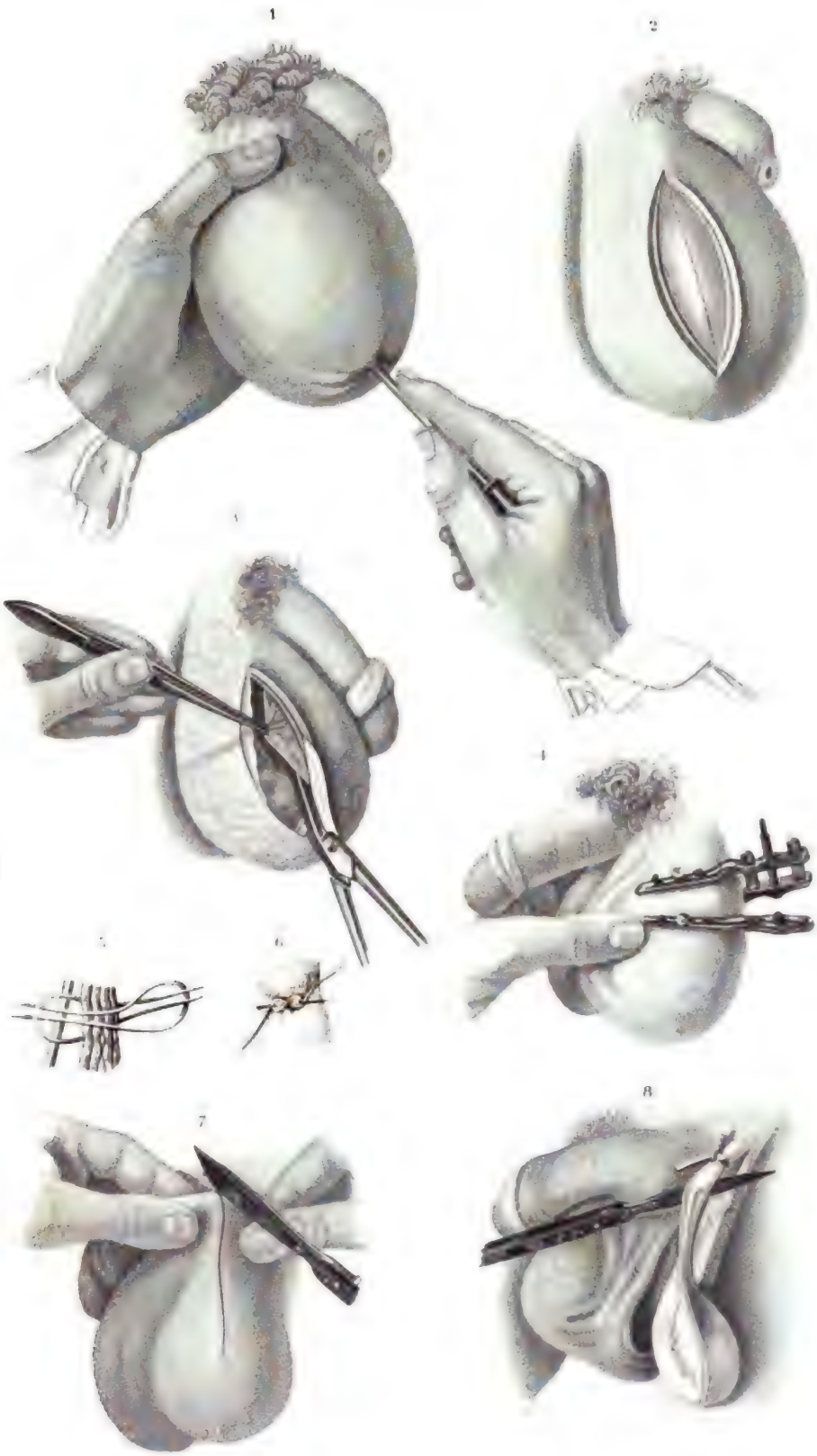

Digitized by Google

Operative Tafel XLV.

Operationen an den männlichen Geschlechtsorganen.

Fig. 1. Operation des Wasserbruches durch Einstich — *Punctio Hydroceles.*

Die linke Hand des Operateurs umfasst den Grund des Hodensackes von hinten, die rechte Hand sticht den Trocar ein.

Fig. 2. 3. Operation des Wasserbruchs durch Ausschneiden der Scheidenhaut.

2. Hautschnitt nach der Länge des Hodensackes bis auf die Scheidenhaut.

Andeutung des Längenschnittes durch letztere.

3. Ausschneiden von Stücken der gemeinschaftlichen Scheidenhaut.

Fig. 4. Operation des Aderbruches — *Varicocele* — durch die Druckschrauben von Breschet.

Die beiden Compressorien von Breschet sind über die an den Rand der Scrotalhaut gedrängten erweiterten Venen angelegt.

Fig. 5. 6. Subcutane Unterbindung der erweiterten Venen des Samenstranges.

5. Anlegung zweier Fadenschlingen unter der Haut; die eine unterhalb der emporgehobenen Venenstränge, die andere zwischen diesen und der Haut.

Nach Durchschlingung der Fadenenden der einen Ligatur durch die Schlinge der andern und Anziehen der freien Enden nach entgegengesetzten Richtungen werden die Venenstämme eingeschnürt.

6. Anlegung der umschlungenen Naht über einer unter den erweiterten Venen durchgestochenen Nadel.

Fig. 7. 8. Operation der Castration.

7. Schnittführung durch die Bedeckungen des entarteten Hodens.

8. Auslösung des Hodens und Durchschneiden des Samenstranges unterhalb der vorher angelegten Ligatur.

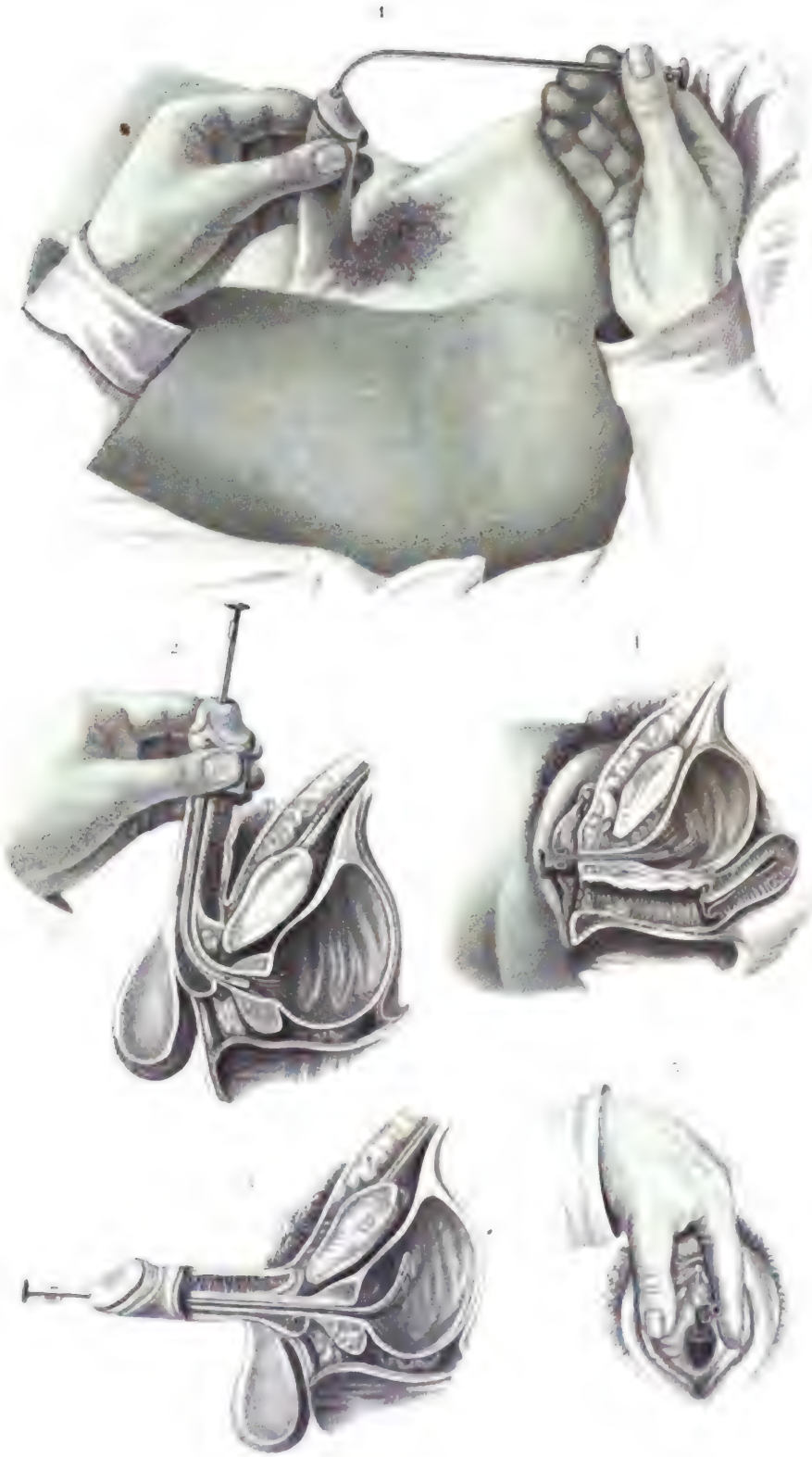

Digitized by Google

Operative Tafel XLVI.

Operationen an den Harnorganen. Katheterismus.

Fig. 1.—3. Anlegung des Katheters beim Manne.

1. Einführung des gekrümmten Katheters in die männliche Harnröhre.
   Die linke Hand des Operateurs erhebt den Penis des liegenden Kranken, während die rechte die Spitze des Katheters in die Harnröhrenmündung einführt.
2. Durchschnitt der Harnröhre und Harnblase. Einführung des Katheters bis unter den Schambogen.
3. Durchschnitt der Harnröhre und Harnblase mit dem eingelegten Katheter.

Fig 4. 5. Katheterismus beim Weibe.

4. Weibliche Harnröhre und Harnblase, Scheide und Gebärmutter in senkrechtem (sagittalem) Durchschnitte. Einführung des Katheters in die Harnblase.
5. Aeussere Geschlechtstheile des Weibes von vorne mit dem in der Harnröhre und Blase befindlichen Katheter.

Digitized by Google

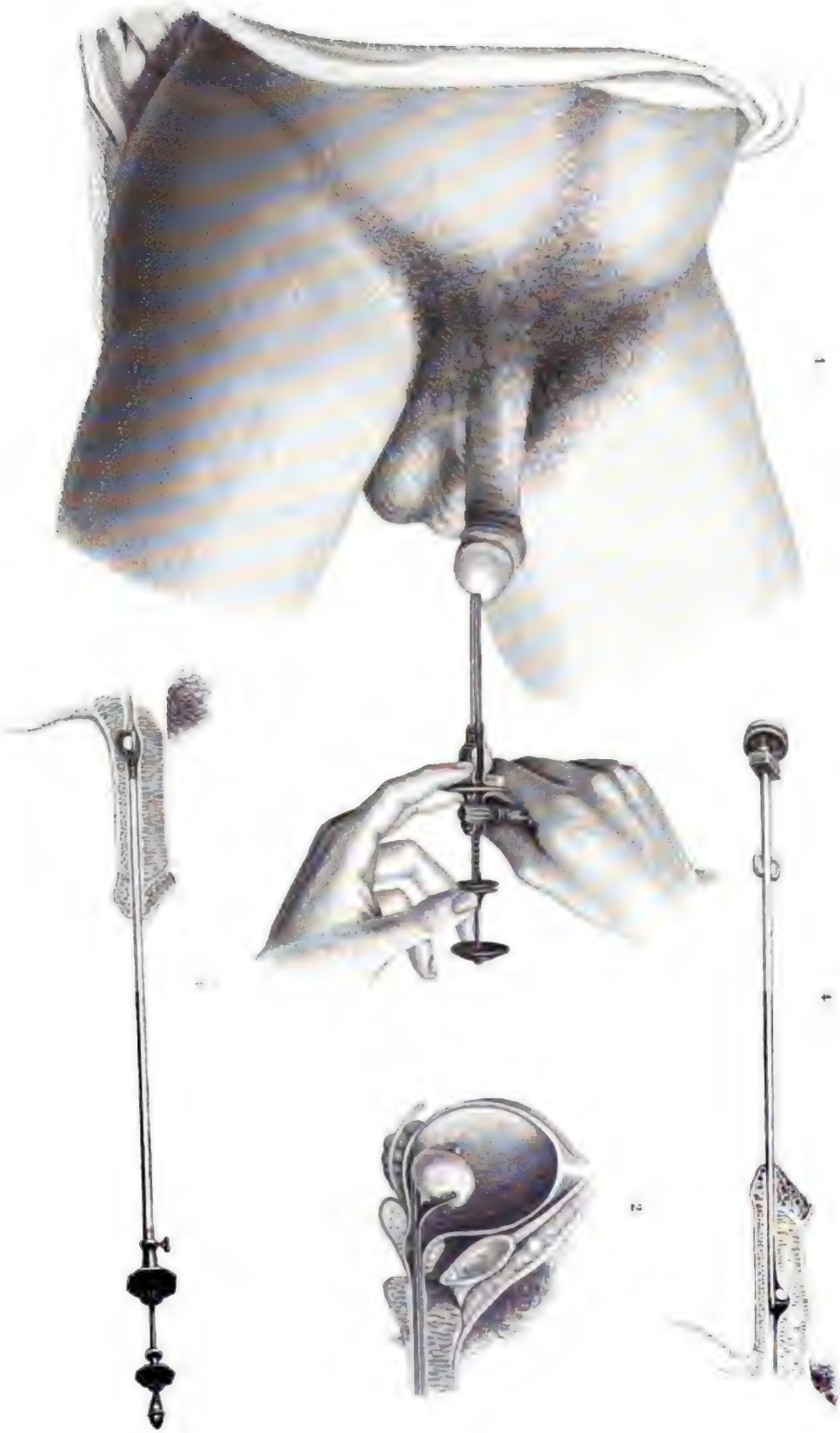

Operative Tafel XLVII.

Operationen an den Harnorganen.

Fig. 1. 2. Blasensteinzertrümmerung — *Lithothrypsis.*

1. Das Instrument zur Steinzertrümmerung — *Lithothrypter* von Heurteloup ist durch die Harnröhre in die Blase eingeführt. Der Blasenstein ist zwischen dessen Arme gefasst und wird von der das Instrument haltenden linken Hand des Operateurs fixirt; durch Umdrehung des Treibschlüssels mit der rechten Hand wird der Stein zerdrückt.
2. Durchschnitt der Harnblase mit dem eingeführten Instrumente, welches den Stein gefasst hat und in der Lage hält, in welcher derselbe durch Vorschrauben des männlichen Armes zerdrückt wird.

Fig. 3. 4. Entfernung von Harnconcretionen aus der Harnröhre.

3. Die Harnröhrenzange von Hunter ist in die Harnröhre eingeführt, ihre über das Steinchen geschobenen Arme haben dasselbe umfasst, um es auszuziehen.
4. Der gegliederte Löffel von Leroy d'Etiolles ist neben dem Steine vorbei und hinter denselben geführt; durch Umdrehen des Knöpfchens ist das vorderste Ende des Stäbchens rechtwinklig zu diesem gestellt und schiebt beim Ausziehen das Steinchen vor sich her.

Digitized by Go

Digitized by Google

igitized by Google

1

2

Digitized by Google

Operative Tafel LI.

Operationen an den weiblichen Harn- und Geschlechtsorganen.

Fig. 1.—3. Operation der Blasen-Scheidenfistel durch die Naht.

1. Die Scheidenportion der Gebärmutter ist mit Hakenzangen herabgezogen, um in der durch rechtwinklige Gorgerets oder einfache Scheidenspiegel erweiterten Scheide die Fistelöffnung sichtbar zu machen.
   Andeutung der Schnittführung am Rande der Fistelöffnung zur Abtragung der Ränder derselben.
2. Anlegung der Nähte.
   Durch die Harnröhre ist ein Katheter eingeführt, dessen Spitze durch die Fistelöffnung, deren Ränder abgetragen sind, sichtbar ist.
   Durch die angefrischten Ränder der Fistel sind fünf Fadenbändchen eingezogen und in grösserer Entfernung von den Rändern zwei weitere — Entspannungsnähte.
3. Ansicht der Fistel nach Vollendung der Operation bei hervorgezogener Gebärmutter und vereinigter Fistelöffnung.

Fig. 4. Abtragung des Scheidentheiles der Gebärmutter durch den Ecraseur.
Die Kette des Ecraseur ist um den Hals der Gebärmutter über den Scheidentheil derselben geführt und quetscht die entartete Scheidenpartie ab.

Digitized by Google

1

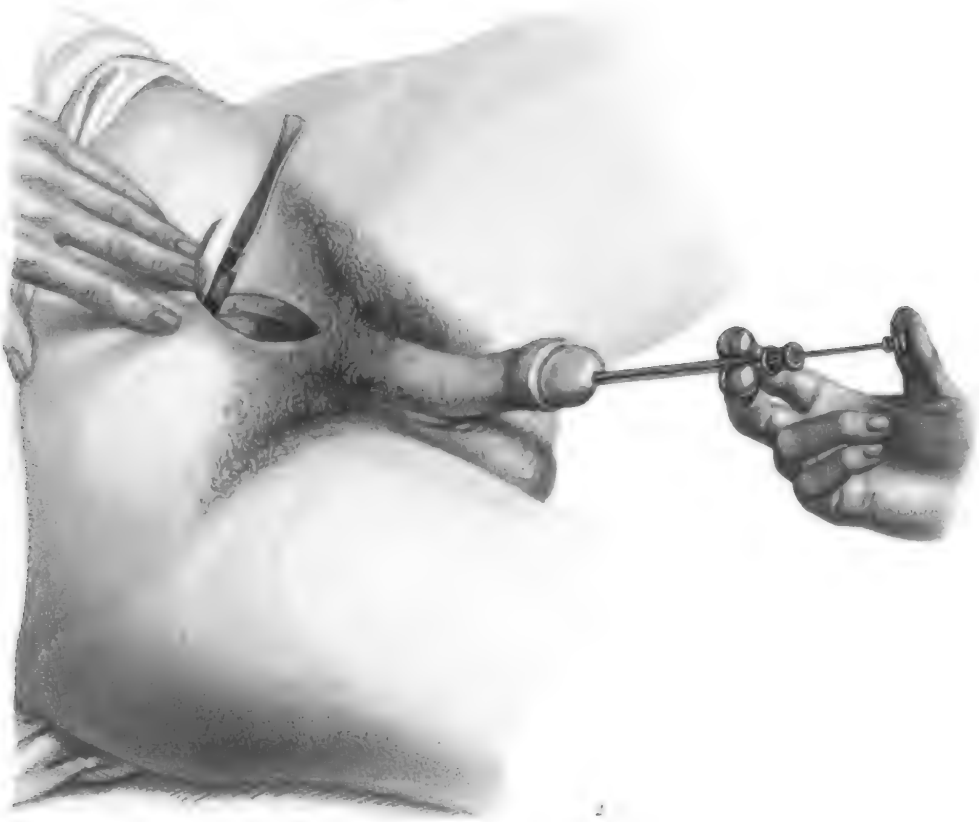

2

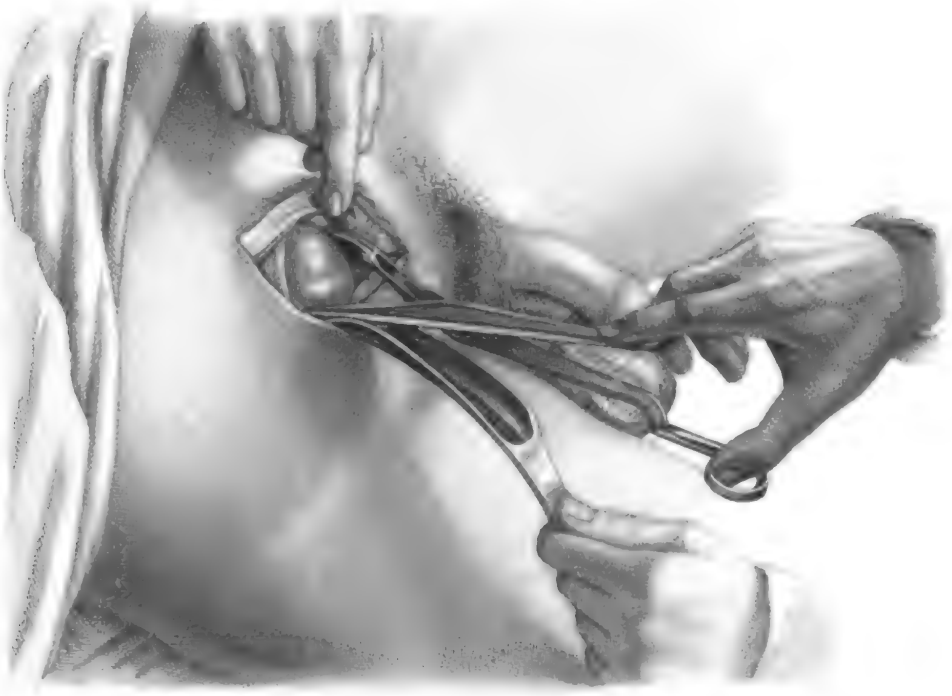

Digitized by Google

Operative Tafel XLVIII. — L.

Operationen an den Harnorganen. Blasenschnitt — Cystotomia.

Taf. XLVIII.

Fig. 1. Lagerung des Kranken zur Operation des Blasenschnittes im Damme.
Der Kranke umfasst mit der Hand das Knöchelgelenk. Jederseits fixirt ein Gehülfe Bein und Fuss. Die gefurchte Steinsonde ist in die Blase eingeführt und wird von der linken Hand eines Gehülfen gehalten, während dessen rechte den Hodensack erhebt.
Schnittführung im Damme durch Haut und Weichtheile beim einseitigen Damm-Blasenschnitt.

Taf. XLIX.

Fig. 1. Erweiterung des Schnittes in der Blase durch das verborgene Steinmesser — *Lithotome caché* beim einseitigen Damm-Blasenschnitt.

Fig. 2. Ausziehen des Blasensteines mit der Steinzange.
Auf dem durch die Wunde in die Blase eingeführten Zeigefinger der linken Hand des Operateurs ist die Steinzange eingeführt, hat den Stein gefasst und ist im Begriffe, denselben auszuziehen.

Taf. L.

Hoher Blasenschnitt.

Fig. 1. Durch die Harnröhre ist die Pfeilsonde in die Blase eingeführt, durch Vorschieben der Spitze die Blase und Bauchwand durchstochen. Die Bauchdecken über der Schambeinverbindung werden der Länge nach eingeschnitten und die Blase geöffnet.

Fig. 2. Ausziehen des Steines.
Aus der geöffneten Blase wird, während Gehülfen die Wundränder der Bauchdecken und der Blase mit den Fingern, mit Haken oder Gorgerets zurückhalten der Blasenstein mit der Steinzange entfernt.

Digitized by Google

1

2

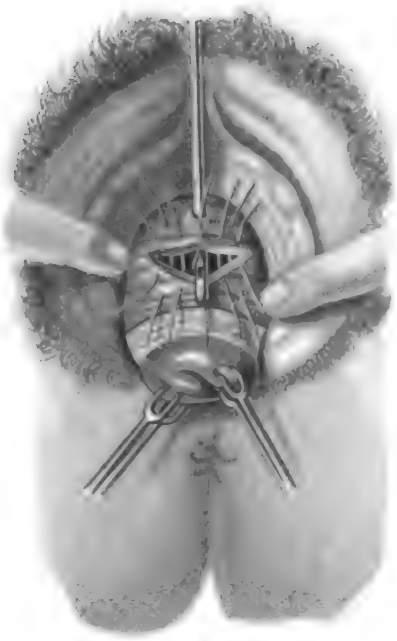

3

4

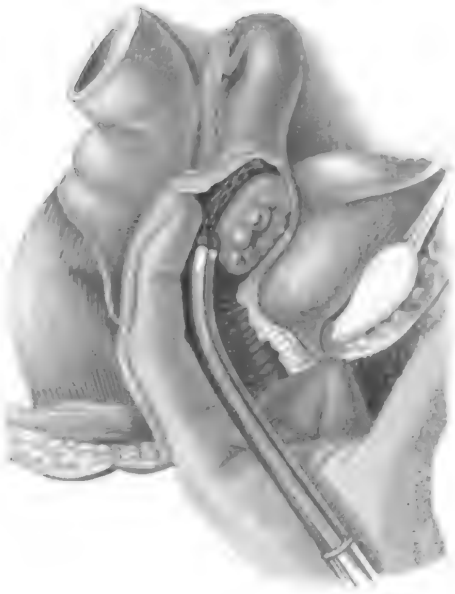

Digitized by Google

1

2

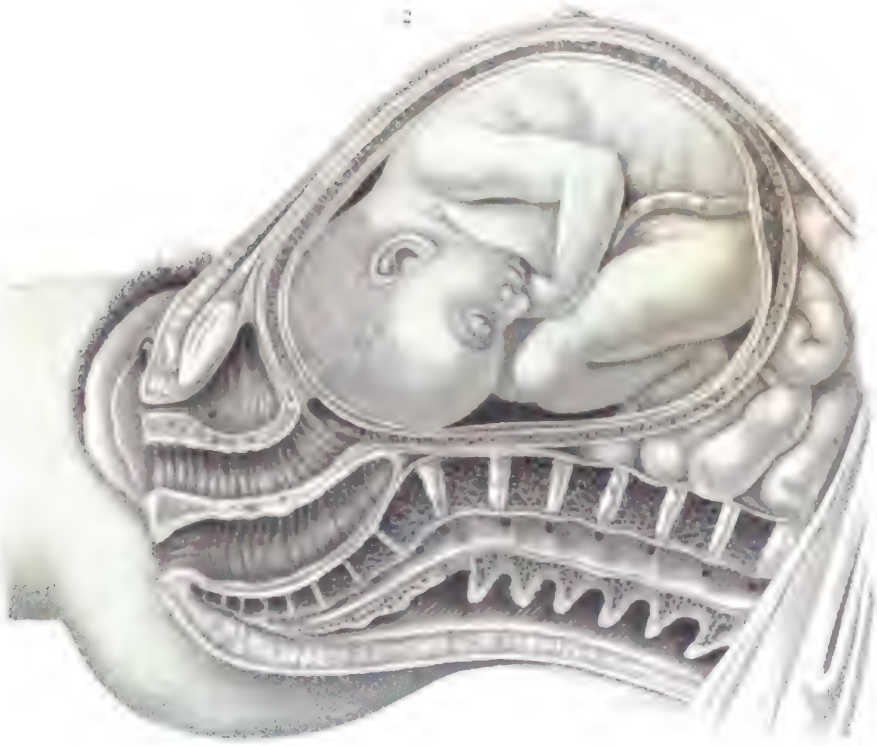

Digitized by Google

Operative Tafel LII.

Operation des Kaiserschnittes.

Fig. 1. Ansicht des schwangern Leibes von vorne, von den Händen zweier Gehülfen fixirt, um die Darmpartien zurückzuhalten. Schnittrichtung für den Kaiserschnitt in der Mittellinie zwischen Nabel und Schambeinvereinigung.

Fig. 2. Durchschnitt durch die Mitte des schwangeren Unterleibes, normale Kindeslage in der Gebärmutter.

Cu. Durchschnitt der Haut.

A. A. A. Lendenwirbel — *Vertebrae lumbales.*

B. B. Kreuzbeinwirbel — - *sacrales.*

C. C. Steissbein — *Os coccygis.*

D. Kreuzbeinkanal — *Canalis sacralis.*

E. Schambeinvereinigung — *Symphysis ossium pubis.*

F. Dünndarmschlinge — *Intestinum.*

F′. Unteres Ende des Mastdarms — *Rectum.*

F″. Afteröffnung — *Anus.*

G. Harnblase — *Vesica urinaria.*

G′. Harnröhre — *Urethra.*

H. Bauchfell — *Peritoneum.*

I. Gebärmutterwandung — *Uterus.*

I′. Gebärmuttermund — *Orificium uteri.*

K. Mutterkuchen — *Placenta.*

K′. Nabelschnur.

L. Mutterscheide — *Vagina.*

M. Grosse Schamlippe — *Labium pudendi majus.*

N. Kleine - — - - *minus.*

O. Reifes Kind — *Foetus.*

Digitized by Google

LV. Fig. 3.

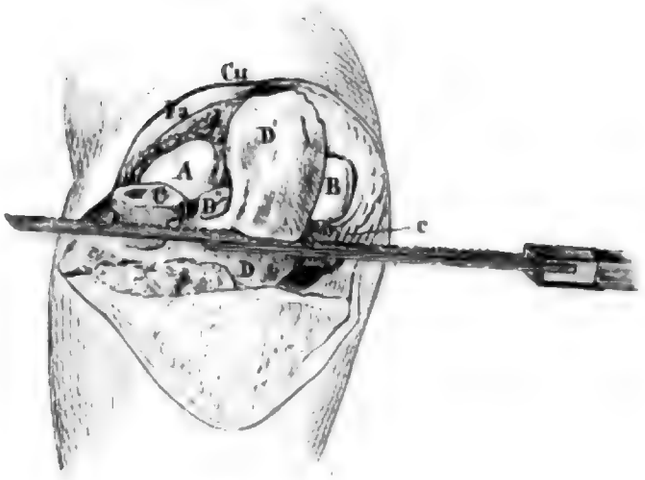

LV. Fig. 4.

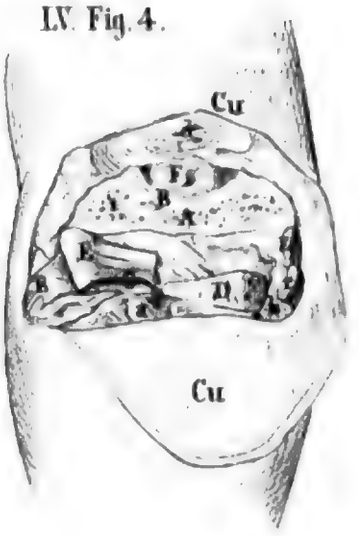

LIII. Fig. 2.

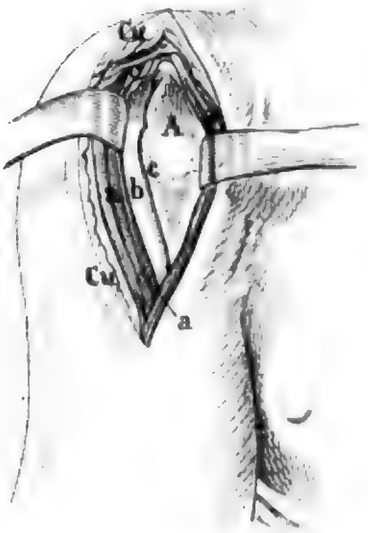

LIII. Fig. 3.

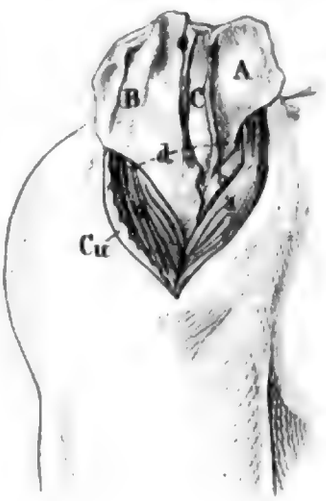

LIII. Fig. 4.

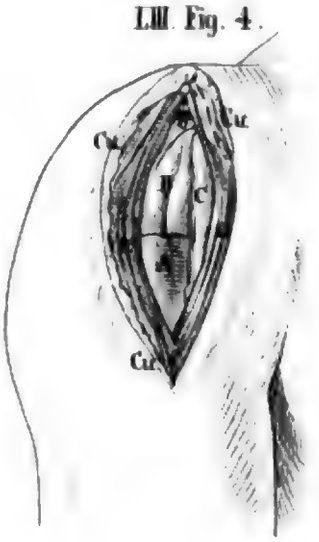

LXV. Fig. 3.

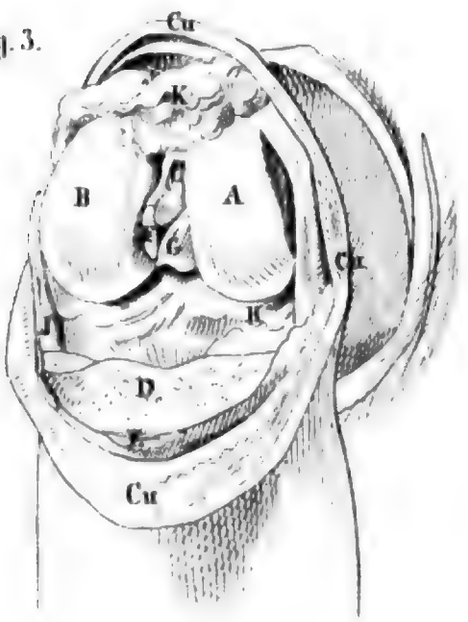

LXI. Fig. 2.

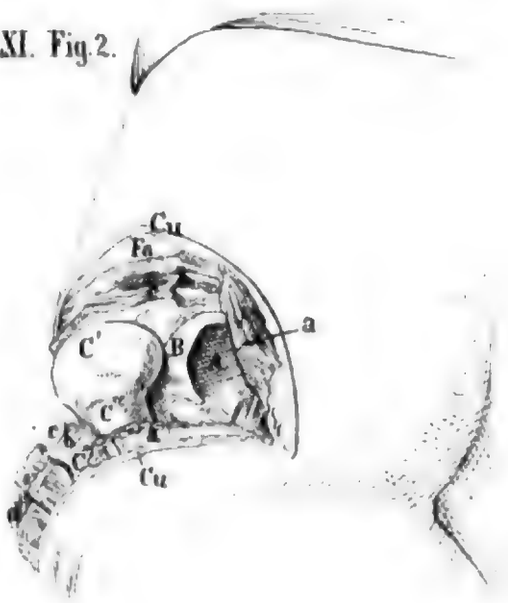

Digitized by Google

Digitized by Google

1

2

3

4

Digitized by Google

Operative Tafel LIII.

Resection des Oberarmkopfes nach B. Langenbeck.

Fig. 1. Schultergelenk und Oberarm der rechten Seite mit den Umrissen des Gelenkkopfes, des Schulterblattes und äusseren Theiles des Schlüsselbeins.
Schnittrichtung zur Resection des Oberarmkopfes von der Schulterhöhe — *Acromion* beginnend.

Fig. 2. Wundfläche nach Durchschneidung der Weichtheile über dem Schultergelenke, von zwei Wundhaken auseinandergehalten.
Cu. Durchschnittene Haut.
A. Oberes Gelenkende des Armbeins. Kleiner Höcker — *Tuberculum minus.*
a. Der Länge nach durchschnittener Deltamuskel — *M. deltoides.*
b. Sehne des langen Kopfes des zweiköpfigen Armmuskels — *M. bicipitis caput longum.*
c. Aufgeschnittene Scheide für die Sehne dieses Muskels.

Fig. 3. Die Sehne des langen Kopfes des zweiköpfigen Armmuskels ist aus der Furche zwischen den Höckern des Gelenkendes nach innen gezogen; das obere Gelenkende des Oberarmbeines ist nach innen rotirt, nach Trennung der Gelenkverbindungen und Muskelansätze aus der Wunde hervorgedrängt und die Schnittlinie für die Säge angedeutet.
Cu. Durchschnittene Haut.
A. Kleiner Höcker des oberen Gelenkendes des Oberarms — *Tuberculum minus.*
B. Grosser Höcker des oberen Gelenkendes des Oberarms — *Tuberculum majus.*
D. Rinne zwischen den beiden Höckern — *Sulcus intertubercularis.*
a. Deltamuskel — *M. deltoides.*
b. Sehne des langen Kopfes des zweiköpfigen Armmuskels nach innen gezogen — *M. bicipitis caput longum.*
c. Aufgeschnittene Scheide dieser Sehne.
d. Schnittführung der Säge für die Entfernung des Gelenkkopfes.

Fig. 4. Wundfläche nach Entfernung des oberen Gelenkendes des Oberarmbeines unterhalb der beiden Gelenkhöcker.

Digitized by Google

Cu. Durchnittene Haut.
A. Oberarmbein — *Humerus*.
B. Gelenkhöhle des Schulterblattes zur Aufnahme des Oberarmkopfes.
C. Durchschnittene Kapsel des Schultergelenkes.
a. Deltamuskel — *M. deltoides*.
b. Sehne des langen Kopfes des zweiköpfigen Armmuskels — *Caput longum m. bicipitis*.

Fig. 5. Vereinigung der Längswunde nach der Resection des Oberarmkopfes durch Knopfnähte.

Digitized by Google

LVI. Fig. 2.

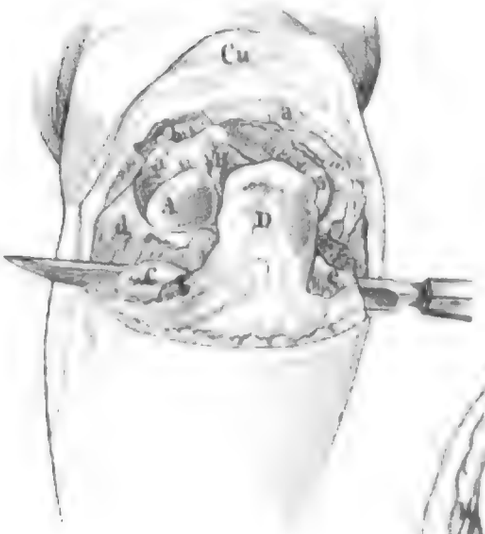

LVI. Fig. 4

LXVI. Fig. 3.

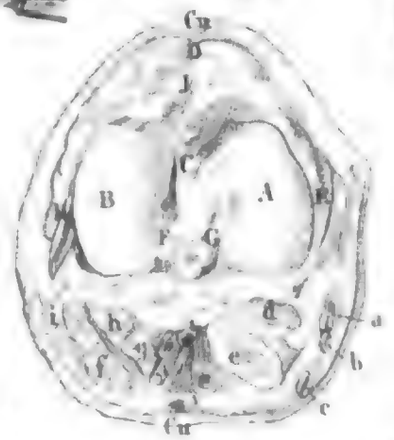

LIV. Fig. 2.

LIV Fig. 3.

LIV. Fig. 4.

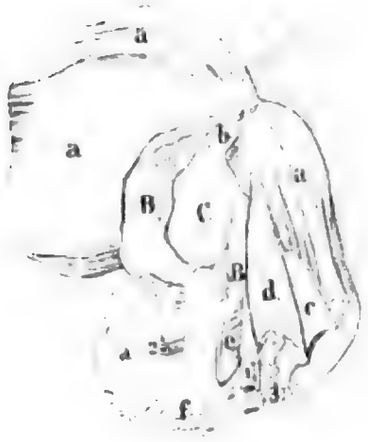

LXII. Fig. 2.

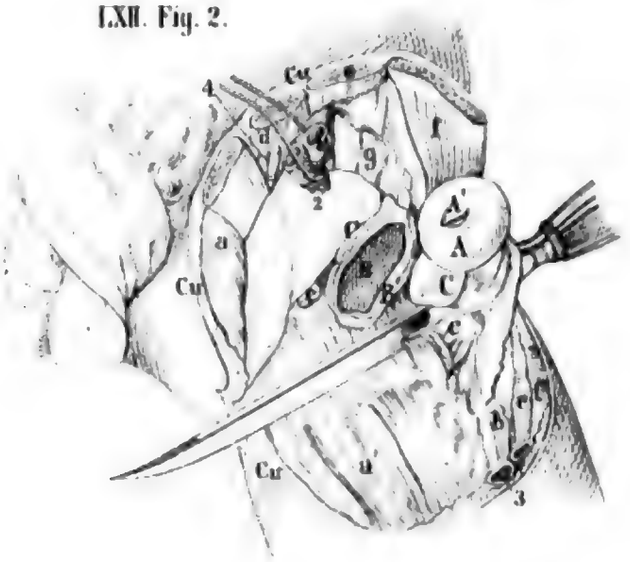

gitized by Google

Operative Tafel LIV.

Exarticulation des rechten Oberarmes aus dem Schultergelenke mittelst doppelter Lappenbildung.

Fig. 1. Oberarm und Schulter von vorne mit den Umrissen der Knochen des Schultergelenkes und den Schnittführungen zur Bildung des oberen Lappens.

Fig. 2. Exarticulation aus dem Schultergelenke. Der obere Lappen ist ausgeschnitten und nach oben zurückgeschlagen; der Oberarm ist nach aussen rotirt um die vordere Kapselwand des Schultergelenkes anzuspannen, welche nach Trennung der oberen Wand eben vom Messer durchschnitten wird.

A. Oberarmkopf — *Caput humeri* bedeckt von der Gelenkkapsel.

A'. Kleiner Gelenkhöcker — *Tuberculum minus.*

A''. Grosser - — - *majus.*

B. Vordere Kapselwand und Sehne des Unterschulterblattmuskels — *Capsula anterior et M. subscapularis.*

a. Deltamuskel — *M. deltoides.*

Fig. 3. Exarticulation aus dem vorderen Schultergelenke.

Der Oberarmkopf ist aus der Gelenkhöhle gelöst, um seine Längsaxe nach innen gedreht und nach aussen und oben hervorgedrängt.

Während das Messer im Begriffe ist, den unteren Lappen auszuschneiden, comprimiren die Hände des Gehülfen die Armgefässe in der Wunde.

A. Oberarmkopf — *Caput humeri.*

A''. Grosser Gelenkhöcker — *Tuberculum majus.*

C. Gelenkhöhle des Schulterblattes — *Fossa glenoides.*

a. Deltamuskel — *M. deltoides.*

b. Sehne des langen Kopfes des zweiköpfigen Armmuskels — *Caput longum m. bicipitis.*

Fig. 4. Wundfläche nach Exarticulation des Oberarmes aus dem Schultergelenke.

B. Durchschnittene Gelenkkapsel des Schultergelenkes.

C. Gelenkhöhle des Schulterblattes — *Fossa glenoides.*

a. Deltamuskel — *M. deltoides.*

b. Sehne des langen Kopfes des zweiköpfigen Armmuskels — *Caput longum m. bicipitis.*

Digitized by

c. Sehne des grossen Brustmuskels — *M. pecioralis major.*

d. Kurzer Kopf des zweibäuchigen Armmuskels und Hakenmuskel — *Caput breve m. bicipitis* und *M. coracobrachialis.*

e. Sehne des breiten Rückenmuskels und des grossen runden Armmuskels — *M. latissimus dorsi et teres major.*

f. Köpfe des dreiköpfigen Armmuskels — *M. triceps.*

1. Achselpulsader — *Art. axillaris* mit ihrer Blutader — *V. axillaris.*
2. Umschlingende Oberarmpulsader — *Art. circumflexa humeri,* mit ihrer Blutader.
3. Armnervengeflecht — *Plexus brachialis.*

Digitized by Google

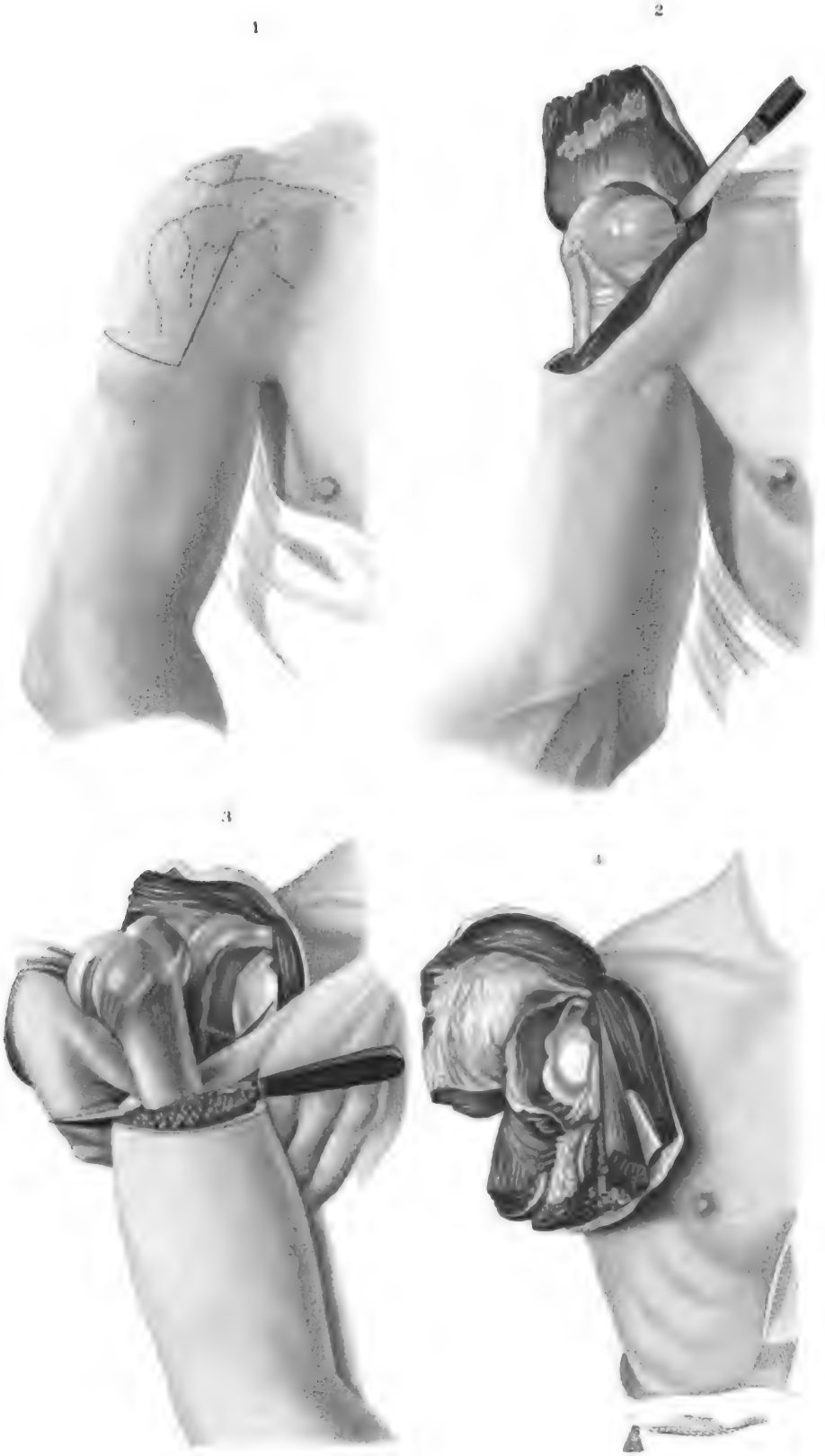

Digitized by Google

1

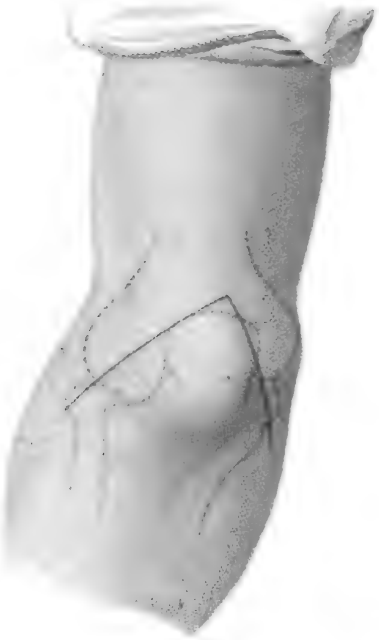

2

5

3.

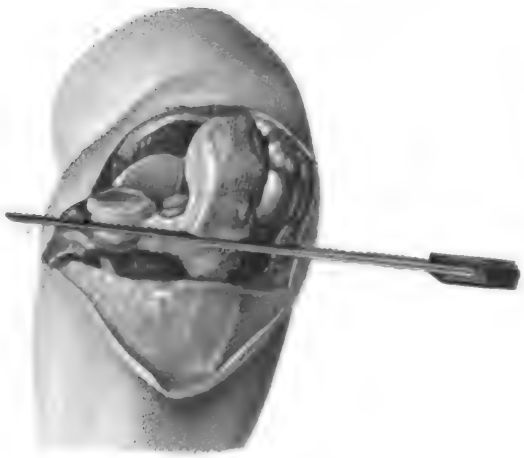

4.

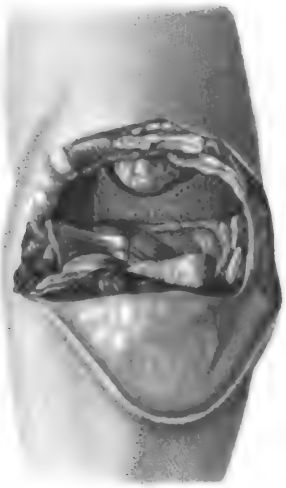

Digitized by Google

Operative Tafel LV.

Resection des Ellbogengelenkes.

Fig. 1. Das Ellbogengelenk des linken Armes von hinten mit den Umrissen des untern Gelenkendes des Oberarmbeines und der oberen Gelenkenden des Ellbogenbeines und der Speiche. Schnittführung durch die Weichtheile zur Bildung eines hinteren Lappens nach Textor.

Fig. 2. Ablösen des Lappens und Trennung der Gelenkverbindungen zwischen Oberarm und Vorderarm an der hinteren Seite. Das Messer hat die Muskelfasern des Knorrenmuskels — *M. anconeus quartus* — durchschnitten und ist im Begriffe die Spitze des Olecranon zu umgehen, um die Sehne des dreiköpfigen Armmuskels — *M. triceps brachii* — von diesem abzulösen.

Fig. 3. Das geöffnete Ellbogengelenk der linken Seite von hinten. Der Vorderarm ist zum Oberarm im rechten Winkel gebeugt. Die oberen Gelenkenden der beiden Vorderarmknochen sind nach hinten emporgedrängt und werden von der Säge abgeschnitten.

Cu. Haut, durchschnitten und am untern Wundrande als Lappen gegen den Vorderarm herabgeschlagen.

Fa. Muskelbinde des Ober- und Vorderarms.

A. Köpfchen der untern Gelenkfläche des Oberarmbeines — *Capitulum s. Eminentia capitata humeri* — zur Articulation mit der Speiche — *Radius*.

B. Rolle der untern Gelenkfläche des Oberarmbeines — *Trochlea s. Rotula humeri* — zur Articulation mit dem Ellbogenbein — *Ulna*.

C. Oberes Ende der Speiche — *Radius* — mit dem Köpfchen — *Capitulum radii* — und dem von der Säge durchschnittenen Halse — *Collum radii* (C').

D. Oberes Ende des Ellbogenbeines — *Ulna*.

D'. Halbmondförmige Gelenkfläche des Ellbogenbeins — *Fossa sigmoides s. semilunaris (major)* mit dem Schnabelfortsatze — *Processus coronoides*.

E. Ein Theil der durchschnittenen Gelenkkapsel.

a. Durchschnittener Knorrenmuskel — *M. anconeus quartus*.

b. Durchschnittener Ellbogenbeuger der Hand — *M. ulnaris internus s. flexor carpi ulnaris*.

c. Ellbogennerv — *Nerv. ulnaris.*

Fig. 4. Wundfläche nach Resection des Ellbogengelenkes, des unteren Gelenkendes des Oberarmbeines, wie der oberen Gelenkenden der beiden Vorderarmknochen.

Cu. Durchschnittene Haut und Lappen derselben.

A. Unteres Ende des Oberarmbeines nach Absägung der Gelenkfläche.

B. Grube für den Ellbogenfortsatz — *Fossa olecrani s. posterior.*

C. Oberes Ende der Speiche — *Radius* — nach Absägung des Köpfchens — *Capitulum radii.*

D. Oberes Ende des Ellbogenbeines — *Ulna* — nach Absägung des Ellbogenfortsatzes und der Gelenkfläche.

E. Durchschnittene Gelenkkapsel.

E'. Reste des ringförmigen Bandes des Gelenkköpfchens der Speiche — *Lig. annulare radii.*

F. Fettpolster in der hintern Grube des Oberarmbeines.

a. — c. Wie vor. Fig.

d. Abgeschnittene Sehne des dreiköpfigen Vorderarmstreckers — *M. triceps brachii.*

Fig. 5. Vereinigung der Wunde nach Resection der Gelenkenden des Ellbogengelenkes.

Digitized by Google

1

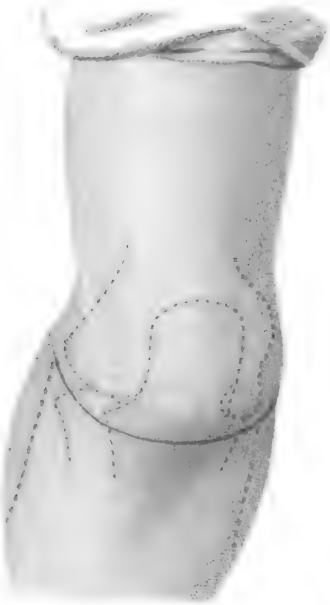

2

3

4

5

Digitized by Google

Operative Tafel LVI.

Exarticulation des linken Vorderarmes aus dem Ellbogengelenk mittelst Lappenbildung aus der Ellbeuge.

Fig. 1. Ellbogen der linken Seite von hinten und aussen mit den Umrissen der Gelenkpartien des Oberarmes, des Ellbogenbeines und der Speiche.
Schnittführung zur Exarticulation über die hintere Fläche des Gelenkes.

Fig. 2. Ellbogengelenk von der hintern Seite her geöffnet.
Der Vorderarm ist im stumpfen Winkel gegen den Oberarm gebeugt.
Das Messer ist im Beginne der Lappenbildung aus der Ellbeuge.
Cu. Durchschnittene und zurückgeschlagene Haut.
A. Köpfchen der untern Gelenkfläche des Oberarmbeines — *Capitulum s. eminentia capitata humeri.*
B. Rolle der untern Gelenkfläche des Oberarmbeines — *Trochlea s. Rotula humeri.*
C. Köpfchen der Speiche — *Capitulum radii* — mit der Gelenkgrube.
D. Oberes Ende des Ellbogenbeines — Ellbogenfortsatz — *Olecranon.*
a Sehne des dreiköpfigen Armmuskels — *M. triceps brachii*
a' Strecker der Finger — *Mm. extensores digitorum.*
b. Knorrenmuskel — *M. anconeus quartus.*
c. Innerer Ellbogenmuskel — *M. ulnaris internus s. flexor carpi ulnaris.*
d. Kurzer Rückwärtsdreher der Hand — *M. supinator brevis.*
5. Ellbogennerv — *Nerv. ulnaris.*

Fig. 3. Linkes Ellbogengelenk von vorne mit den Umrissen der Knochen, der Gelenktheile des Oberarmes, des Ellbogenbeines und der Speiche.
Andeutung des Lappenschnittes aus der Ellbeuge.
Das Messer ist im Beginne, den Lappen auszuschneiden wie vor. Fig.

Fig. 4. Wundfläche nach Exarticulation des Vorderarmes aus dem Ellbogengelenke mit vorderem Lappen, von hinten gesehen.

Cu. Durchschnittene Haut.

A. Köpfchen des Oberarmbeines zur Articulation mit der Speiche — *Capitulum humeri.*

B. Rolle des Oberarmbeines zur Verbindung mit dem Ellbogenbein — *Trochlea s. Rotula humeri.*

C. Durchschnittene Gelenkkapsel.

a. Fingerstrecker — *Mm. extensores digitorum.*

b. Kurzer Rückwärtswender der Hand — *M. supinator brevis.*

c. Langer Rückwärtswender der Hand oder Armspeichenmuskel — *M. brachioradialis s. supinator longus.*

d. Runder Vorwärtsdreher der Hand — *M. pronator teres.*

e. Innerer Ellbogenmuskel — *M. ulnaris internus s. flexor carpi ulnaris.*

f. Innerer Armmuskel — *M. brachialis internus.*

g. Sehne des zweiköpfigen Armmuskels — *M. biceps brachii.*

1. Speichenpulsader — *Art. radialis.*
2. Ellenpulsader — *Art. ulnaris* mit ihren begleitenden Blutadern — *Vv. ulnares.*
3. Mittelnerv des Armes — *N. medianus.*
4. Speichennerv — *N. radialis.*
5. Ellennerv — *N. ulnaris.*

Fig. 5. Vereinigung der Wunde nach Exarticulation des Vorderarms im Ellbogengelenke durch den Lappenschnitt, von der vorderen Seite.

Digitized by Google

LVII. Fig. 2.

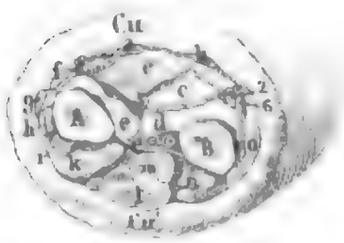

LVII. Fig. 4.

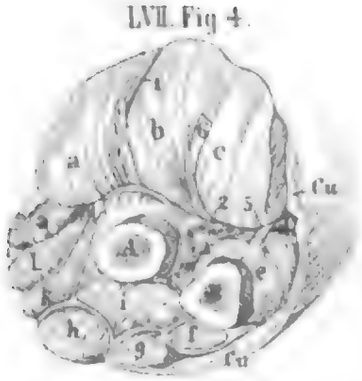

LVII. Fig. 5.

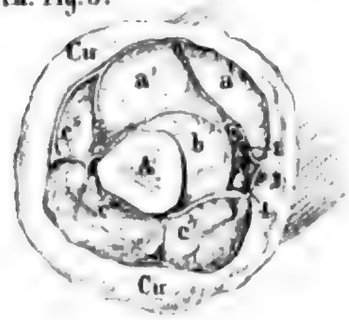

LXVII. Fig. 1

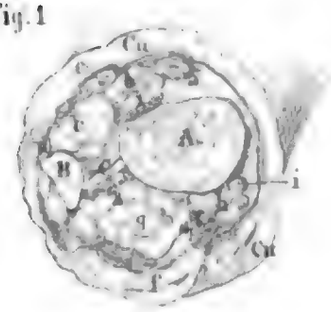

LXIV. Fig. 2.

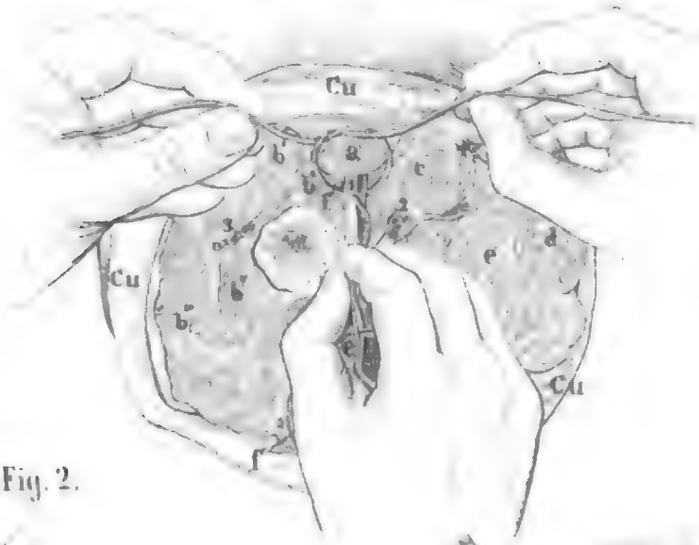

LXVIII. Fig. 2.

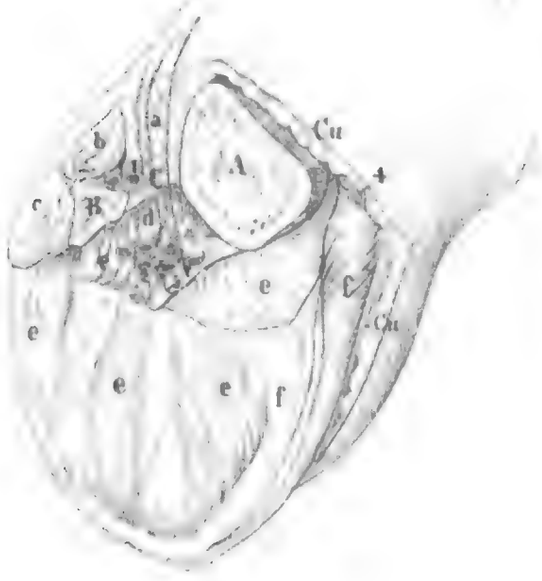

LXVII. Fig. 4.

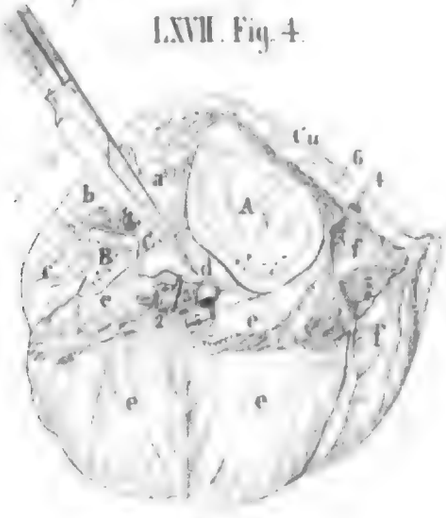

Operative Tafel LVII.

Amputation des Vorderarmes im untern und obern Drittel.

Fig. 1. Amputation des rechten Vorderarmes im untern Drittel über dem Handgelenke.
Messerstellung im Beginne des Zirkelschnittes.

Fig. 2. Wundfläche nach der Amputation des rechten Vorderarmes im untern Drittel.
Oberes Ende.
Cu. Hautdurchschnitt an der Beugeseite zurückgeschlagen.
Cu'. - an der Streckseite.
C. Zwischenknochenband des Vorderarmes — *Lig. interosseum.*
A. Durchschnitt der Speiche — *Radius.*
B. - des Ellbogenbeines — *Ulna.*
a. Durchschnitt der Sehne des inneren Speichenmuskels — *M. radialis internus s. flexor carpi radialis.*
b. Durchschnitt der Sehne des langen Hohlhandmuskels — *M. palmaris longus.*
c. Oberflächlicher Fingerbeuger — *M. flexor digitorum sublimis.*
d. Tiefer Fingerbeuger — *M. flexor digitorum profundus.*
e. Langer Daumenbeuger — *M. flexor pollicis longus.*
f. Langer Rückwärtswender der Hand — *M. supinator longus s. brachioradialis.*
g. Langer Speichenstrecker — *M. radialis externus longus s. extensor carpi radialis longus.*
h. Kurzer Speichenstrecker — *M. radialis externus brevis s. extensor carpi radialis brevis.*
i. Kurzer Daumenstrecker — *M. extensor pollicis brevis.*
k. Langer Daumenabzieher — *M. abductor pollicis longus.*
l. Gemeinsamer Fingerstrecker — *M. extensor digitorum communis.*
m. Langer Daumenstrecker — *M. extensor pollicis longus* und Strecker des Zeigefingers — *M. extensor indicis proprius.*
n. Aeusserer Ellenmuskel — *M. ulnaris externus s. extensor carpi ulnaris.*
o. Innerer Ellenmuskel — *M. ulnaris internus s. flexor carpi ulnaris.*

Digitized by Google

1. Speichenpulsader — *Art. radialis* mit ihren begleitenden Blutadern — *Vv. radiales.*
2. Ellenpulsader — *Art. ulnaris* mit ihren begleitenden Blutadern — *Vv. ulnares.*
3. Zwischenknochenpulsader — *Art. interossea* mit ihren Blutadern — *Vv. interosseae.*
4. Speichenhautblutader — *Vena cephalica.*
5. Mittelnerv — *Nerv. medianus.*
6. Ellennerv — *Nerv. ulnaris.*

Fig. 3. Amputation des rechten Vorderarmes im obern Drittel mittelst Lappenbildung an der Beugeseite durch Einstich.
Das Messer ist durch die Weichtheile des Vorderarmes durchgestochen und im Beginne, den Lappen auszuschneiden.
Schnittführung für die Amputation des Oberarms über dem Ellbogengelenke mittelst des Zirkelschnittes bei angelegtem Schnallentourniquet zur Compression der *Art. brachialis.*

Fig. 4. Wundfläche nach Amputation der rechten Vorderarms im obern Drittel mittelst Lappenschnitt aus der Muskulatur der Beugeseite.
Cu. Durchschnittene Haut.
A. Speiche — *Radius.*
B. Ellbogenbein — *Ulna.*
C. Zwischenknochenband — *Lig. interosseum.*
a. Armspeichenmuskel — *M. brachioradialis s. supinator longus.*
b. Runder Einwärtsdreher des Hand — *M. pronator teres.*
c. Oberflächlicher Fingerbeuger — *M. flexor digitorum sublimis.*
d. Innerer Ellenmuskel — *M. ulnaris internus s. flexor carpi ulnaris.*
e. Tiefer Fingerbeuger — *M. flexor digitorum profundus.*
f. Kleiner Ellbogenmuskel — *M. anconeus parvus s. quartus.*
g. Aeusserer Ellenmuskel — *M. ulnaris externus s. extensor carpi ulnaris.*
h. Gemeinschaftlicher Fingerstrecker — *M. extensor digitorum communis.*
i. Kurzer Rückwärtswender der Hand — *M. supinator brevis.*
k. Kurzer äusserer Speichenmuskel oder Speichenstrecker — *M. radialis externus brevis s. extensor carpi radialis brevis.*
l. Langer äusserer Speichenmuskel — *M. radialis externus longus s. extensor carpi radialis longus.*
1. Speichenpulsader — *Art. radialis* mit den begleitenden Blutadern — *Vv. radiales.*

Digitized by Google

Digitized by Google

2. Ellenpulsader — *Art. ulnaris* mit den zwei begleitenden Blutadern — *Vv. ulnares.*
3. Zwischenknochenpulsader — *Art. interossea* mit den begleitenden Blutadern — *Vv. interosseae.*
4. Oberflächlicher Ast des Speichennerven — *Nerv. radialis ram. superficialis.*
5. Ellennerv — *Nerv. ulnaris.*
6. Mittelarmnerv — *Nerv. medianus.*

Fig. 5. Wundfläche nach der Amputation des rechten Oberarmes im untern Drittel durch den Zirkelschnitt.

Cu. Durchschnittene Haut mit dem Unterhautbindegewebe, zurückgeschlagen.

A. Oberarmbein — *Humerus.*

a. Kurzer Kopf des zweiköpfigen Armmuskels — *M. bicipitis caput breve.*

a. Langer Kopf des zweiköpfigen Armmuskels — *M. bicipitis caput longum.*

b. Innerer Armmuskel — *M. brachialis internus.*

c. Dreiköpfiger Armmuskel — *M. triceps brachii.*

c′. Langer Kopf des dreiköpfigen Armmuskels — *Caput longum m. tricipitis s. M. anconeus longus.*

c″. Kurzer Kopf des dreiköpfigen Armmuskels — *Caput breve m. tricipitis s. M. anconeus brevis.*

c‴. Tiefer Kopf des dreiköpfigen Armmuskels — *Caput internum s. parvum m. tricipitis s. M. anconeus internus.*

1. Armpulsader — *Art. brachialis* mit den begleitentenden Blutadern — *Vv. brachiales.*
2. Tiefe Armpulsader — *Art. profunda brachii.*
3. Speichenhautblutader — *Vena cephalica.*
4. Mittelarmnerv. — *Nerv. medianus.*

LIX. Fig. 2.

LIX. Fig. 4.

LVIII. Fig. 2.

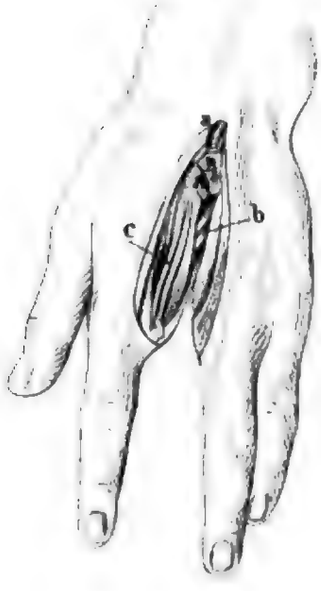

LIX. Fig. 5.

LVIII. Fig. 6.

LVIII. Fig. 3.

Operative Tafel LVIII.

Exarticulationen der Mittelhandknochen und der Hand.

Fig. 1. Rückenfläche der rechten Hand mit den eingezeichneten Knochen: Untere Gelenkenden der Speiche — *Radius* — und des Ellbogenbeines — *Ulna* — der Handwurzel- und Mittelhandknochen.

Die punktirte Querlinie bezeichnet die Schnittführung zum Zirkelschnitte bei der Exarticulation der Hand (Fig. 6).

Die beiden in einem spitzen Winkel über dem Kopfbein *(Os capitatum)* zusammenlaufenden Linien bezeichnen die Schnittführung zur Exarticulation des dritten Mittelhandknochens mit dem Mittelfinger.

Fig. 2. Wundfläche nach Exarticulation des dritten Mittelhandknochens mit dem Mittelfinger.

A. Theil der vordern (untern) Gelenkfläche des Trapezoidbeines — *Os trapezoides s. multangulum minus.*

B. Vordere (untere) Gelenkfläche des Kopfbeines — *Os capitatum*, an welcher die Basis des dritten Mittelhandknochens anliegt.

a. Sehne des gemeinsamen Fingerstreckers — *M. extensor digitorum communis.*

b. Sehne des tiefen Fingerbeugers — *M. flexor digitorum profundus.*

c. Zwischenknochenmuskeln — *Mm. interossei.*

Fig. 3. Vereinigung der Wunde nach Exarticulation des dritten Mittelhandknochens und Mittelfingers.

Fig. 4. Einstich des Messers und Andeutung des Lappens aus der Hohlhand für die Exarticulation der vier letzten Mittelhandknochen und Finger.

Fig. 5. Auslösung der vier letzten Mittelhandknochen und Finger aus ihrer Verbindung mit der zweiten Reihe der Handwurzelknochen von der Handrückenfläche aus.

A. Untere Gelenkfläche des Trapezbeines — *Os trapezium s. multangulum majus*, zur Aufnahme der Basis des 2. Mittelhandknochens.

B. Untere Gelenkfläche des Trapezoidbeines — *Os trapezoides s. multangulum minus* zur Aufnahme der Basis des 2. Mittelhandknochens.

C. Untere Gelenkfläche des Kopfbeines — *Os capitatum* — zur Aufnahme der Basis des 3. Mittelhandknochens.

Digitized by Google

D. Untere Gelenkfläche des Hakenbeins — *Os hamatum* — zur Aufnahme der Basis des 4. und 5. Mittelhandknochens.

a. a. a. a. Sehnen des gemeinsamen Fingerstreckers — *M. extensor digitorum communis.*

b. Sehne des Streckers des Zeigefingers — *M. extensor indicis proprius.*

c. Sehne des Streckers des kleinen Fingers — *M. extensor digiti quinti proprius.*

d. Anzieher des Daumens — *M. adductor pollicis.*

Fig. 6. Exarticulation der Hand aus dem Vorderarm-Handwurzelgelenk mittelst des Zirkelschnittes (Fig. 1).

Das Radio-Carpalgelenk ist von der Handrückenfläche geöffnet.

Cu. Haut und Unterhautbindegewebe zurückgeschlagen.

A. Obere Gelenkfläche des Kahnbeines — *Os scaphoides.*

B. - - - Mondbeines — *Os lunatum.*

C. Durchschnittenes Kapselband des Radio-Carpalgelenkes der Hand — *Membrana capsularis carpi.*

a, a. Sehne des gemeinsamen Fingerstreckers — *M. extensor digitorum communis.*

b. Sehne des langen Streckers des Daumens — *M. extensor pollicis longus.*

c. Sehne des Streckers des Zeigefingers — *M. extensor indicis proprius.*

d. Sehne des Streckers des kleinen Fingers — *M. extensor digiti quinti.*

1. Blutadern des Handrückens — *Venae dorsales manus.*

Fig. 7. Vereinigung der Wunde nach der Exarticulation der Hand aus dem Vorderarm-Handwurzelgelenk durch Knopfnähte.

Digitized by Google

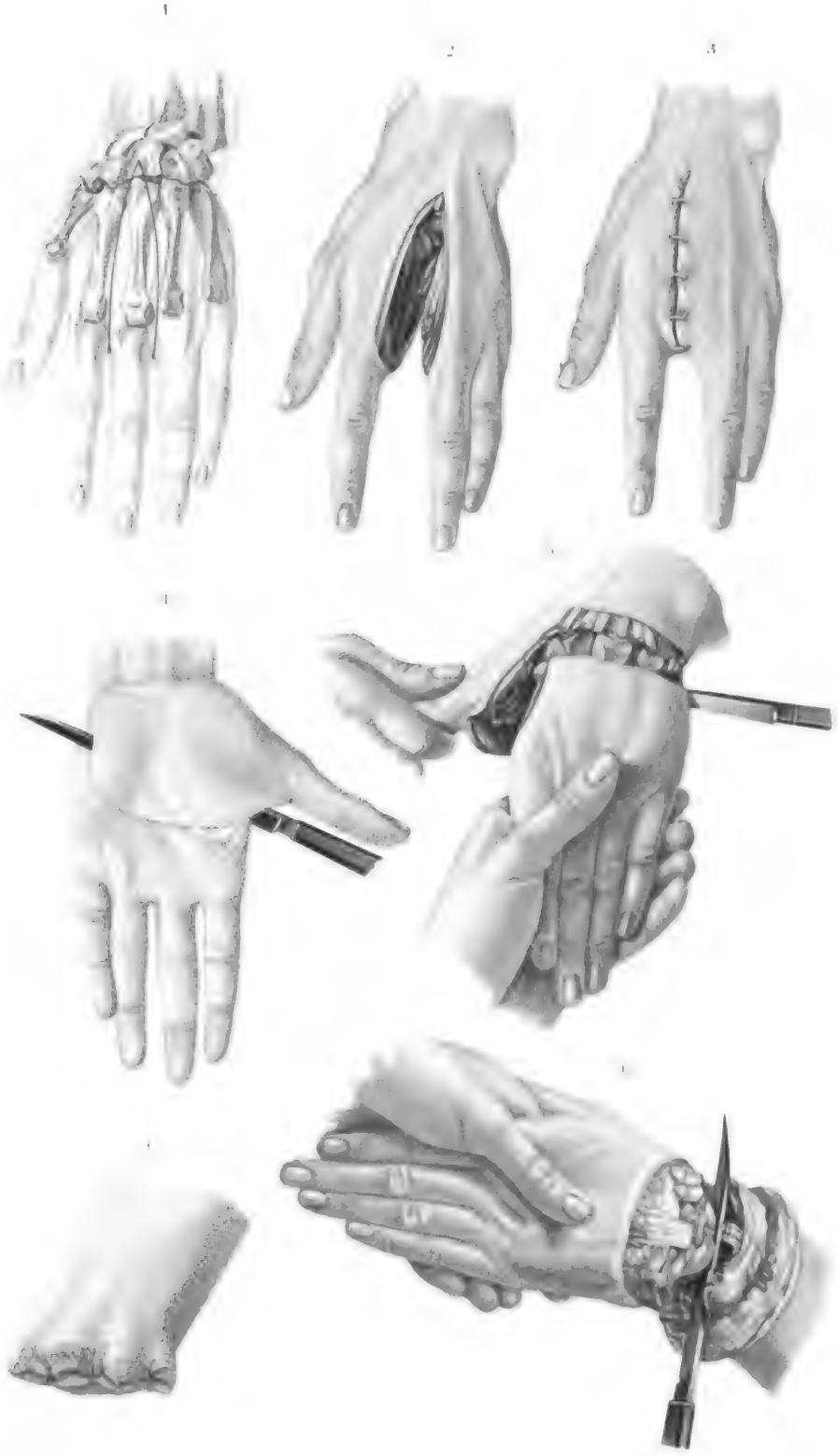

Digitized by Google

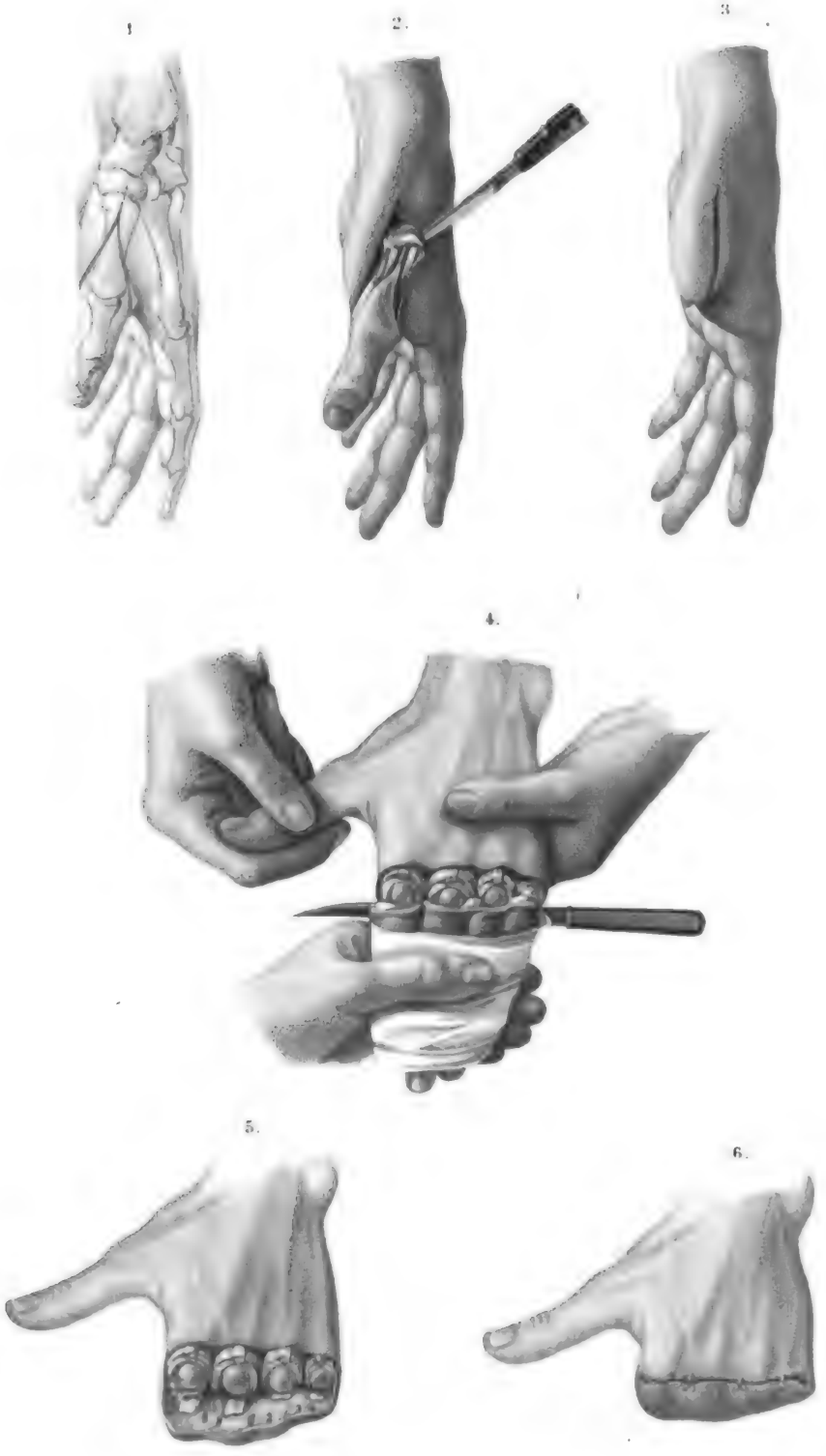

Digitized by Google

Operative Tafel LIX.

Exarticulation des ersten Mittelhandknochens mit dem Daumen und der vier letzten Finger.

Fig. 1. Die linke Hand von der Radialseite mit den eingezeichneten Knochenumrissen: des unteren Endes der Speiche — *Radius*, unter diesem das Kahnbein — *Os scaphoides* — und das Trapezbein — *Os trapezium* — dann der Mittelhandknochen und der Phalangen des Daumens und Zeigefingers.
Schnittrichtung über dem Mittelhandknochen des Daumens für die Exarticulation desselben.

Fig. 2. Exarticulation des ersten Mittelhandknochens mit dem Daumen. Das Gelenk zwischen Trapezbein und ersten Mittelhandknochen ist geöffnet, die Basis des letzteren hervorgedrängt.
A. Untere Gelenkfläche des Trapezbeines — *Os trapezium.*
B. Basis und obere Gelenkfläche des ersten Mittelhandknochens.
a. Sehne des kurzen Daumenstreckers — *M. extensor pollicis brevis.*
b. Sehne des langen Daumenstreckers — *M. extensor pollicis longus.*
1. Rückenpulsader des Daumens — *Art. dorsalis pollicis.*

Fig. 3. Vereinigung der Wunde nach der Exarticulation des ersten Mittelhandknochens mit dem Daumen.

Fig. 4—6. Exarticulation der vier letzten Finger mit Bildung eines Lappens aus der Hohlhand.

4. Die Gelenke zwischen Mittelhandknochen und den ersten Phalangen der Finger sind von der Handrückenfläche her geöffnet; das Messer beginnt den Lappen aus der Hohlhand zu bilden.
A. B. C. D. Die Köpfchen des 2. — 5. Mittelhandknochens.
E. Durchschnittene Gelenkverbindungen zwischen den Mittelhandknochen und den ersten Phalangen der Finger.
a. a. a. a. Sehnen des gemeinsamen Fingerstreckers — *M. extensor digitorum communis.*

5. Wundfläche nach Exarticulation der 4 letzten Finger.
A.—E. s. Fig. 4.
F. Fettpolster des Lappens aus der Hohlhand.
a. s. Fig. 4.
b. Sehne des tiefen Fingerbeugers — *M. flexor digitor. commun. profundus.*

6. Vereinigung der Wunde nach Exarticulation der vier letzten Finger durch Befestigung des Hohlhandlappens am Hautrande des Handrückens mittelst Knopfnähte.

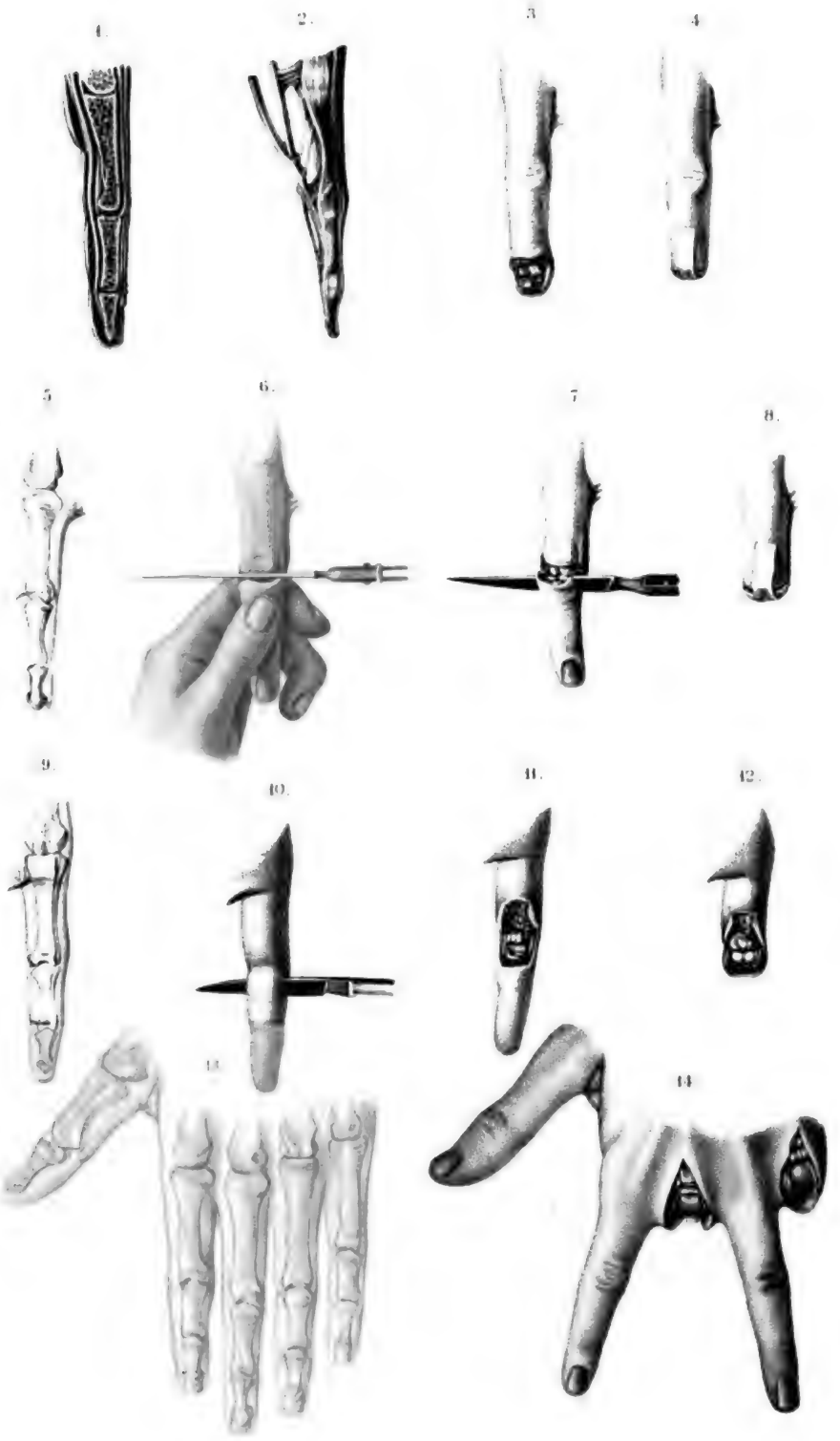

Digitized by Google

Operative Tafel LX.

Exarticulation der Fingerglieder.

Fig. 1. Längendurchschnitt eines Fingers.
Phalangen der Fingerglieder, Gelenke derselben und deren Lage zu den Hautfurchen an der Beugeseite des Fingers.

Fig. 2. Seitenansicht eines Fingers nach Entfernung der Haut.
Die Sehnen des oberflächlichen und tiefen Fingerbeugers — *Musc. flexor digitorum sublimis et profundus* sind aus ihrer Scheide hervorgezogen, um die von der Wand der Scheidenröhre zu der Sehne des tiefen Fingerbeugers ziehenden Bindegewebsstränge *Vincula s. tenacula tendinum s. Ligg. mucosa* sichtbar zu machen.

Fig. 3. 4. Exarticulation des Nagelgliedes.

3. Wundfläche nach Exarticulation des Nagelgliedes mittelst Bildung eines Lappens aus der Volarfläche.

4. Vereinigung der Wunde nach Exarticulation des Nagelgliedes.

Fig. 5. Phalangen des Fingers von der Rückenfläche.
Gelenkfalte der Haut der Rückenfläche des Fingers.

Fig. 6. — 8. Exarticulation der beiden letzten Fingerglieder von der Rückenfläche aus mit Lappenbildung aus der Volarfläche.

6. Einschnitt von der Rückenfläche durch die Haut und Eindringen in das Gelenk zwischen erster und zweiter Phalanx.

7. Ausschneiden des Volarlappens nach Durchdringung des Gelenks.

8. Vereinigung der Wunde durch einen Pflasterstreifen.

Fig. 9. Phalangen des Fingers von der Volarfläche.
Gelenkfalten der Haut der Volarfläche.

Fig. 10.—12. Exarticulation der beiden letzten Fingerglieder von der Volarfläche aus mit Bildung eines Lappens aus derselben.

10. Einstich dicht unterhalb der Gelenkfalte.

11. Bildung des Hautlappens.

12. Wundfläche, in welcher das Gelenkköpfchen der Grundphalanx und unter dem zurückgeschlagenen Lappen die Sehnen der Fingerbeuger und durchschnittenen Wandverbindungen sichtbar sind.

Fig. 13. Finger und unteres Ende der Mittelhand von der Rückenfläche.

Fig. 14. Wundflächen nach Exarticulation des dritten und fünften Fingers mittelst des Ovalschnittes.
In der Wunde sind die Köpfchen des 3. u. 5. Mittelhandknochen, die Reste der Kapselbänder und die abgeschnittenen Sehnen des Fingerstreckers sichtbar.

Digitized by Google

1

2

3

4

Digitized by Google

Operative Tafel LXI.

Resection des Schenkelkopfes aus dem linken Hüftgelenk.

Fig. 1. Obere Partie des Oberschenkels und der Hüfte der linken Seite in seitlicher Ansicht mit den Umrissen der das Hüftgelenk bildenden Beckenknochen und des Oberschenkels und der Schnittführung für die Resection des Oberschenkelkopfes mittelst des Lappenschnittes.

Fig. 2. Wundfläche nach Entblösung und Hervorrollung des Oberschenkelkopfes aus dem Hüftgelenke nach vorne.

Cu. Durchschnitt der Haut.

Fa. Oberschenkelbinde — *Fascia femoris.*

A. Gelenkpfanne für den Oberschenkelkopf — *Acetabulum.*

B. Knorpeliger Rand der Gelenkpfanne mit den Resten des durchschnittenen Kapselbandes — *Limbus cartilagineus et lig. capsulare.*

C. Oberes Ende des Oberschenkelbeines — *Femur.*

C'. Gelenkkopf des Oberschenkelbeines — *Caput femoris.*

C''. Hals - - — *Collum femoris.*

C'''. Grosser Rollhügel des Oberschenkelbeines — *Trochanter major femoris.*

a. Grosser Gesässmuskel — *M. gluteus maximus.*

b. Mittlerer - — - - *medius.*

c. Kleiner - — - - *minimus.*

d. Spanner der Schenkelbinde — *M. tensor fasciae latae.*

Fig. 3. Der Schenkelkopf ist nach aussen aus der Wundfläche hervorgehoben und die Kettensäge trennt den Gelenkkopf sammt dem grossen Rollhügel.

Fig. 4. Vereinigung der Wunde nach Resection des Gelenkkopfes des Oberschenkels.

Digitized by Google

1

2

3

4

Digitized by Google

Operative Tafel LXII.

Exarticulation des Oberschenkels aus dem Hüftgelenke mittelst Bildung eines vorderen und hinteren Lappens.

Fig. 1. Die linke Bauchseite und Hüfte mit den Umrisszeichnungen der Knochen des Hüftgelenkes und des vorderen Lappens. Das Messer ist eingestochen, im Begriffe den vorderen Lappen zu bilden.

Fig. 2. Der vordere Lappen ist gebildet und in die Höhe geschlagen, der Gelenkkopf des Oberschenkels in seiner Gelenkhöhle nach Durchschneidung des Kapselbandes sichtbar.

Fig. 3 Der Gelenkkopf des Oberschenkels ist aus seiner Gelenkhöhle ausgelöst, nach oben und aussen gedrängt, zugleich das Oberschenkelbein um seine Längenaxe nach aussen rotirt. Das Messer hat den Gelenkkopf und grossen Rollhügel nach hinten umgangen und beginnt den hintern Lappen zu bilden.

Cu. Durchschnittene Haut.

A. Gelenkkopf des Oberschenkelbeines — *Caput femoris.*

A'. Ansatz des runden Hüftgelenkbandes — *Lig. teres.*

B. Gelenkhöhle für den Kopf des Oberschenkelbeines — *Fossa glenoides.*

B'. Knorpeliger Ring um die Gelenkgrube des Oberschenkelbeines — *Limbus cartilagineus.*

C. Durchschnittenes Kapselband des Hüftgelenkes.

a Langer Anzieher des Oberschenkels — *M. adductor femoris longus (et magnus* a'*).*

b. Schambeinmuskel — *M. pectineus.*

c. Sehne des Hüftbeinmuskels — *M. ilio-psoas.*

d. Schneidermuskel — *M. sartorius.*

e. Gerader Schenkelmuskel — *M. rectus femoris.*

f. Spanner der Schenkelbinde — *M. tensor fasciae latae.*

g. Tiefer Schenkelmuskel — *M. cruralis* — oder mittlerer Kopf des Unterschenkelstreckers — *M. rectus medius.*

1. Schenkelpulsader — *Art. cruralis* — mit ihrer Blutader — *V. cruralis.*
2. Tiefe Schenkelpulsader — *Art. profunda femoris.*
3. Grosse Rosenblutader — *V. saphena magna.*
4. Schenkelnerv — *N. cruralis.*

Fig. 4. Vereinigung der Wunde nach der Exarticulation des Oberschenkels aus dem Hüftgelenke.

Digitized by Google

1

2

Digitized by Google

Operative Tafel LXIII. u. LXIV.

Amputation des Oberschenkels mittelst des Zirkelschnittes.

Taf. LXIII.

Fig. 1. Amputation des rechten Oberschenkels.
Führung des Hautschnittes nach der vorgezeichneten Kreislinie.
Stellung des operirenden Armes und Messerhaltung im Beginne des Zirkelschnittes.
Compression der Schenkelpulsader in der Leiste durch die Finger eines Gehülfen.

Fig. 2. Die durch den Zirkelschnitt durchschnittene Haut ist von der breiten Schenkelbinde abgelöst und nach oben umgeschlagen; an der Umschlagstelle ist die Schnittrichtung zur kreisförmigen Durchschneidung der Oberschenkelmuskeln bis auf den Knochen vorgezeichnet.

Taf. LXIV.

Fig. 1. Nach Durchschneidung der Muskulatur des Oberschenkels ist die obere Schnittfläche von einer zweiköpfigen Compresse bedeckt, mittelst welcher die Weichtheile zurückgehalten werden.
Die Säge ist zum Beginne der Knochendurchsägung angesetzt.

Fig. 2. Wundfläche nach der Amputation des rechten Oberschenkels an der Grenze des obern und mittlern Drittels.
Unterbindung der Schenkelpulsader.
Cu. Zurückgeschlagener Hautlappen.
A. Oberschenkelbein — *Femur.*
a. Schneidermuskel — *M. sartorius.*
b. Dreiköpfiger Oberschenkelmuskel oder Strecker des Unterschenkels — *M. extensor cruris triceps.*
b'. Langer Kopf des Unterschenkelstreckers oder gerader Schenkelmuskel — *M. rectus femoris.*
b''. Innerer Kopf des Unterschenkelstreckers oder innerer dicker Schenkelmuskel — *M. vastus internus et cruralis. (M. vastus medialis et anticus).*
b'''. Aeusserer Kopf des Unterschenkelstreckers oder äusserer dicker Schenkelmuskel — *M. vastus externus s. lateralis.*
c. Langer Anzieher des Oberschenkels — *M. adductor femoris longus.*

Digitized by Google

d. Schlanker Schenkelmuskel — *M. gracilis.*

e. Grosser Anzieher des Oberschenkels — *M. adductor magnus.*

f. Langer Kopf des zweiköpfigen Schenkelmuskels — *Caput longum m. bicipitis femoris.*

Der halbhäutige Schenkelmuskel — *M. semimembranosus* und der halbsehnige Schenkelmuskel — *M. semitendinosus* sind von der pincetteführenden und die Schenkelarterie hervorziehenden Hand gedeckt.

1. Schenkelpulsader — *Art. cruralis s. femoralis superficialis.*
2. Muskelast der tiefen Schenkelpulsader — *Art. femoralis profundae ram. musc.* Der Stamm der tiefen Schenkelpulsader ist von der Pincette und den sie haltenden Fingern gedeckt.
3. Umschlingende Schenkelpulsader — *Art. circumflexa femoris. Ramus descendens.*
4. Grosse Rosenblutader — *V. saphena magna.*
5. Grosser Rosennerv — *Nerv. saphenus major.*

Der Hüftnerv — *N. ischiadicus* ist vom Daumen der pincettehaltenden Hand gedeckt.

Fig. 3. Vereinigung der Wunde nach der Amputation des Oberschenkels mittelst Zirkelschnittes durch Knopfnähte.
Befestigung der Unterbindungsfäden auf der vorderen Fläche des Oberschenkels durch ein Heftpflasterstreifchen.

Fig. 4. Verband des Amputationsstumpfes mittelst eines dreieckigen Tuches.

Digitized by Google

1.

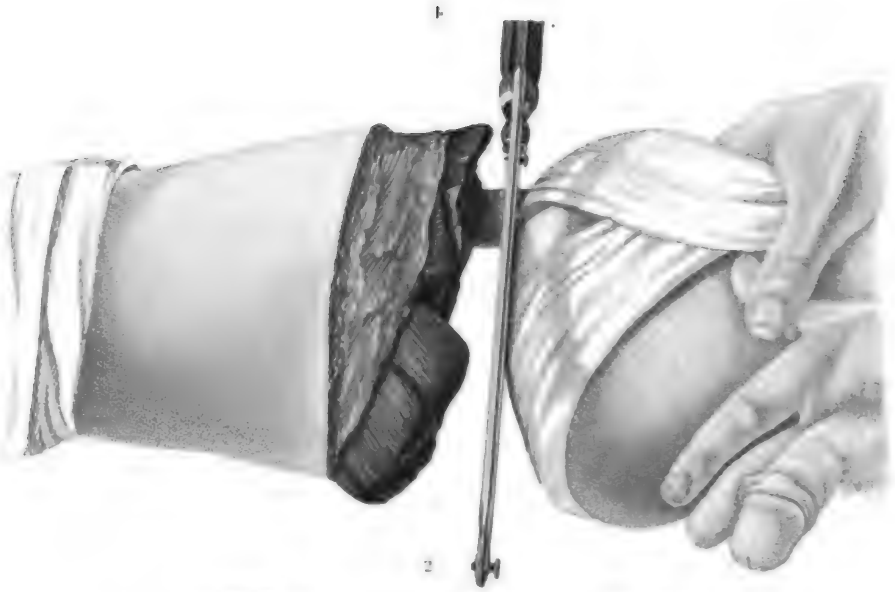

2.

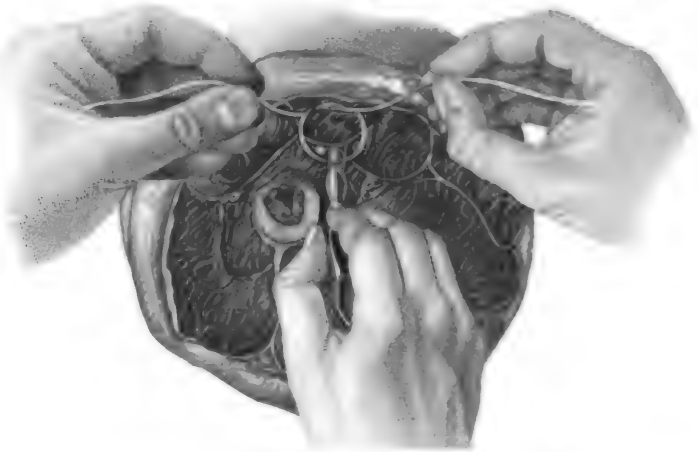

3.

4.

Digitized by Google

1

2

3

4

Digitized by Google

Operative Tafel LXV.

Resection der Gelenkenden im Kniegelenke.

Fig. 1. Vordere Ansicht des rechten Kniegelenkes mit den Umrissen des untern Gelenkendes des Oberschenkelbeines, der Kniescheibe und der oberen Gelenkenden des Schienbeines, nebst Schnittführung durch die Haut und Weichtheile unterhalb der Kniescheibe.

Fig. 2. Von vorne durch Ablösen und Emporschlagen des Hautlappens geöffnetes Kniegelenk. Der Unterschenkel ist im rechten Winkel zum Oberschenkel gebeugt; die Säge entfernt das obere Gelenkende des Schienbeines.

Fig. 3. Wundfläche nach Resection des obern Gelenkendes des Schienbeines.

Cu. Durchschnittene Haut.

A. Innerer Gelenkvorsprung des Oberschenkelbeines — *Condylus internus (medialis) femoris.*

B. Aeusserer Gelenkvorsprung des Oberschenkelbeines — *Condylus externus (lateralis) femoris.*

C. Ausschnitt zwischen den Gelenkvorsprüngen des Oberschenkelbeines — *Fossa intercondyloides.*

D. Oberes Ende des Schienbeines nach Abtragung der Gelenkfläche — *Tibia.*

E. Durchschnittenes Kniescheibenband — *Ligam. patellae.*

F. Vorderes Kreuzband des Kniegelenkes — *Lig. cruciatum anticum.*

G. Hinteres Kreuzband des Kniegelenkes — *Lig. cruciatum posticum.*

H. Durchschnittene Gelenkkapsel des Kniegelenkes.

I. Aeusseres Seitenband des Kniegelenkes — *Lig. accessorium laterale s. laterale externum longum.*

K. Fettpolster unter der Kniescheibe und dem Kniescheibenbande.

Fig. 4. Vereinigung der Wunde nach Resection der Gelenkenden des Kniegelenkes durch Knopfnähte.

Digitized by Google

Digitized by Google

1

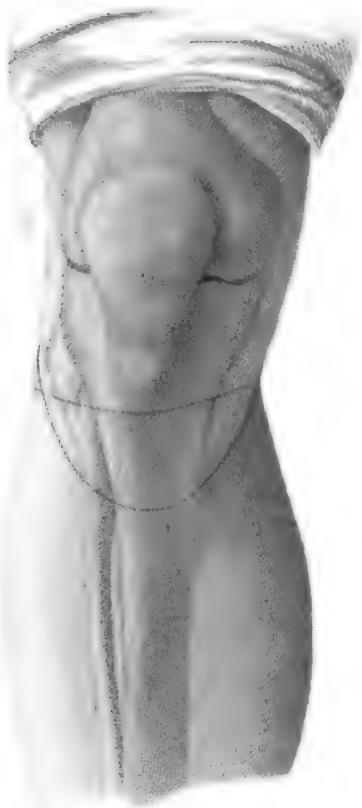

2

3

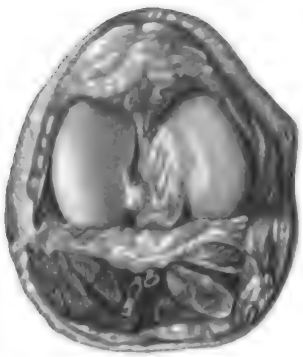

4

Digitized by Google

Digitized by Google

Operative Tafel LXVI.

Exarticulation des Unterschenkels im Kniegelenke mittelst Bildung eines vorderen Hautlappens nach Baudens.

Fig. 1. Rechtes Kniegelenk von vorne mit den Umrisszeichnungen der Knochen — des unteren Endes des Oberschenkels, des oberen Endes des Schienbeines und des Wadenbeines und der Kniescheibe — sowie der Schnittführung für den Zirkelschnitt und zur Bildung eines vorderen Hautlappens.

Fig. 2. Das rechte Kniegelenk nach Bildung des vorderen Hautlappens von vorne geöffnet.
Der Hautlappen ist nach oben gegen den Oberschenkel zurückgeschlagen, das Messer ist im Begriffe, die Weichtheile der Kniekehle zu durchschneiden.

Fig. 3. Wundfläche nach Exarticulation des Unterschenkels im Kniegelenke.

Cu. Durchschnittene Haut u. zurückgeschlagener Hautlappen. Cu'.

A. Innerer Gelenkvorsprung des Oberschenkelbeines — *Condylus internus (medialis) femoris.*

B. Aeusserer Gelenkvorsprung des Oberschenkelbeines — *Condylus externus (lateralis) femoris.*

C. Ausschnitt zwischen den Gelenkvorsprüngen des Oberschenkelbeines — *Fossa intercondyloides.*

D. Durchschnittenes Kniescheibenband — *Lig. patellae.*

E. Durchschnittene Gelenkkapsel des Kniegelenkes.

F. Vorderes Kreuzband des Kniegelenkes — *Lig. cruciatum anticum.*

G. Hinteres Kreuzband des Kniegelenkes — *Lig. cruciatum posticum.*

H. Aeusseres Seitenband des Kniegelenkes — *Lig. laterale externum longum.*

I. Fettpolster unter dem Kniescheibenbande.

a. Sehne des Schneidermuskels — *M. sartorius.*

b. - - schlanken Schenkelmuskels — *M. gracilis.*

c. - - halbsehnigen Muskels — *M. semitendinosus.*

d. - - halbhäutigen - — *M. semimembranosus.*

e. Innerer Kopf des Wadenmuskels — *Caput internum m. gastrocnemii.*

f. Aeusserer Kopf des Wadenmuskels — *Caput externum m. gastrocnemii.*

g. Sohlenmuskel — *M. plantaris.*
h. Kniekehlenmuskel — *M. popliteus.*
i. Zweiköpfiger Schenkelmuskel — *M. biceps femoris.*
1. Kniekehlenpulsader — *Art. poplitea.*
2. Kniekehlenblutader — *V. poplitea.*
3. Kleine Rosenvene — *V. saphena minor.*
4. Kniekehlennerv — *N. tibialis (popliteus).*

Fig. 4. Vereinigung der Wunde nach Exarticulation des Unterschenkels im Kniegelenke mittelst Bildung eines vordern Lappens nach Baudens, von vorne gesehen.

Digitized by Google

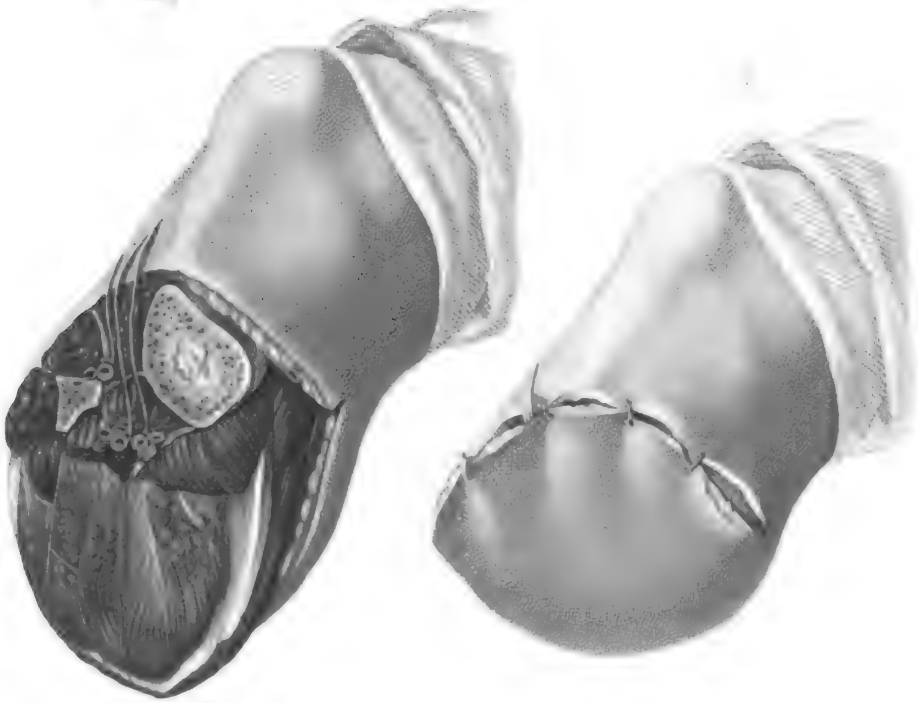

Digitized by Google

Operative Tafel LXVII. u. LXVIII.

Amputation des Unterschenkels.

Taf. LXVII.

Fig. 1. u. 2. Amputation des rechten Unterschenkels über den Knöcheln mittelst des Zirkelschnittes.

1. Wundfläche nach der Amputation über den Knöcheln.
   - Cu. Durchschnittene und zurückgeschlagene Haut mit dem Unterhautbindegewebe.
   - A. Schnittfläche des Schienbeines — *Tibia.*
   - B. - - Wadenbeines — *Fibula.*
   - C. Zwischenknochenband — *Lig. interosseum.*
     - a. Vorderer Schienbeinmuskel — *M. tibialis anticus.*
     - b. Langer Strecker der grossen Zehe — *M. extensor hallucis longus.*
     - c. Gemeinsamer Zehenstrecker — *M. extensor digitorum communis.*
     - d. Kleiner oder vorderer Wadenbeinmuskel — *M. peroneus parvus s. anterior.*
     - e. Langer oder hinterer Wadenbeinmuskel — *M. peroneus longus s. posterior.*
     - f. Achillessehne — *Tendo Achillis.*
     - g. Langer Beuger der grossen Zehe — *M. flexor hallucis longus.*
     - h. Langer Zehenbeuger — *M. flexor digitorum longus.*
     - i. Hinterer Schienbeinmuskel — *M. tibialis posticus.*
       1. Vordere Schienbeinpulsader — *Art. tibialis antica* mit ihren begleitenden Blutadern — *Vv. tibiales anticae.*
       2. Hintere Schienbeinpulsader — *Art. tibialis postica* mit ihren begleitenden Blutadern — *Vv. tibiales posticae.*
       3. Wadenbeinpulsader — *Art. peronea* mit ihren begleitenden Blutadern — *Vv. peroneae.*
       4. Schienbeinnerv — *N. tibialis.*

Fig. 2. Vereinigung der Wunde nach Amputation des Unterschenkels über den Knöcheln mittelst des Zirkelschnittes durch Heftpflasterstreifen.

Digitized by Google

Fig. 3. u. 4. u. Taf. LXVIII. 1. — 3. Amputation des rechten Unterschenkels im obern Drittel mittelst des Lappenschnittes aus der Wade.

3. Bildung des Lappens aus der Wade durch Einstich.
Vorzeichnung der Schnittrichtung zur Lappenbildung und des halbkreisförmigen Schnittes über die vordere Seite des Unterschenkels zur Vereinigung der beiden Lappenwinkel.
Das Messer ist durch die Wade gestochen und im Begriffe, den Lappen zu bilden.

4. Wundfläche nach Amputation des Unterschenkels im obern Drittel mittelst Lappenschnittes aus der Wade.
Einführung des Zwischenknochenmessers zwischen die beiden Unterschenkelknochen und Bewegungsrichtung desselben zur Trennung des Zwischenknochenbandes und der Muskeln zwischen beiden Knochen.
(Erklärung s. Taf. LVIII. Fig. 2.)

Taf. LXVIII.

Fig. 1. Durchsägung der Unterschenkelknochen nach Trennung der Weichtheile bei der Amputation des Unterschenkels im obern Drittel mittelst Lappenschnittes aus der Wade.
Der gebildete Lappen ist durch eine dreiköpfige Compresse zurückgehalten.

Fig. 2. Wundfläche nach der Amputation des rechten Unterschenkels im obern Drittel mittelst Lappenbildung aus der Wade.
Die Schlagadern sind in der Amputationswunde unterbunden und die Unterbindungsfäden nach oben zurückgeschlagen.
Cu. Durchschnitt der Haut.
A. Durchschnittenes Schienbein — *Tibia.*
B. - Wadenbein — *Fibula.*
C. Zwischenknochenband — *Lig. interosseum.*
a. Vorderer Schienbeinmuskel — *M. tibialis anticus.*
b. Langer Zehenstrecker — *M. extensor digitorum communis longus.*
c. Langer Wadenbeinmuskel — *M. peroneus longus.*
d. Hinterer Schienbeinmuskel — *M. tibialis posticus.*
e. Schollenmuskel — *M. soleus s. stratum profundum m. tricipitis surae.*
f. Zweiköpfiger Wadenmuskel — *M. gastrocnemius.*
1. Vordere Schienbeinpulsader — *A. tibialis antica* mit ihren begleitenden Blutadern — *Vv. tibiales ant.*
2. Wadenbeinpulsader — *Art. peronea* mit ihren begleitenden Blutadern — *Vv. peroneae.*
3. Hintere Schienbeinpulsader — *Art. tibialis postica* mit ihren begleitenden Venen — *Vv. tibiales post.*
4. Grosse Rosenblutader — *V. saphena magna.*
5. Schienbeinnerv — *Nerv. tibialis.*
6. Grosser Rosennerv — *Nerv. saphenus major.*

Fig. 3. Vereinigung der Wunde nach der Amputation des r. Unterschenkels mittelst des Lappenschnittes durch Knopfnähte.

Digitized by Google

Fig. 1.

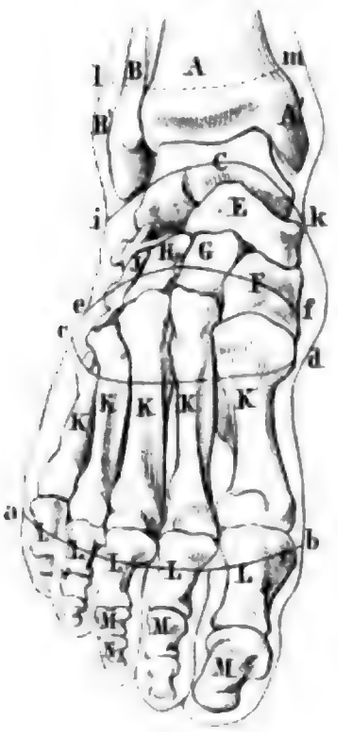

Fig. 2.

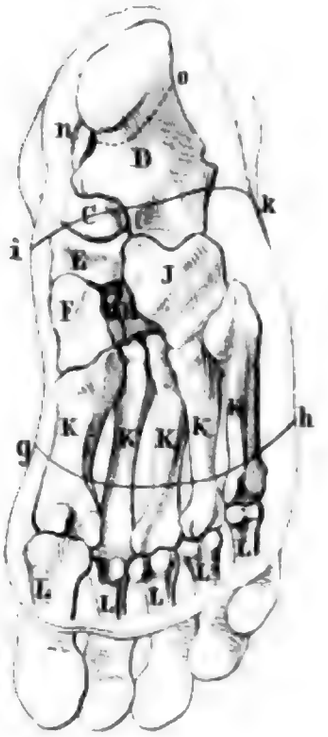

Fig. 3.

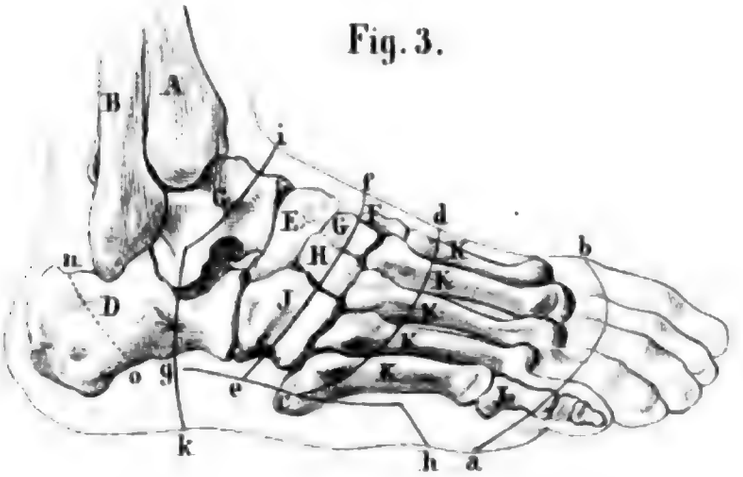

Fig. 4.

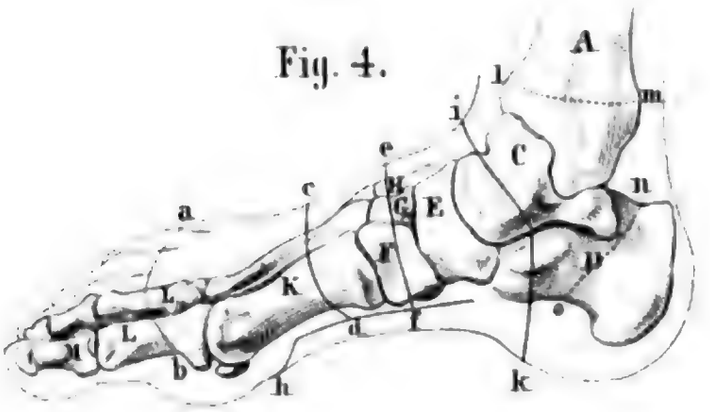

Operative Tafel LXIX.

Schnittführungen für die Exarticulationen am Fusse.

Fig. 1.—4. Skelet des rechten Fusses mit den Umrissen der Weichtheile.

1. Von der Rückenfläche — obere Seite.
2. Von der Sohlenfläche — untere Seite.
3. Von der Wadenbeinfläche — äussere Seite.
4. Von der Schienbeinfläche — innere Seite.

A. Unteres Ende des Wadenbeins — *Tibia.*
A'. Innerer Knöchel — *Malleolus internus s. medialis.*
B. Unteres Ende des Wadenbeins — *Fibula.*
B'. Aeusserer Knöchel — *Malleolus externus s. lateralis.*
C. Sprungbein — *Talus s. Astragalus.*
D. Fersenbein — *Calcaneus.*
E. Schiffbein oder Kahnbein — *Os naviculare.*
F. Erstes Keilbein — *Os cuneiforme primum.*
G. Zweites - — - - *secundum.*
H. Drittes - — - - *tertium.*
I. Würfelbein — *Os cuboides.*
K. Mittelfussknochen — *Ossa metatarsi.*
L. Erste oder Grundglieder der Zehen — *Phalanges primae s. basilares.*
M. Zweite oder Mittelglieder der Zehen — *Phalanges secundae s. mediae.*
N. Dritte, Nagel- oder Endglieder der Zehen — *Phalanges tertiae s. terminales.*

a—b. Schnittführung für die Exarticulation der Zehen.
c—d. - - - - - Mittelfussknochen — *Exarticulatio-metatarso-tarsea.* (Lisfranc).
e—f. Schnittführung für die Exarticulation in der Fusswurzel — *Exarticulatio intertarsea* (Chopart).
g—h. Schnittführung in der Fusssohle für die Exarticulation der Mittelfussknochen und in der Fusswurzel (Lisfranc und Chopart).
i—k Schnittführung für die Exarticulation im Knöchelgegelenke — *Exarticulatio tibio-tarsea* (Syme u. Pirogoff).
l—m. Schnittführung über den Knöcheln durch Schien- und Wadenbein und
n—o. Schnittführung durch das Fersenbein bei der Amputation im Knöchelgelenke mit Erhaltung des Fersenhöckers nach Pirogoff.

Digitized by Google

1

2

3

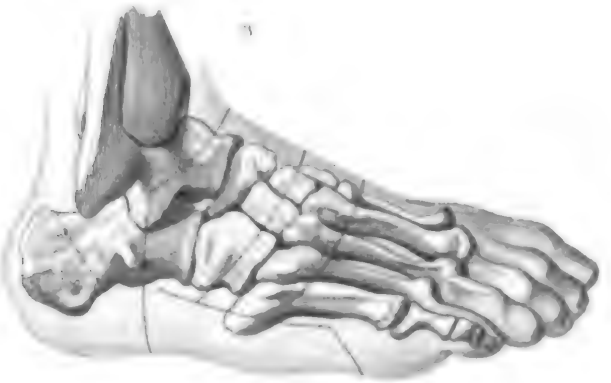

4

Digitized by Google

LXXII. Fig. 1.

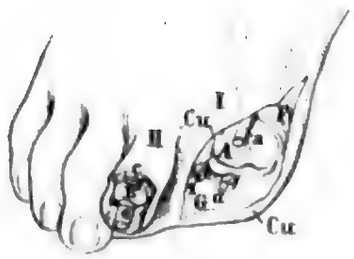

LXXII. Fig. 3.

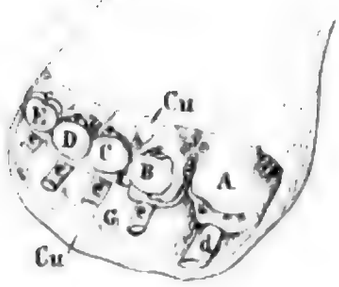

LXX. Fig. 1.

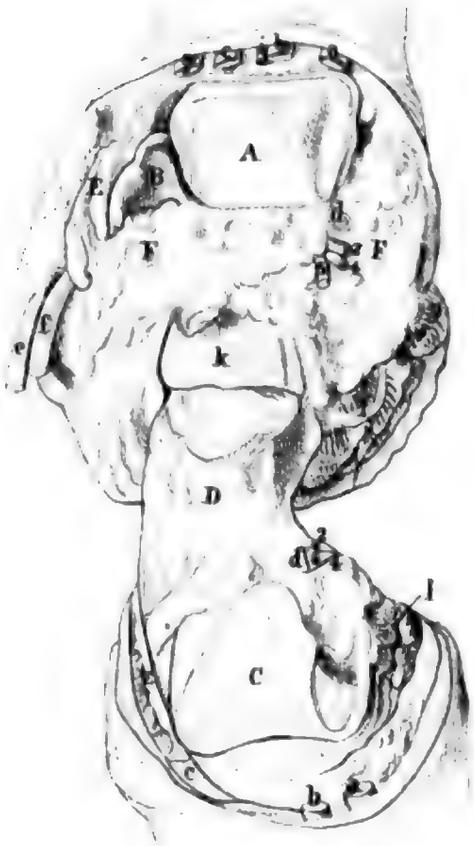

LXX. Fig. 2.

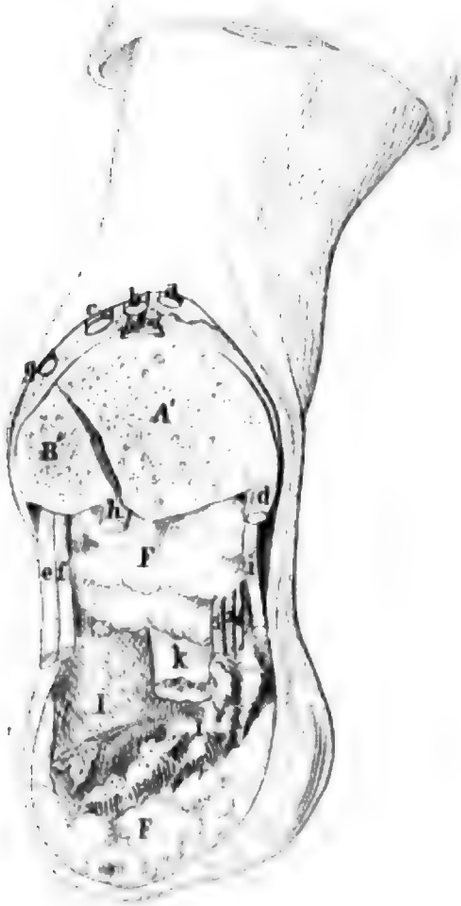

LXX. Fig. 4.

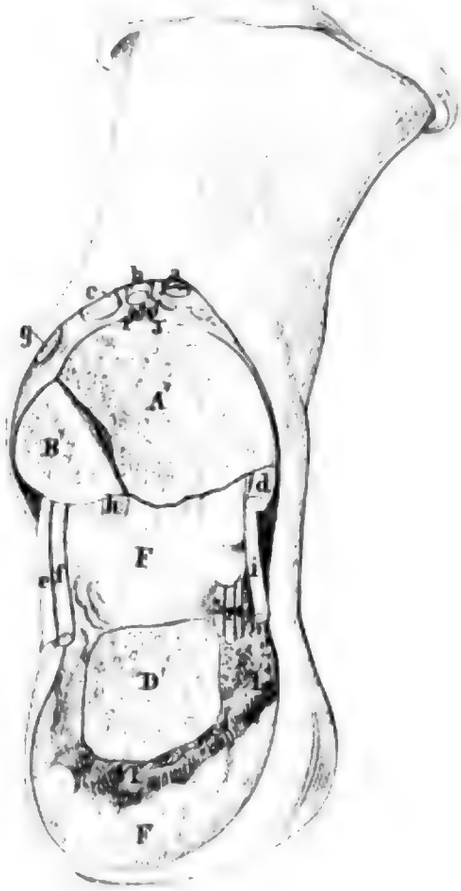

Digitized by Google

Operative Tafel LXX.

Exarticulation des rechten Fusses aus dem Sprunggelenk nach Syme und Pirogoff.

Fig. 1. 2. Exarticulation des rechten Fusses aus dem Sprunggelenke nach Syme.

1. Der Fuss ist aus dem Knöchelgelenke gelöst und um seine Queraxe nach abwärts gerollt; nur der Höcker des Fersenbeines ist noch in Verbindung mit der Achillessehne.
   Haut und Weichtheile der Ferse sind nach rückwärts geschlagen.
   - A. Untere Gelenkfläche des Schienbeines — *Tibia.*
   - B. Unteres Ende des Wadenbeines mit der überknorpelten Fläche — *Fibula.*
   - C. Rolle des Sprungbeines — *Talus s Astragalus.*
   - D. Hintere Fläche des Fersenbeines — *Calcaneus.*
   - E. Kapselband des Sprunggelenkes.
   - F. Fettpolster der Fusssohle und Ferse.
     - a. Sehne des vordern Schienbeinmuskels — *M. tibialis anticus.*
     - b. Sehne des langen Streckers der grossen Zehe — *M. extensor hallucis longus.*
     - c. Sehne des gemeinsamen Zehenstreckers — *M. extensor digitorum ped. communis.*
     - d. Sehne des hintern Schienbeinmuskels — *M. tibialis posticus.*
     - e. Sehne des langen Wadenbeinmuskels — *M. peroneus longus.*
     - f. Sehne des kurzen Wadenbeinmuskels — *M. peroneus brevis.*
     - g. Sehne des dritten Wadenbeinmuskels — *M. peroneus tertius.*
     - h. Sehne des langen Beugers der grossen Zehe — *M. flexor hallucis longus.*
     - i. Sehne des langen Zehenbeugers — *M. flexor digitor. ped. longus.*
     - k. Achillessehne — *Tendo Achillis.*
     - l. Muskeln der Fusssohle. — Abzieher der grossen Zehe — *M. abductor hallucis.* — Kurzer Zehenbeuger — *M. flexor digitor. ped. brevis* und *Caro quadrata Sylvii.*

Digitized by Google

1. Vordere Schienbeinpulsader — *Art. tibialis antica.*
2. Hintere - — - - *postica.*
3. Vordere Schienbeinblutader — *Vena* - *antica.*
4. Hintere - — - - *postica*
5. Schienbeinnerv — *Nerv. tibialis.*

2. Wundfläche nach Exstirpation des Fusses aus dem Sprunggelenk nach Syme, mit Erhaltung der Fersenhaut, nach Absägung der unteren Enden (Knöchel) der Unterschenkelknochen — *Tibia* und *Fibula.*

A'. Sägeschnittfläche des untern Endes des Schienbeines — *Tibia.*

B'. Sägeschnittfläche des untern Endes des Wadenbeines — *Fibula.*

F. u. flgg. s. Fig. 1.

Fig. 3. Vereinigung der Wunde nach der Exarticulation im Sprunggelenk nach Syme und Pirogoff durch Heraufschlagen der Fersenhaut und Befestigung an der Haut des Fussrückens mittelst Knopfnähte.

Fig. 4. Wundfläche nach Exarticulation des Fusses im Sprunggelenk, Abtragung der beiden Knöchel und Erhaltung des Fersenbeinhöckers nach Pirogoff.

A'. B'. s. Fig. 2.

D'. Sägeschnittfläche durch das Fersenbein vom Ansatzpunkte der Achillessehne (s. Fig. i. k.) schräg nach vorne und unten.

F. u. flgg. s. Fig. 1.

Digitized by Google

1

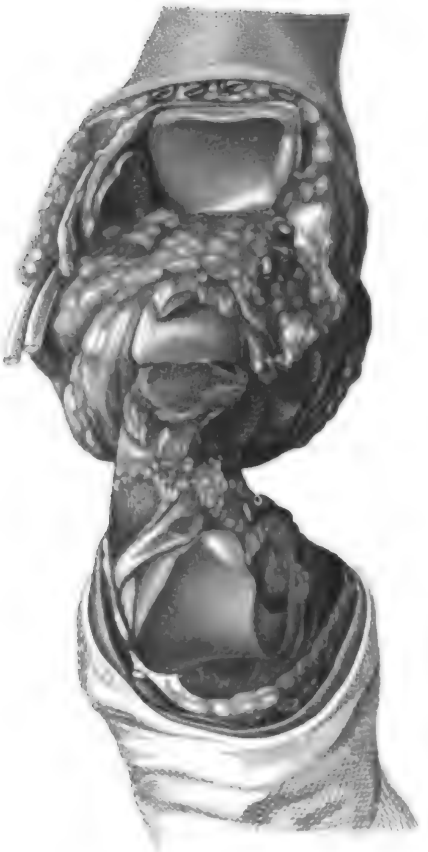

2

3

4

Digitized by Google

Digitized by Google

LXXI. Fig. 1.

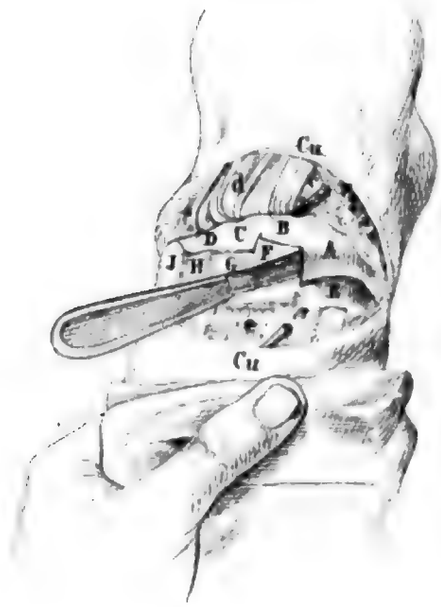

LXXI. Fig. 3.

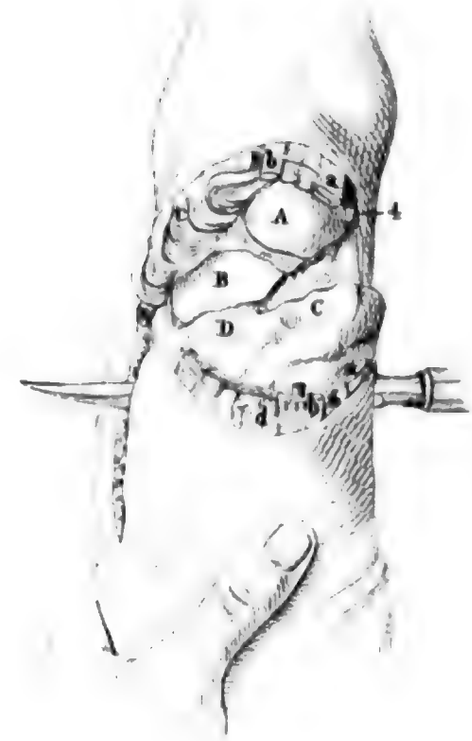

LXXII. Fig. 7.

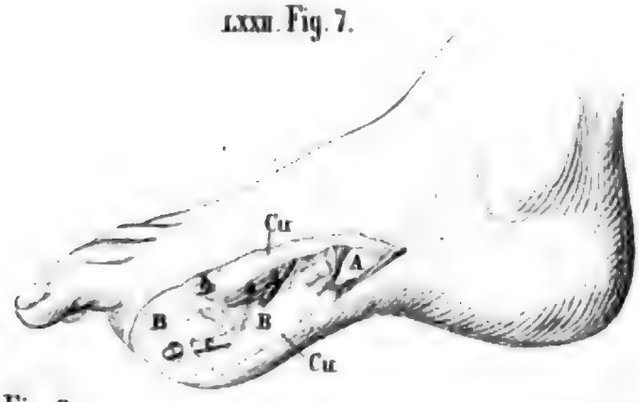

LXXI. Fig. 2.

LXXI. Fig. 4.

Digitized by Google

Operative Tafel LXXI.

Exarticulationen des Fusses im Mittelfuss-Fusswurzelgelenk und im Fusswurzelgelenk.

Fig. 1. 2. Exarticulation der Mittelfussknochen — *Exarticulatio tarso-metatarsea* nach Lisfranc, am linken Fusse.

1. Trennung der Gelenkverbindungen zwischen der ersten Reihe der Fusswurzelknochen und den Mittelfussknochen auf dem Fussrücken.
2. Wundfläche nach der Exarticulation der Mittelfussknochen.

Cu. Durchschnittene Haut.

A. Erstes Keilbein — *Os cuneiforme primum.*

B. Zweites - — - - *secundum.*

C. Drittes - — - - *tertium.*

D. Würfelbein — *Os cuboides.*

E. Hinteres Ende (Basis) des ersten Mittelfussknochens — *Extremitas posterior metatarsi I.*

F. Hinteres Ende (Basis) des zweiten Mittelfussknochens — *Extremitas posterior metatarsi II.*

G. Hinteres Ende (Basis) des dritten Mittelfussknochens — *Extremitas posterior metatarsi III.*

H. Hinteres Ende (Basis) des vierten Mittelfussknochens — *Extremitas posterior metatarsi IV.*

I. Hinteres Ende (Basis) des fünften Mittelfussknochens — *Extremitas posterior metatarsi V.*

K. Reste der Gelenkkapsel und Bandverbindungen zwischen Mittelfuss- und Fusswurzelknochen in der Fusssohle. — *Ligg. tarso-metatarsea plantaria.*

a. Sehne des vordern Schienbeinmuskels — *M. tibialis anticus.*

b. Sehne des langen Streckers der grossen Zehe — *M. extensor hallucis longus.*

c. Sehne des gemeinsamen Zehenstreckers — *M. extensor digitorum pedis communis.*

d. Kurzer Strecker der grossen Zehe und der übrigen Zehen — *M. extensor hallucis brevis et digitorum pedis brevis.*

e. Sehne des langen Zehenstreckers — *M. extensor digitorum pedis longus.*

Digitized by Google

f. Sehne des langen Beugers der grossen Zehe. — *M. flexor hallucis longus.*

g. Sehne des langen Zehenbeugers. — *M. flexor digitorum pedis longus.*

h. Sehne des langen Wadenmuskels — *M. peroneus longus.*

i. Muskeln der Fusssohle — *M. flexor digitorum pedis brevis et longus — abductor hallucis etc.*

1. Fussrückenpulsader — *Art. dorsalis pedis.*
2. Innere Fusssohlenpulsader — *Art. plantaris interna.*
3. Aeussere - — - - *externa.*

Fig. 3. 4. Exarticulation im Fusswurzelgelenke — *Exart. intertarsea* nach Chopart.

3. Bildung des Lappens aus der Fusssohle nach Trennung der Gelenkverbindungen zwischen Sprung- und Fersenbein und dem Kahn- und Würfelbein.

4. Wundfläche nach der Exarticulation des Vorfusses.

A. Vordere Gelenkfläche des Sprungbeins — *Astragalus s. Talus.*
B. - - - Fersenbeins — *Calcaneus.*
C. Hintere - - Kahnbeins — *Os naviculare.*
D. Würfelbein — *Os cuboides.*
E. Durchschnittene Gelenkbänder.

a. Sehne des vordern Schienbeinmuskels — *M. tibialis anticus.*

b. Sehne des Streckers der grossen Zehe — *M. extensor hallucis longus.*

c. Kurzer Strecker der Zehen — *M. extensor digitorum ped. communis.*

d. Sehnen des langen gemeinsamen Zehenstreckers — *M. extensor digitor. ped. communis.*

e. Sehne des langen Wadenbeinmuskels — *M. peroneus longus.*

f. Sehne des langen Beugers der grossen Zehe — *M. flexor hallucis longus.*

g. Sehnen des langen Zehenbeugers — *M. flexor digitor. ped. longus.*

h. Abzieher der grossen Zehe — *M. abductor hallucis.*

i. Kurzer Zehenbeuger — *M. flexor digitor. ped. brevis.*

k. Abzieher der kleinen Zehe — *M. abductor digiti quinti ped.*

1. Pulsader des Fussrückens. — *Art. dorsalis pedis.*
2. Innere Fusssohlenpulsader — *Art. plantaris interna.*
3. Aeussere - — - - *externa.*
4. Fussrückenblutader — *Vena dorsalis pedis.*

Digitized by Google

1

3

2

4

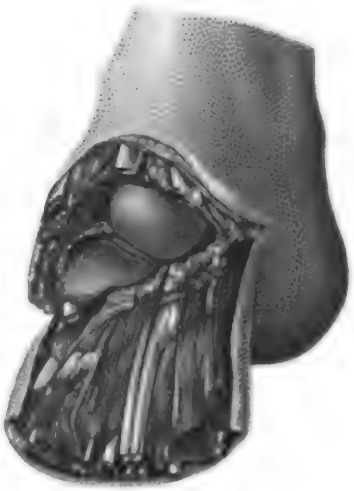

Digitized by Google

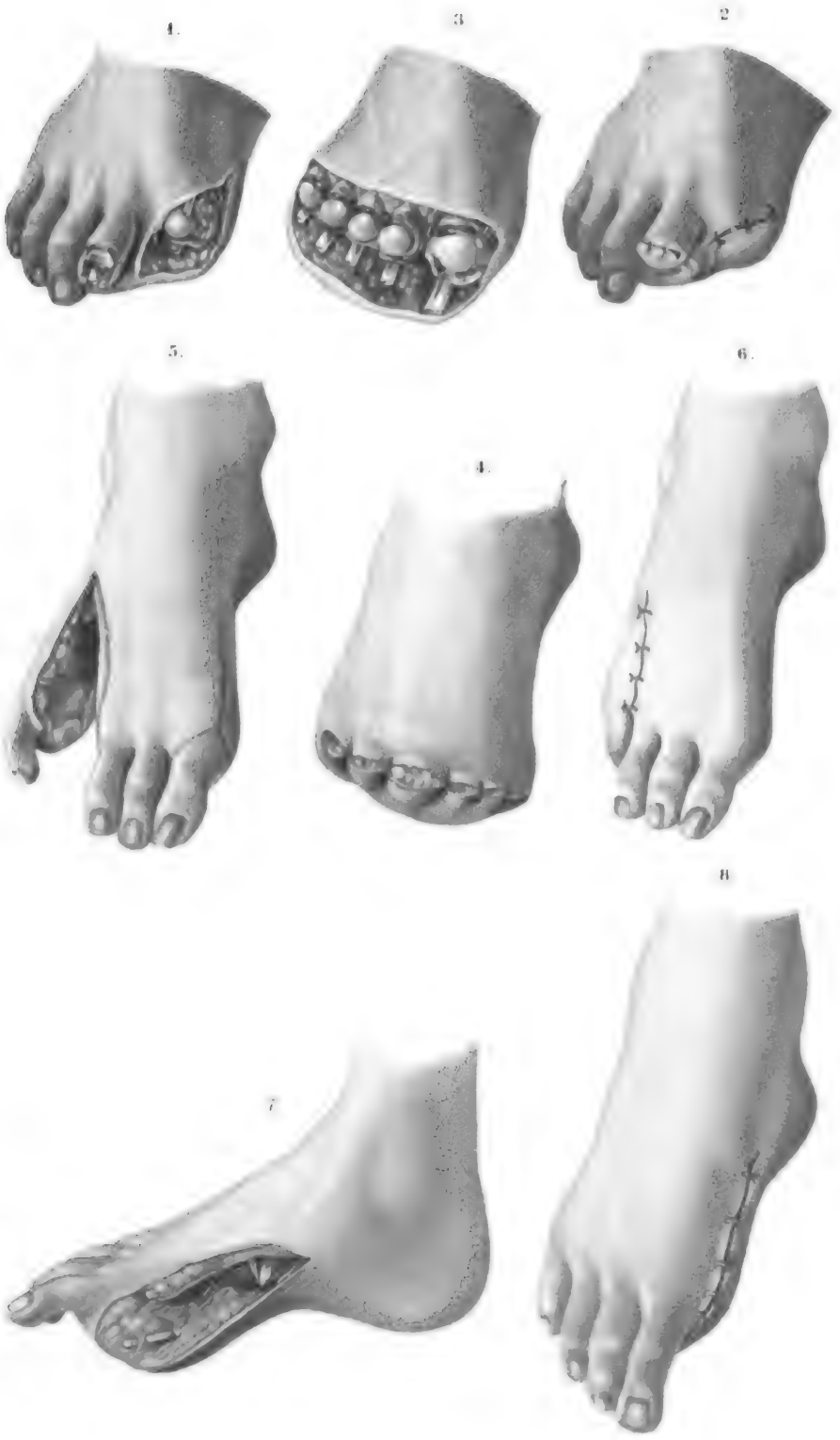

Digitized by Google

Operative Tafel LXXII.

Exarticulationen der Zehen und Mittelfussknochen.

Fig. 1. 2. Exarticulation der grossen Zehe und der beiden Endphalangen der zweiten Zehe.

1. I. Wundfläche nach Entfernung der Phalangen der grossen Zehe.
   A. Köpfchen des Mittelfussknochens der grossen Zehe — *Capitulum metatarsi primi.*
   F. Durchschnittene Kapselbänder des Mittelfuss-Zehengelenkes — *Ligg. metatarso-phalangea.*
   G. Fettgewebe der Fusssohle.
      a. Sehne des langen Streckers der grossen Zehe — *M. extensor hallucis longus.*
      d. Sehne des langen Beugers der grossen Zehe — *M. flexor hallucis longus.*
         1. Pulsader des Fussrückens — *Art. dorsalis pedis.*

II. Wundfläche nach Exarticulation der beiden Endphalangen der zweiten Zehe.
   B'. Vordere Gelenkfläche der ersten Phalanx der zweiten Zehe
      c. Sehne des langen Zehenstreckers für die zweite Zehe. — *M. extensor digitorum ped. longus.*
      e. Sehne des langen Zehenbeugers für die zweite Zehe — *M. flexor dig. ped. longus.*

2. Vereinigung der Wundflächen von Fig. 1. durch die blutige Naht.

Fig. 3. 4. Exarticulation der Zehen mittelst Lappenbildung aus der Fusssohle.

3. Wundfläche nach Exarticulation aller Zehen.
   A.—E. Köpfchen des I. — V. Mittelfussknochens — *Capitula metatarsorum.*
   F. Durchschnittene Kapselbänder der Mittelfuss-Zehengelenke — *Ligg. metatarso-phalangea.*
   G. Fettgewebe der Sohlenfläche der Zehen.
      a. Sehne des langen Streckers der grossen Zehe — *M. extensor hallucis longus.*
      b. Sehne des kurzen Streckers der grossen Zehe — *M. extensor hallucis brevis.*
      c. c. c. c. Sehnen des langen Zehenstreckers — *M. extensor digitor. ped. longus.*

Digitized by Google

d. Sehne des langen Beugers der grossen Zehe — *M. flexor hallucis longus.*

e.e. e. e. Sehnen des langen Zehenbeugers. — *M. flexor digitor. ped. longus.*

1. Erster Mittelfusszweig der Fussrückenpulsader — *Art. dorsalis pedis ram. meta-tarseus I.*
2. Mittelfusspulsader — *Art. metatarsea.*
3. Mittelfussblutadern — *Vv. metatarseae.*

4. Vereinigung der Wundfläche nach der Exarticulation aller Zehen durch Knopfnähte.

Fig. 5. 6. Exarticulation des vierten Mittelfussknochens sammt der Zehe.

5. Wundfläche nach Wegnahme des vierten Mittelfussknochens und der Zehe.

Im obern Wundwinkel sieht man die vordere Gelenkfläche des Würfelbeins — *Os cuboides*, mit welcher die Basis des entfernten vierten Mittelfussknochens sich verbindet.

Innerhalb der Haut und des Fettgewebes am Fussrücken und in der Fusssohle an der innern Seite der kleinen Zehe sieht man die durchschnittenen Zwischenknochenmuskeln — *Mm. interossei* — und den kurzen Beuger der kleinen Zehe — *M. flexor brevis digiti pedis quinti.*

6. Vereinigung der Wunde nach der Exarticulation des vierten Mittelfussknochens und der Zehe durch Knopfnähte.

Fig. 7. 8. Exarticulation des ersten Mittelfussknochens sammt der grossen Zehe.

7. Wundfläche nach Entfernung des ersten Mittelfussknochens und der grossen Zehe durch den auf Fig. 5. vorgezeichneten Hautschnitt.

Cu. Durchschnittene Haut und Fettgewebe.

A. Vordere Gelenkfläche des ersten Keilbeines — *Os cuneiforme primum*, mit welcher sich die Basis des ersten Mittelfussknochens verbindet.

B. Fettpolster der Fusssohle.

a. Durchschnittene Muskelfasern des Anziehers der grossen Zehe — *M. adductor hallucis.*

b. Durchschnittene Sehne des langen Streckers der grossen Zehe — *M. extensor hallucis longus.*

c. Durchschnittene Sehne des langen Beugers der grossen Zehe — *M. flexor hallucis longus.*

1. Zweig der Schlagader des Fussrückens für die Fusssohle — *Art. dorsalis pedis ramus plantaris.*

8. Vereinigung der Wunde nach Exarticulation des ersten Mittelfussknochens sammt der grossen Zehe durch Knopfnähte.

Digitized by Google

Digitized by Google

Digitized by Google



Digitized by Google